

UNIVERZITET U BEOGRADU  
STOMATOLOŠKI FAKULTET

Marijana R. Popović Bajić

UTICAJ AMELOGENINA, FAKTORA  
RASTA I NOVIH NANOSTRUKTURNIH  
MATERIJALA NA BAZI KALCIJUM  
SILIKATNIH CEMENATA NA  
REGENERACIJU PULPE

doktorska disertacija

Beograd, 2015.

UNIVERSITY OF BELGRADE  
SCHOOL OF DENTAL MEDICINE

Marijana R. Popović Bajić

THE EFFECT OF AMELOGENIN, GROWTH  
FACTORS AND NEW NANOSTRUCTURED  
MATERIALS BASED ON CALCIUM  
SILICATE CEMENTS ON PULP  
REGENERATION

doctoral dissertation

Belgrade, 2015.

**Mentor:**

Prof. dr Slavoljub Živković,

redovni profesor, Klinika za bolesti zuba, Stomatološki fakultet, Univerzitet u Beogradu

**Članovi komisije:**

Prof. dr Đurica Grga,

redovni profesor, Klinika za bolesti zuba, Stomatološki fakultet, Univerzitet u Beogradu

Prof. dr Vesna Danilović,

redovni profesor, Institut za histologiju, Stomatološki fakultet, Univerzitet u Beogradu

Dr Milica Manojlović-Stojanoski, naučni savetnik, Institut za biološka istraživanja  
"Siniša Stanković", Univerzitet u Beogradu

Dr Verica Milošević, naučni savetnik, Institut za biološka istraživanja "Siniša  
Stanković", Univerzitet u Beogradu

Datum odbrane:

*Želela bih da se zahvalim:*

*Svom mentoru, prof. dr Slavoljubu Živkoviću koji me je strpljivo i pažljivo usmeravao u radu i profesionalnom razvoju. Želim da mu zahvalim za neizmernu pomoć, za podršku i poverenje koje mi je ukazao. Zbog njegovih prijateljskih saveta i korisnih sugestija sa jedne strane i potpune slobode u radu sa druge strane, rad na ovoj tezi predstavljao je zadovoljstvo. Imati prof. dr Slavoljuba Živkovića za mentora je privilegija.*

*Vrhunskom stručnjaku, Dr Vukomanu Jokanoviću koji je sintetisao nanomaterijale i pružio mi priliku da se bavim jednom od najaktuelnijih i najperspektivnijih tematika.*

*Prof. dr Vesni Danilović za izdvojeno vreme, entuzijazam, korisne savete i pomoć oko tumačenja histoloških rezultata. Posebnu zahvalnost joj dugujem što mi je otvorila vrata Instituta za biološka istraživanja "Siniša Stanković".*

*Dvema divnim damama, Dr Verici Milošević i Dr Milici Manojlović-Stojanoski, na stručnosti i posvećenosti, na uloženom trudu oko histomorfometrijskih analiza i na sjajnim fotografijama koje su obojile ovu tezu.*

*Prof. Đurici Grgi, na poverenju, korisnim savetima i prijateljskoj podršci.*

*Prof. Branislavu Prokiću i njegovom timu sa Fakulteta Veterinarske medicine koji su mi omogućili sprovođenje praktičnog dela rada na eksperimentalnim životinjama.*

*Dragim kolegama i sestrama sa Klinike za bolesti zuba na prijateljskoj podršci.*

*Mojim roditeljima i sestri, posebno, za ljubav i podršku koju su mi pružili, jer su oni zaslužni za sve što danas jesam.*

*Mojim momcima, Pavlu i Maksimu, koji me razumeju i bezrezervno vole i bez kojih sve ovo ne bi imalo nikakvog smisla.*

*Ovaj rad posvećujem*

*ocu Radovanu...*

# UTICAJ AMELOGENINA, FAKTORA RASTA I NOVIH NANOSTRUKTURNIH MATERIJALA NA BAZI KALCIJUM SILIKATNIH CEMENATA NA REGENERACIJU PULPE

## SAŽETAK

Osnovni cilj terapije mladih stalnih zuba sa eksponiranom pulpom, koja nastaje kao posledica dentalne traume ili progresije karijesa, je očuvanje vitaliteta i funkcije oštećene pulpe. Terapijski postupak, uz pravilno postavljenu indikaciju, najčešće uključuje primenu metoda direktnog prekrivanja pulpe ili vitalne pulpotomije.

Direktno prekrivanje pulpe (DPP) je terapijski postupak aplikacije leka na eksponiranu pulpu zuba sa ciljem da obezbedi zatvaranje pulpne komore i omogući proces zarastanja. Tretman obuhvata zatvaranje rane bioaktivnim materijalom koji pospešuje ozdravljenje pulpe formiranjem reparatornog dentina tj, dentinskog mosta na mestu povrede. Ozdravljenje pulpe podrazumeva migraciju stem/progenitor ćelija pulpe do mesta povrede i njihovu proliferaciju i diferencijaciju u ćelije slične odontoblastima. Ove ćelije sekretuju matriks terciarnog dentina, sa posledičnim formiranjem reparatornog dentinskog mosta.

Kako je uspeh terapije DPP često veoma neizvestan, a idealan materijal za DPP još uvek ne postoji, poslednjih decenija se ulažu veliki naponi istraživača i kliničara u razvoj biomaterijala koji bi pored biokompatibilnosti, trebalo da odlikuje i bioaktivnost i bioinduktivnost. Iako danas MTA još uvek predstavlja zlatni standard u DPP, čine se naponi kako bi se prevazišli nedostaci ovog materijala (dugo vreme vezivanja, teškoće u rukovanju i aplokaciji, visoka cena na tržištu) i uvođenjem novih materijala unapredila terapijska procedura DPP.

Mogućnosti za to svakako postoje u biomimetičkim regenerativnim procedurama, tkivnom inženjeringu i nanotehnologiji. Biomimetički terapijski pristup i moguća primena amelogenina-gleđnog proteina u tkivnoj regeneraciji, odnosno primena novih koncepata aktivne regeneracije i tkivnog inženjeringa, može značajno unaprediti terapijske rezultate. Emdogain je materijal novije generacije koji u svom sastavu sadrži gleđne proteine i faktore rasta i kao takav se dugi niz godina uspešno upotrebljava u regenerativnoj terapiji parodoncijuma, ali njegov efekat na pulpno tkivo još uvek nije

dokazan. Postoje pretpostavke da se povećanjem količine faktora rasta na mestu oštećenja pulpe može ubrzati zarastanje pulpne rane i stimulisati njena regeneracija.

Značajan deo aktuelnih istraživanja posvećen je ulozi faktora rasta kao signalnih molekula u pulpodentinskom kompleksu i njihovom snažnom bioaktivnom potencijalu u jako malim koncentracijama. PRF je autologna membrana bogata faktorima rasta koja se jednostavno dobija centrifugovanjem venske krvi.

Posebna pažnja je takođe usmerena razvoju nanomedicine i sintetisanju novih nanostrukturnih biomaterijala i mehanizmu njihovog delovanja na reparatorne aktivnosti pulpodentinskog kompleksa. U cilju očuvanja svih pozitivnih osobina MTA, a prevazilaženja njegovih mana, na Institutu za nuklearna ispitivanja "Vinča" (po recepturi V. Jokanovića) je primenjena nova tehnologija sintetisanja materijala na nano nivou. Ovi novosintetisani materijali na bazi kalcijum silikatnih cemenata (ALBO MPCA I i ALBO MPCA II) su sintetisani korišćenjem sol-gel metode sa strukturom čestica uređenom na tri hijerarhijska nivoa: aglomerati veličine nekoliko mikrometara, partikula, veličine 117- 477 nm i kristalita, veličine 20 nm, čime im je obezbeđena evidentna bioaktivnost i povećana ukupna površina, koja je neophodno fizičko i hemijsko svojstvo bioaktivnih cemenata.

Biodentin je materijal novije generacije na bazi kalcijum silikata čiji efekat na pulpu još uvek nije dokazan, ali materijal sa visokim koncentracijama kalcijuma koji na mestu aplikacije može aktivirati stem ćelije, osteoblaste, i fibroblaste i usloviti njihovu proliferaciju i diferencijaciju i potom mineralizaciju novonastalog tkiva.

Cilj ovog istraživanja je bio da se u *in vivo* uslovima ispita uticaj amelogenina-Emdogaina, PRF-a, Biodentina i dva novosintetisana nanostrukturna materijala na bazi aktivnih kalcijum silikatnih sistema nakon direktnog prekrivanja eksponirane pulpe zuba vijetnamskih svinja.

Eksperiment je sproveden na Fakultetu Veterinarske medicine na 60 zuba i 3 ekperimentalne životinje. Nakon preparacije kaviteta V klase i eksponiranja pulpe, izvršeno je DPP testiranim materijalima zamešenim po uputstvu proizvođača. Kaviteti su zatim definitivno restaurirani glas jonomer cementom. Opservacioni period je iznosio 30 dana.

Nakon žrtvovanja životinja, pripremljeni su histološki preparati koji su analizirani pod svetlosnim mikroskopom na uveličanjima x10, x40, x100, x400. Kriterijumi za procenu stanja pulpe nakon DPP testiranim materijalima su bili: formiranje dentinskog mosta, morfološka reorganizacija pulpnog tkiva, inflamacija pulpe i prisustvo bakterija.

Na Institutu za Biološka istraživanja "Siniša Stanković" izvršena je histomorfometrijska analiza i uz pomoć posebnog softvera izračunata je debljina novostvorenog dentinskog mosta, njegova površina (mm<sup>2</sup>), volumenska gustina dentinskog mosta (%), površina pulpe (mm<sup>2</sup>), volumenska gustina pulpe (%), površina novostvorenih krvnih sudova (mm<sup>2</sup>) kao i njihova volumenska gustina (%).

Dobijeni rezultati ove doktorske teze su pokazali da svi testirani materijali poseduju određenu bioaktivnost i bioinduktivni potencijal koji omogućava formiranje dentinskog mosta, odnosno regeneraciju oštećenog pulpnog tkiva. Reakcija pulpe zuba posle direktnog prekrivanja je uglavnom ukazala na potpuno odsustvo ili blagu zapaljensku reakciju sa malo ćelija zapaljenja.

Kompletan dentinski most bio je formiran u najvećem broju uzoraka posle direktnog prekrivanja novosintetisanim materijalima na bazi kalcijum silikatnih sistema (ALBO MPCA I) i fibrina bogatog trombocitima (PRF) koji u sebi sadrži veliki izvor faktora rasta.

Najveća debljina i najbolja organizacija novoformiranog kalcifikovanog tkiva kompletnog dentinskog mosta je uočena posle direktnog prekrivanja pulpe zuba novosintetisanim materijalima na bazi kalcijum silikata (ALBO MPCA I i ALBO MPCA II).

Najslabija inflamatorna reakcija u pulpi eksponiranih zuba je zabeležena nakon direktnog prekrivanja novim materijalima na bazi kalcijum silikata (ALBO MPCA I) i EMDOGAIN-om, a najizraženija u uzorcima gde je direktno prekrivanje pulpe realizovano materijalima sa faktorima rasta (PRF).

Najveća volumenska gustina novoformiranog dentinskog mosta kao i najveća prosečna površina novog dentina uočena je posle DPP novosintetisanim materijalima na



bazi kalcijum silikata (ALBO MPCA I), a najveća volumenska gustina novoformiranih krvnih sudova u pulpi konstantovana je posle DPP zuba Biodentinom.

Ukupni rezultat ove doktorske teze ukazuje na činjenicu da su efekti materijala na bazi faktora rasta (PRF), materijala na bazi gleđnih proteina (Emdogain), odnosno materijali na bazi kalcijum silikatnih cemenata (Biodentin) kao i novosintetisani nanomaterijali na bazi kalcijum silikata ukazali na izuzetan bioinduktivni potencijal. Dobijeni nalazi su vrlo komparabilni sa rezultatima najefikasnijeg materijala za DPP MTA-om, koji se smatra zlatnim standardom za ovaj terapijski postupak.

Ključne reči: nanomaterijali, faktori rasta, amelogenin, kalcijum silikatni sistemi, regeneracija pulpe, dentinski most, odontoblastima slične ćelije

Naučna oblast: Stomatologija

Uža naučna oblast: Kliničke stomatološke nauke

UDK broj: 615.46:616.314.18(043.3)

# THE EFFECT OF AMELOGENIN, GROWTH FACTORS AND NEW NANOSTRUCTURED MATERIALS BASED ON CALCIUM SILICATE CEMENTS ON PULP REGENERATION

## ABSTRACT

The purpose of treating permanent teeth with exposed pulp, which can be a result of trauma or dental caries progression, is to preserve the vitality and function of the damaged pulp. The therapeutic procedure, along with an adequate indication, most often involves the use of methods of direct pulp capping or vital pulpotomy.

Direct pulp capping (DPC) is a therapeutic application of drug on exposed dental pulp in order to ensure the closure of the pulp chamber and allow healing process. The treatment includes wound closure with a bioactive material that accelerates healing of the pulp by forming a reparatory dentin or dentin bridge at the site of injury. Recovery of the pulp involves migration of stem/progenitor cells of the pulp to the site of the injury and their proliferation and differentiation into odontoblasts like cells. These cells secrete tertiary dentin matrix with subsequent formation of a reparatory dentin bridge.

The success of DPC therapy is often very uncertain and the ideal material does not yet exist. Recent decades have seen a considerable effort by researchers and clinicians in the development of biomaterials which should be characterized not only by biocompatibility, but by bioactivity and bioinductivity. Although MTA still represents the gold standard in DPC today, efforts have been made to overcome the disadvantages of this material (long setting time, difficult handling and application, high market price) along with the introduction of new materials which improved the therapeutic procedure of DPC.

Biomimetic regenerative procedures, tissue engineering and nanotechnology provide such possibilities. Biomimetic therapeutic approach and application of amelogenin-enamel proteins in tissue regeneration or the application of new procedures by active regeneration and tissue engineering, can significantly improve the therapeutic results. Emdogain is a newer generation material which consists of enamel proteins and growth factors. For many years it has been successfully used in regenerative therapy of periodontal tissue, but its effect on the pulp tissue is not yet proven. Assumptions have

been made about increasing amounts of growth factors at the site of the damaged pulp which can accelerate the healing of pulp wounds and stimulate regeneration.

A significant part of current research is devoted to the role of growth factors as signaling molecules in the entire pulp-dentinal complex and their powerful bioactive potential in very small concentrations. PRF is an autologous membrane rich in growth factors that can be easily obtained by the centrifugation of venous blood.

Special attention is also directed towards the furthering of nanomedicine and synthesizing of new nanostructured biomaterials and the mechanism of their action on the reparative activities of pulpodentine complex. In order to preserve all the positive properties of the MTA and overcome its faults, at the Institute for Nuclear testing "Vinca" (according to the recipe of V. Jokanovic) a new technology of synthesizing materials at the nano level has been introduced. These new materials based on calcium silicate cements (ALBO MPCA I and ALBO MPCA II) were synthesized using sol-gel method with the structure of the particles arranged in three hierarchical levels: agglomerates few microns in size, particle size 117- 477 nm and a crystallite size of 20 nm with an obvious bioactivity and an increased total area, which are essential physical and chemical properties of bioactive cements.

Biodentine is a new generation material based on calcium silicate whose effect on the pulp has not been proven, but a material with high concentrations of calcium which can activate stem cells, osteoblasts and fibroblasts at the area of application and cause their proliferation and differentiation and following the mineralization of the newly formed tissue.

The aim of this study was to examine *in vivo* the impact of amelogenin-Emdogain, PRF, Biodentine and two new synthesized nanostructured materials, based on an active calcium silicate system, after capping the exposed pulp tissue of Vietnamese pigs.

The experiment was conducted at the Faculty of Veterinary Medicine on 60 teeth and 3 experimental animals. After class V cavity preparation and the exposing of the pulp, DPC was performed with the test materials prepared by the manufacturer's

instructions. The cavities were then restored with glass ionomer cement. The observational period was 30 days.

After the animals were sacrificed, histological samples were analyzed under a light microscope at magnification of x10, x40, x100, x400. The criteria for assessing the state of the pulp after the DPC tested materials were: dentin bridge formation, morphological reorganization of the pulp tissue, inflammation of the pulp and the presence of bacteria.

Histomorphometric analysis was performed at the Institute for Biological Research "Sinisa Stankovic" by a special software which calculated the thickness of the newly formed dentin bridge, its size (mm<sup>2</sup>), the volume density of dentine bridge (%), the surface of the pulp (mm<sup>2</sup>), the volume density of pulp (%), the surface of the newly-created blood vessels (mm<sup>2</sup>) and their volume density (%).

The results of this doctoral thesis showed that all tested materials have specific bioactivity and bioinductive potential which allows the formation of the dentin bridge and the regeneration of damaged pulp tissue. The reaction of dental pulp after capping has generally demonstrated the complete absence or mild inflammatory reaction with few inflammatory cells. The complete dentine bridge was formed in most of the samples after capping with new synthesized materials based on calcium silicate system (ALBO MPCA I) and platelet-rich fibrin (PRF), which contains a large source of growth factors.

The maximum thickness and the best organization of the newly formed calcified tissues of a complete dentin bridge was observed after DCP with the new synthesized materials based on calcium silicate cements (ALBO MPCA I and ALBO MPCA II).

The weakest inflammatory reaction in the exposed teeth was recorded after DPC with the new materials based on calcium silicate cements (ALBO MPCA I) and Emdogain, and the most pronounced in samples after DPC with materials with growth factors (PRF).

The highest volume density of the newly formed dentin bridge and the largest average size of new dentin was observed after DPC with new synthesized materials

based on calcium silicate (ALBO MPCA I), and the highest volume density of newly formed blood vessels in the pulp were found after DPC with Biodentine.

The overall result of this doctoral thesis points to the fact that the effects of materials based on growth factor (PRF), a material based on enamel proteins (Emdogain) or materials containing calcium silicate cements (Biodentin) and new synthesized nanomaterials based on calcium silicate cements indicate their remarkable bioinductive potential. The obtained results are very comparable to the results of the most efficient materials for DPC MTA, which is considered the gold standard for this therapy.

Keywords: nanomaterials, growth factors, amelogenin, calcium silicate systems, pulp regeneration, dentin bridge, odontoblast like cells

Scientific field: Dentistry

Specific scientific field: Clinical Dental Science

UDK number: 615.46:616.314.18(043.3)

<b>1. UVOD</b> .....	1
<b>2. PREGLED LITERATURE</b> .....	4
<b>2.1. Pulpodentinski kompleks i reparativna dentinogeneza</b> .....	4
2.1.1. Direktno prekrivanje pulpe.....	6
<b>2.2. Biomaterijali za direktno prekrivanje pulpe</b> .....	9
2.2.1. Kalcijum hidroksid .....	9
2.2.2. MTA (mineral trioksid agregat) .....	12
2.2.3. Biodentin .....	20
<b>2.3. Biomimetika i tkivni inženjering</b> .....	25
2.3.1. Biomimetika kao terapijski princip .....	25
2.3.2. Aktivna regeneracija i tkivni inženjering .....	29
<b>2.4. Nanomaterijali u stomatologiji</b> .....	36
2.4.1. Eksperimentalni nanostrukturni biomaterijali na bazi aktivnih kalcijumsilikatnih sistema .....	36
<b>3. CILJEVI ISTRAŽIVANJA</b> .....	40
<b>4. MATERIJAL I METODOLOGIJA</b> .....	41
<b>4.1. Subjekti</b> .....	41
<b>4.2. Testirani materijal</b> .....	41
4.2.1. Biodentin .....	41
4.2.2. Emdogain .....	42
4.2.3. PRF (engl. platelet-rich fibrin) .....	42
4.2.4. Novosintetisani nanostrukturni materijali na bazi aktivnih kalcijum silikatnih sistema .....	44
4.2.5. MTA .....	45
<b>4.3. Test procedura</b> .....	45
4.3.1. Anestezija .....	45

4.3.2. Raspodela testiranih materijala .....	46
4.3.3. Hirurška procedura .....	47
<b>4.4. Preparacija tkiva za histološku analizu .....</b>	<b>48</b>
<b>4.5. Histološko ocenjivanje .....</b>	<b>49</b>
4.5.1. Histomorfometrijska analiza .....	50
4.6. Statistička analiza.....	53
<b>5. REZULTATI.....</b>	<b>54</b>
<b>5.1. Rezultati formiranja dentinskog mosta .....</b>	<b>54</b>
<b>5.2. Rezultati morfološke reorganizacije pulpnog tkiva .....</b>	<b>67</b>
<b>5.3. Rezultati inflamatorne reakcije pulpe .....</b>	<b>74</b>
<b>5.4. Rezultati prisustva bakterija .....</b>	<b>79</b>
<b>5.5. Rezultati histomorfometrijske analize .....</b>	<b>81</b>
5.5.1. Rezultati analize volumenske gustine dentinskog mosta .....	81
5.5.2. Rezultati analize volumenske gustine pulpnog tkiva .....	83
5.5.3. Rezultati analize volumenske gustine krvnih sudova .....	85
5.5.4. Rezultati analize površine dentinskog mosta .....	87
5.5.5. Rezultati analize površine pulpe nakon formiranja dentinskog mosta .....	89
5.5.6. Rezultati analize površine novostvorenih krvnih sudova .....	91
<b>6. DISKUSIJA .....</b>	<b>93</b>
<b>6.1. Diskusija rezultata novostvorenog dentinskog mosta .....</b>	<b>96</b>
<b>6.2. Diskusija rezultata morfološke reorganizacije pulpnog tkiva .....</b>	<b>106</b>
<b>6.3. Diskusija rezultata inflamatorne reakcije pulpnog tkiva.....</b>	<b>111</b>
<b>6.4. Diskusija rezultata prisustva bakterija.....</b>	<b>115</b>
<b>7. ZAKLJUČCI.....</b>	<b>116</b>
<b>8. LITERATURA.....</b>	<b>118</b>
<b>9. BIOGRAFIJA .....</b>	<b>139</b>

# 1. UVOD

Pulpa je vezivno tkivo ektomezenhimalnog porekla, smešteno u centralnom delu zuba. Ona je po svojoj osnovnoj građi (ćelije, međućelijska supstanca, vlakna, krvni sudovi i nervni završeci) slična drugim vezivnim tkivima u organizmu, ali ima i posebne karakteristike koje je čine jedinstvenom. Ćelijsku strukturu pulpe karakterišu periferno raspoređeni odontoblasti koji predstavljaju jedinstvene postmitotičke ćelije odgovorne za produkciju dentina. Dentin je, za razliku od pulpe, čvrsto unutrašnje zubno tkivo porozne, tubularne građe sačinjeno od kristala hidroksiapatita utopljenih u kolageni matriks [176]. Kanalikularna struktura dentina izraz je njegove anatomske povezanosti sa pulpom.

Jedna od značajnih uloga pulpo-dentinskog kompleksa je reakcija na štetne nadražaje. Povoljni odgovor pulpo-dentinskog kompleksa na povredu i oštećenje zubnog tkiva je deponovanje dentina sa ciljem da se spreči duže dejstvo štetnih stimulusa i nastanak ireverzibilnih oštećenja pulpe. Ovo se postiže fokalnom apozicijom tercijernog dentina neposredno u predeo delovanja štetnog uticaja (npr. karijesa, povrede, hemijskog ili fizičkog nadražaja).

Osnovni cilj terapije mladih stalnih zuba sa ekspaniranom pulpom, koja nastaje kao posledica dentalne traume ili progresije karijesa, je očuvanje vitaliteta i funkcije oštećene pulpe. Terapijski postupak, uz pravilno postavljenu indikaciju, najčešće uključuje primenu metoda direktnog prekrivanja pulpe ili vitalne pulpotomije.

Direktno prekrivanje pulpe (DPP) je terapijski postupak aplikacije leka na ekspaniranu pulpu zuba sa ciljem da obezbedi zatvaranje pulpne komore i omogući proces zarastanja. Tretman se bazira na zatvaranju rane bioaktivnim materijalom koji pospešuje ozdravljenje pulpe sa formiranjem reparatornog dentina (tzv. dentinskog mosta) na mestu povrede [229]. Ozdravljenje pulpe podrazumeva migraciju stem/progenitor ćelija pulpe do mesta povrede i njihovu proliferaciju i diferencijaciju u ćelije slične odontoblastima. Ove ćelije sekretuju matriks tercijarnog dentina, sa posledičnim formiranjem reparatornog dentinskog mosta [229].

Uspeh terapije DPP je često veoma neizvestan. On zavisi od veličine i etiologije povrede (traumatska, mehanička, karijesna), prisustva/odsustva bakterijske infekcije, odnosno materijala koji se koriste za prekrivanje pulpe i koronarnu restauraciju [164]. Materijali koji se koriste za DPP treba da su biokompatibilni, da obezbeđuju dobro rubno zaptivanje i da imaju sposobnost indukcije reparatorne dentinogeneze. Do kraja 19. veka su za DPP korišćene zlatne folije, cink oksid eugenol, propolis i druga agresivna sredstva, jer se



smatralo da do zarastanja dolazi tek nakon nagrizanja i kauterizacije pulpe. Kasnije je postalo očigledno da su mikroorganizmi razlog neuspeha ove terapijske procedure, te se pažnja poklanjala materijalima sa dezificijentnim dejstvom. Ovi materijali su se ubrzo pokazali izuzetno citotoksičnim.

Kalcijum hidroksid je uveden u stomatološku praksu 1929. (Hermann) i zahvaljujući svojim dobrim osobinama, prvenstveno visokom pH i antimikrobnom efektu predstavljao je zlatni standard u direktnom prekrivanju pulpe do polovine 20.veka [84,190]. Hermann je od 1928-1930. ispitivao efekat kalcijum hidroksida na vitalno pulpno tkivo i pokazao da je ovaj materijal izuzetno biokompatibilan. Kalcijum hidroksid deluje stimulatивно na ćelije zubne pulpe koje imaju sposobnost diferencijacije u ćelije slične odontoblastima koje dovode do stvaranja dentinskog mosta. Zbog neadekvatne veze kalcijum hidroksida sa eksponiranom pulpom, degradacije tokom vremena, pojave interne resorpcije i poroznosti novostvorenog dentinskog mostića postoji potreba za pronalaženjem efikasnijeg materijala [101, 195].

Poslednjih godina prevagu preuzima mineral trioksid agregat (MTA), jer pokazuje odlične osobine kao materijal za direktno prekrivanje zubne pulpe i uspešno zamenjuje kalcijum hidroksid. Nakon aplikacije MTA najčešće dolazi do stvaranja kontinuiranog dentinskog mostića, koji je deblji nego pri aplikaciji kalcijum hidroksida [7]. Neki autori smatraju da je antibakterijski efekat MTA i kalcijum hidroksida veoma sličan, ali da je MTA izrazito efikasniji u prevenciji mikroćurenja [224]. MTA ne prouzrokuje lokalnu nekrozu pulpe, i hronično zapaljenje zubne pulpe se ređe pojavljuje [156]. Izuzetno je hidrofilan i zbog toga se može koristiti u operativnom polju bez obzira na prisustvo krvi. Zbog specifičnih fizičko-hemijskih karakteristika proistekli su i nedostaci MTA u smislu teškog rukovanja i aplikacije materijala, zastupljenosti toksičnih elemenata kao što je As i dugog vremena vezivanja (2 sata i 45 minuta) [71]. Napori da se prevaziđu ovi problemi dodatkom ili uklanjanjem određenih komponenti, utiču i na osobine MTA, što problem unapređenja recepture MTA čini vrlo delikatnim [191]. Značajna mana MTA je i njegova visoka cena na tržištu.

Kako idealan materijal za DPP još uvek ne postoji, ostaje na kliničarima da iskoriste sva savremena dostupna sredstva i tehnologiju kako bi unapredili ovu terapijsku proceduru. Mogućnosti za to svakako postoje u biomimetičkim regenerativnim procedurama, tkivnom inženjeringu i nanotehnologiji.

Regeneracija je proces ozdravljenja koji podrazumeva zamenu tkivnih komponenti na odgovarajućem mestu u odgovarajućoj količini i odgovarajućem međusobnom odnosu. Zbog toga se poslednjih decenija ulažu veliki napori istraživača i kliničara u razvoj biomaterijala

koje pored biokompatibilnosti, odlikuje bioaktivnost i bioinduktivnost. Biodentin je materijal novije generacije koji je, zbog dobrih fizičkih i hemijskih osobina, uveden u stomatološku praksu kao materijal izbora za brojne terapijske procedure, ali njegova efikasnost u DPP još uvek nije klinički dokazana.

Biomimetičkim regenerativnim procedurama se tehnikama biomimikrije imitiraju uslovi koji su postojali u organizmu prilikom odontogeneze. Na taj način se navodi organizam da sam izvrši regeneraciju izgubljenih tkiva. Upotreba amelogenina se svrstava u ovu grupu regenerativnih procedura. Iako se amelogenin već dugi niz godina uspešno koristi u regenerativnoj terapiji parodontijuma, njegov efekat na pulpno tkivo još uvek nije dokazan.

Aktivnim regenerativnim procedurama (tkivnim inženjeringom) se direktno deluje na osnovne faktore regeneracije i na taj način stimuliše regeneraciju. Primena bioaktivnih molekula (faktora rasta) spada u tehnike aktivne regeneracije i postoje pretpostavke da se povećanjem količine faktora rasta na mestu oštećenja pulpe može ubrzati zarastanje pulpne rane.

Uvođenjem nanotehnologije u medicinu omogućeno je sintetisanje novih materijala reda veličine nano koji su sve sličniji prirodnim biomolekularnim strukturama. Imajući u vidu da nanomaterijali i nanopartikule (u odnosu na klasične materijale) imaju i do deset puta veću interaktivnu površinu, nedvosmisleno ukazuje o mogućem poboljšanju farmakokinetičkih i farmakodinamičkih osobina materijala. Zbog toga nanomaterijali zauzimaju vodeće mesto u različitim granama medicine i predstavljaju značajan potencijal za razvoj i unapređenje mnogih terapijskih procedura u stomatologiji.

Kako idealan materijal za DPP nije još uvek pronađen, ideja ove studije je bila da se na modelu eksperimentalnih životinja (vijetnamske svinje) provere novi nano materijali na bazi kalcijum silikata, Emdogain, PRF, Biodentin i njihov efekat na regeneraciju pulpno tkiva.

## 2. PREGLED LITERATURE

### 2.1. Pulpodentinski kompleks i reparativna dentinogeneza

Pulpa je vezivno tkivo smešteno u centralnom delu zuba. Ona je po svojoj osnovnoj građi slična drugim vezivnim tkivima u organizmu, ali ima i posebne karakteristike koje je čine jedinstvenom. Citološku strukturu pulpe karakterišu periferno raspoređeni odontoblasti koji predstavljaju jedinstvene postmitotičke ćelije odgovorne za produkciju dentina. Zrela pulpa ima karakteristike embrionalnih vezivnih tkiva zahvaljujući prisustvu mezenhimalnih stem ćelija i pulpnih progenitornih ćelija [96,231]. Pulpa je mikrocirkulatorni sistem u kome su arteriole i venule najkrupniji vaskularni elementi. Ona nema pravi kolateralni krvotok te je snabdevanje potpuno zavisno od malog broja krvnih sudova koji prolaze kroz apeksne otvore korena zuba [231]. Jedinstvena osobina pulpnog tkiva je da vazodilatacija nikada nije odbrambena reakcija jer dovodi do nekroze zbog specifične lokalizacije unutar čvrstih dentinskih zidova što ograničava povećanje kako tkivne zapremine tako i ukupne zapremine krvi. Ovo tkivo ima značajnu ulogu u funkcionisanju zuba time što obezbeđuje: a) nutritivno snabdevanje za pulpni i dentinski metabolizam, b) inervaciju i sa njom povezanu osetljivost, c) imunološki odgovor na bakterijsku infiltraciju i d) stvaranje dentina u fiziološkim uslovima, kao reakciju na razne vrste nadražaja kao (karijes, operativne procedure, trauma, itd) [160].

Dentin je, za razliku od pulpe, čvrsto unutrašnje zubno tkivo porozne, tubularne građe sačinjeno od kristala hidroksiapatita utopljenih u kolageni matriks [176]. Kanalikularna struktura dentina izraz je njegove anatomske povezanosti sa pulpom. Naime, produžeci odontoblasta pružaju se u dubinu od 0,1 do 1 mm u dentinske tubule [25]. Dentin i pulpa su i funkcionalno neraskidivo povezani. Senzorna funkcija pulpe, između ostalog, ostvaruje se i stimulacijom intradentalnih nerava hidrodinamskim pokretima dentinskog likvora. Bakterije i njihovi produkti iz karijesnih lezija dolaze do pulpe kroz dentinske tubule i dovode najpre do imunog odgovora, a zatim i do dentinogeneze kao odbrambene reakcije sa ciljem da se blokira njihov prodor do pulpe. Embriološka, anatomska i funkcionalna povezanost pulpe i dentina razlog je što se oni smatraju jedinstvenim funkcionalnim entitetom koji se naziva pulpo-dentinski kompleks.

Jedna od značajnih uloga pulpo-dentinskog kompleksa je i specifična reakcija na štetne nadražaje. Vrsta i intenzitet odgovora definisani su intenzitetom štetnog nadražaja kao i stanjem samog pulpo-dentinskog kompleksa. Interakcije tkivnih signalnih procesa izazvanih

povredom, odbrambenim i reparatornim reakcijama mogu biti raznovrsne, pa definitivni odbrambeni odgovor može imati različite modalitete [210].

Povoljni odgovor pulpo-dentinskog kompleksa na povredu i oštećenje zubnog tkiva je deponovanje dentina sa ciljem da se spreči duže dejstvo štetnih stimulusa i nastanak ireverzibilnih oštećenja pulpe. Ovo se postiže fokalnom apozicijom tercijernog dentina neposredno u predelu delovanja štetnog uticaja (npr. karijesa, povrede, hemijskog ili fizičkog nadražaja). Ova vrsta dentina, nastala u patološkim uslovima, razlikuje se od primarnog (razvojnog) i sekundarnog (fiziološkog) dentina. Primarni i sekundarni dentin su morfološki skoro identični i pokazuju pravilnu tubularnu strukturu, iako ima mišljenja da je broj tubula kod sekundarnog dentina redukovan. Značajne razlike u sastavu intertubularnog i peritubularnog dentinskog matriksa, govore u prilog autoradiografskim i ultrastrukturnim dokazima da odontoblasti vrše sekreciju na dva mesta: na nivou ćelijskog tela (gde stvaraju predentin) i na nivou mineralizujućeg fronta (gde povećavaju nivo peritubularnog dentina) [139].

Struktura tercijernog dentina, međutim, može biti različita sa čitavim spektrom mogućih morfologija počev od pravilnog tubularnog, koji se praktično ne razlikuje od primarnog ili sekundarnog, do distrofičnog i atubularnog sa inkorporiranim ćelijama. U tercijarnoj dentinogenezi, kao i u primarnoj i sekundarnoj, apozicija dentina podrazumeva kako frontalnu tako i peritubularnu sekreciju. Česte su i intertubularne kalcifikacije koje treba razlikovati od dentinogenetskih jer nisu biološki, već fizičko-hemijski fenomen precipitacije hidroksiapatita [206]. Ovi fenomeni mogu dodatno doprineti zaštiti pulpe pri delovanju različitih noksi. Sekrecija tercijernog dentina je posledica kako delovanja blagih nadražaja (kao što su abrazija, atricija, hronični karijes), tako i intenzivnih (npr. akutni karijes ili ekstenzivne preparacije). Blagi stimuli dovode do dodatne aktivacije postojećih odontoblasta u blizini dejstva nokse i pojačavaju njihovu sekretornu aktivnost povećavajući debljinu dentinskog sloja. Intenzivne nokse, međutim, uglavnom dovode do smrti odontoblasta koji se nalaze u pravcu njihovog delovanja.

Ukoliko su uslovi u pulpo-dentinskom kompleksu povoljni, od stem/progenitorske ćelijske populacije diferenciraće se nova generacija odontoblastima sličnih ćelija koja preuzima ulogu sekrecije dentina od izgubljenih primarnih odontoblasta. Zbog suštinskih razlika u mehanizmima koji su osnova ova dva načina sekrecije tercijernog dentina, on može biti reaktivni (nastao sekrecijom primarnih odontoblasta) i reparativni (koga stvaraju odontoblastima slične ćelije nakon smrti originalnih odontoblasta) [209]. Ova podela ima za cilj da ukaže na različito poreklo dentina formiranog delovanjem različitih noksi. Prisustvo

tercijarnog dentina, nastalog kao reakcija na razne vrste i intenzitete nadražaja često se može zapaziti i pri radiološkim ili histološkim analizama zuba, ali je vrlo teško oceniti da li se radi o reaktivnom ili reparativnom dentinu. Imajući u vidu da se oni morfološki ne razlikuju, u nedostatku anamnestičkih podataka, može se samo konstatovati prisustvo tercijarnog dentina nepoznatog porekla. Štaviše, zbog mogućeg delovanja raznih noksija, ili različitog intenziteta jedne, nastalo tkivo može biti kombinacija reaktivnog i reparativnog dentina.

Regeneracija je proces ozdravljenja koji podrazumeva zamenu tkivnih komponenti na odgovarajućem mestu u odgovarajućoj količini i odgovarajućem međusobnom odnosu. Istraživanja na polju regenerativne endodontije su pokazala da su materijali koji se koriste u regenerativnim procedurama od ključnog značaja za indukciju stem ćelija pulpe i periodontalnog ligamenta, kao i da je interakcija materijala sa ćelijama zavisna od njihovog hemijskog sastava [91]. Stoga se poslednjih decenija ulažu veliki naponi istraživača i kliničara u razvoj biomaterijala koje pored biokompatibilnosti, odlikuje bioaktivnost i bioinduktivnost. Ovo podrazumeva da aplikovanje ovih materijala rezultira indukcijom ćelijske diferencijacije i proliferacije sa posledičnom regeneracijom tkiva.

Pored bioloških, biomaterijali treba da poseduju i adekvatna fizička svojstva, slična tkivima koja treba da regenerišu, koja će im obezbediti stabilnost i dugotrajnost na mestu aplikacije. Treba još pomenuti da ovakva istraživanja zahtevaju multidisciplinarni pristup čitavom problemu i zato se u njegovo rešavanje uključuju istraživači iz različitih oblasti.

### **2.1.1. Direktno prekrivanje pulpe**

Direktno prekrivanje pulpe (DPP) je terapijski postupak aplikacije leka na ekspaniranu pulpu zuba sa ciljem da obezbedi zatvaranje pulpne komore i omogući proces zarastanja. Tretman se bazira na zatvaranju rane bioaktivnim materijalom koji pospešuje ozdravljenje pulpe sa formiranjem reparatornog dentina (tzv. dentinskog mosta) na mestu povrede [229]. Ozdravljenje pulpe podrazumeva migraciju stem/progenitor ćelija pulpe do mesta povrede i njihovu proliferaciju i diferencijaciju u ćelije slične odontoblastima. Ove ćelije sekretuju matriks tercijarnog dentina, sa posledičnim formiranjem reparatornog dentinskog mosta [229]. Reparatorna dentinogeneza zapravo počinje formiranjem fibrodentinskog matriksa koji je atubularne i/ili iregularne građe sa prisutnim kuboidalnim ćelijama. Kasnije, ćelije slične odontoblastima sekretuju tubularni matriks nalik dentinu [164]. Tokom formiranja reparatornog dentina, ove ćelije mogu ostati zarobljene u njemu, pa tada

reparatorni dentin ima strukturu osteodentina (nalik kosti). Reparatorni dentin regularne, tubularne građe i bez inkulzija ćelija se opisuje kao pravi dentin [111].

Uspeh terapije DPP je često veoma neizvestan. On zavisi od veličine i etiologije povrede (traumatska, mehanička, karijesna), prisustva/odsustva bakterijske infekcije, odnosno materijala koji se koriste za prekrivanje pulpe i koronarnu restauraciju [164]. Materijali koji se koriste za DPP trebalo bi da su biokompatibilni, da obezbeđuju dobro rubno zaptivanje i da imaju sposobnost indukcije reparatorne dentinogeneze.

Očuvanje vitaliteta pulpe je od izuzetnog značaja, posebno kod karijesnih zuba mladih pacijenata i kod zuba sa komplikovanim višekanalnim sistemima [146,244]. Neki autori su vrlo sumnjičavi kada je ovaj metod očuvanja vitaliteta i funkcije eksponirane pulpe u pitanju. Weine smatra da je to način da se izbegne endodontska terapija zbog ograničene veštine stomatologa, anatomski komplikovanih kanalnih sistema ili nemogućnosti adekvatne naknade za lečenje kanala korena [241]. Langeland i saradnici smatraju da direktno prekrivanje pulpe omogućava samo privremeno odlaganje neizbežne endodontske terapije [132].

Pedesetih godina prošlog veka kliničke studije su pokazale da je uspeh direktnog prekrivanja pulpe iznosio 64% [162], a uspeh endodontske terapije 83% [213]. Novije dugoročne studije su pokazale da uspeh terapije direktnog prekrivanja pulpe zavisi od brojnih inkorporirajućih faktora [18,99,106].

Kada do otvaranja pulpe dođe usled uklanjanja karijesa, izvesno je da u takvoj pulpi već postoji inflamacija. Glavni problem je kako klinički razlikovati reverzibilni od ireverzibilnog pulpitisa, jer se često klinička slika i histološko stanje pulpe ne podudaraju [59,112]. Primena što većeg broja kliničkih testova je najpouzdaniji metod.

Neki autori smatraju da za DPP nije neophodan preduslov mala ekspozicija (<1mm) (34,35,36), već da to zavisi od stanja pulpe i bakterijske kontaminacije, koja ne mora biti u skladu sa veličinom eksponiranog otvora pulpe [147].

Starost je još jedan kontroverzan prognostički faktor. Smatra se da pulpe mladih osoba imaju bolje reparatorne sposobnosti, te da je procenat uspeha ove terapijske procedure veći kod mlađe populacije. Kliničke studije Haskell i saradnika [99] i Baume & Holz [18] ukazuju na to da nema razlike u uspehu direktnog prekrivanja pulpe kod ljudi različite starosne dobi. Međutim, Horsted i saradnici [106] su primetili značajno nižu stopu uspeha u starijoj starosnoj grupi (50-79 godina). Ovo nije iznenađujuće obzirom da starenjem dolazi do smanjenja broja ćelija pulpe, krvnih sudova i odontoblasta.

Bakterijska kontaminacija je glavni faktor koji utiče na prognozu direktnog prekrivanja pulpe. Cox i saradnici su objavili studiju u kojoj su ukazali na uspešnost terapije prekrivanjem 135 pulpi zuba majmuna kalcijum hidroksidom. Kao kontrola su služili zubi gde DPP nije bilo urađeno, već su pulpe bile eksponirane i u kontaktu sa salivom tokom opservacionog perioda. Autori su zaključili da je bakterijska kontaminacija glavni razlog neuspeha terapijske procedure i da se najjednostavnije eliminiše upotrebom koferdam gume i pravovremenom restauracijom zuba, tj dobrim rubnim zaptivanjem [44].

Uspeh direktnog prekrivanja pulpe zavisi i od materijala koji se aplikuje u perforacioni otvor. Do sada je za DPP korišćeno mnogo različitih materijala, ali se idealni još uvek traži. Direktno prekrivanje pulpe zlatnim folijama prvi put je primenio i opisao Pfaff 1756. godine. Nakon toga su počela da se koriste brojna sredstva u ove svrhe. Do kraja 19. veka većina materijala se upotrebljavala empirijski, sa idejom da do zarastanja dolazi tek nakon kauterizacije pulpe. Kasnije je postalo očigledno da su mikroorganizmi razlog neuspeha ove terapijske procedure, te je pažnja usmerena ka materijalima sa dezinficijentnim efektima.

Prvu naučnu kliničku studiju u kojoj su poređeni različiti materijali za direktno prekrivanje pulpe je sproveo Datwyler 1921. godine. U ovoj studiji cink oksid eugenol je pokazao najbolje rezultate. Godinu dana kasnije, Rebel je sproveo prvi eksperiment na životinjama sa izuzetno lošim rezultatima i zaključio da eksponiranje pulpe vodi u njeno stradanje. Hermann je 1920. predstavio kalcijum hidroksid kao materijal za punjenje kanala korena. On je od 1928-1930. ispitivao efekat kalcijum hidroksida na vitalno pulpno tkivo i pokazao da je ovaj materijal izuzetno biokompatibilan. Od tada, pa do sredine 20.veka kalcijum hidroksid predstavlja zlatni standard u direktnom prekrivanju pulpe [54].

## **2.2. Biomaterijali za direktno prekrivanje pulpe**

Biomaterijali su supstance koje se u koriste kao deo sistema sa ciljem da leče, povećavaju ili zamenjuju oštećeno tkivo, odnosno organe i usmeravaju određenu funkciju organizma. Bioaktivnost je sposobnost materijala da u kontaktu sa telesnim tečnostima na svojoj površini podstaknu specifični biološki odgovor organizma i stvore vezu sa tkivom [62]. Budući da se radi o čvrstim tkivima u oblasti endodoncije bioaktivnost ovde podrazumeva zapravo sposobnost materijala da indukuje biomineralizaciju odnosno *in vivo* formiranje neorganskih minerala [196]. Procena bioaktivnosti materijala izvodi se najčešće u uslovima bliskim telesnom medijumu, u kome je koncentracija materijala slična njihovoj koncentraciji u krvnoj plazmi.

### **2.2.1. Kalcijum hidroksid**

Kalcijum hidroksid je uveden u stomatološku praksu 1929. (Hermann) i zahvaljujući svojim dobrim osobinama, prvenstveno visokom pH i antimikrobnom efektu predstavljao je zlatni standard u direktnom prekrivanju pulpe do polovine 20.veka [84,190] Kalcijum hidroksid deluje stimulatивно na ćelije zubne pulpe (koje imaju sposobnost diferencijacije u ćelije slične odontoblastima) i na mestu perforacije dovodi do stvaranja dentinskog mosta [235].

Kada se kalcijum hidroksid aplikuje na pulpnu ranu dolazi do stvaranja površinskog sloja nekroze, kao rezultat hemijskog oštećenja prouzrokovanog hidroksilnim jonima. Kao jaka baza, kalcijum hidroksid izaziva nekrozu originalnih odontoblasta i subodontoblastnog sloja kao i blagu inflamaciju tkiva. Inflamacija se povlači već tokom prve nedelje, a kalcijum hidroksid (kao i oštećenje tkiva) izaziva blagu iritaciju i stimuliše pulpu na odbranu i regeneraciju. Odbrambena reakcija pulpe se ogleda u migraciji prekursornih ćelija, odnosno njihovoj proliferaciji i diferencijaciji u sekretorne ćelije slične odontoblastima. Makrofagi odstranjuju nekrotični debrisi, a mesto odontoblasta zauzimaju ćelije slične odontoblastima, koje kao i originalni odontoblasti imaju sposobnost sinteze i sekrecije organskog matriksa. Uz sve to započinje i vaskularna reakcija, kontrola i eliminacija iritirajućih agensa. Ovo je praćeno procesom regeneracije, uključujući proliferaciju mezenhimalnih ćelija i formiranje kolagena. Prisustvo jona kalcijuma stimuliše taloženje kalcijum karbonata i time doprinosi pokretanju mineralizacije [194]. Depozicija fibrodentinskog matriksa se uočava posle 1-2 nedelje, dok se posle 4 nedelje uočava tkivo nalik dentinu, tubularne strukture i sa



originalnim izgledom pulpo-dentinske granice [190]. Kasnijom mineralizacijom nastaje tkivo slično originalnom dentinu.

Estrela 1994. god navodi da kalcijum hidroksid inhibira dejstvo bakterijskih enzima zahvaljujući hidroksilnim jonima koji deluju na membranu bakterija (antibakterijsko svojstvo) i aktivira tkivne enzime kao što je alkalna fosfataza koja pospešuje mineralizaciju [63]. Kalcijum hidroksid ima izuzetan antibakterijski efekat zbog visokog pH koji može dostići vrednost do 12,6. Ovaj efekat se ostvaruje zahvaljujući oslobađanju velikog broja hidroksilnih jona koji izazivaju toksične efekte na bakterijskoj membrani čime menjaju njen integritet. PH kalcijum hidroksida između 8,6 i 10,3 dovodi do aktiviranja alkalne fosfataze, koja kao hidrolitički enzim oslobađa neorganski fosfat iz estara fosfata. Neorganski fosfat reaguje sa jonima kalcijuma iz krvotoka pulpe i formira se kalcijum fosfat, koji je glavna strukturna jedinica hidroksiapatita [230]. Ph kalcijum hidroksida od 12,5 dovodi do smrti odontoblasta. Idealan pH kalcijum hidroksida je 10 i to je pH u kom je alkalna fosfataza najefikasnija. Ona hidrolizuje pirofosfatni jon koji je glavni inhibitor mineralizacije. U dodiru kalcijum hidroksida sa pulpom dolazi do stvaranja kalcijum karbonata čije taloženje, po nekim autorima pospešuje dentinogenezu [164]. Alkalni pH neutrališe kisele produkte ćelija odgovorne za resorpciju i neutrališe kiselu sredinu tokom inflamatorne reakcije pulpe, što je osnovni preduslov za zarastanje. Ova dva efekta kalcijum hidroksida (mineralizacija i antimikrobni efekat) dovode do rasta i ćelijske deobe, što ovom materijalu daje značajno mesto u stomatologiji [64].

Dokazano je da kalcijum hidroksid ubrzava i pospešuje migraciju, proliferaciju i diferencijaciju matičnih ćelija pulpe čime se olakšava preoces reparativne dentinogeneze [118]. Kalcijum hidroksid deluje regenerativno na pulpu zahvaljujući ograničenoj rastvorljivosti i niskoj koncentraciji hidroksilnih jona što sprečava denaturaciju proteina pulpe koji mogu biti odgovorni za zarastanje.

Binnie i Holland su još sedamdesetih godina prošlog veka ustanovili da formiranje mineralizovanog tkiva nakon aplikacije kalcijum hidroksida na pulpnu ranu pacova započinje oko 7. do 10. dana [21,105]. Fitzgerald i autori su 1990. godine utvrdili pojavu dentinskog matriksa u pulpi zuba majmuna 8. dana od prekrivanja kalcijum hidroksidom. Takođe su uočili povećan broj ćelija sličnih odontoblastima u zoni bez ćelija i zaključili da su se ove ćelije diferencirale i migrirale iz ćelija iz centralnog dela pulpe [68]. Istraživanja Mjor i saradnika iz 1991. na resus majmunima su pokazala slične rezultate. Inflamacija, hemoragija i tkivna dezorganizacija je bila prisutna u prvih 5-6 dana nakon prekrivanja

kalcijum hidroksidom. Krajem druge nedelje su uočene jasno organizovane ćelije slične odontoblastima i sekretovan sloj predentina [153].

U studiji Danilović i saradnika su predstavljeni rezultati DPP zuba pasa primenom kalcijum hidroksida. Od ukupno 11 zuba, kod 6 zuba je zapaženo kompletno zatvaranja pulpne rane dentinskim mostićem uz očuvan sloj ćelija sličnih odontoblastima, i bez znakova inflamacije pulpe. Kod 5 zuba je, međutim došlo do potpune dezorganizacije pulpnog tkiva, uz degeneraciju odontoblasta i migraciju fibroblasta koji su na mestu oštećenja stvorili vezivno tkivo (kolagen) slično ožiljnom tkivu. Iako je pulpna rana zatvorena, to nije smatrano dobrim terapijskim rezultatom zbog izrazitih atrofično degenerativnih promena u pulpi [56]. Studija na "germ free" pacovima je takođe pokazala da je zarastanje pulpne rane i formiranje tercijarnog dentina prirodni proces koji se odvija i bez aplikovanja medikamenata ukoliko se izbegne bakterijska kontaminacija [232].

Lu i saradnici su 2008. godine pratili rezultate direktnog prekrivanja pulpe humanih zuba posle aplikacije kalcijum hidroksida. Utvrdili su da dolazi do pojave površinske nekroze 7 dana nakon direktnog prekrivanja, uz blagu do umerenu inflamaciju sa infiltracijom neutrofila i mononuklearnih granulocita i izraženu dilataciju krvnih sudova. Dentinski matriks se pojavljuje nakon 30 dana, kada nestane vaskularni i inflamatorni odgovor pulpe. Tada sekretorne ćelije preuzimaju funkciju i počinje proces zarastanja [141]. Iako mehanizam delovanja kalcijum hidroksida i njegov reparativni efekat na pulpno tkivo još uvek nije potpuno razjašnjen, novija istraživanja su pokazala da on dovodi do otpuštanja bioaktivnih molekula iz dentinskog matriksa (koštani morfogenetski protein BMP i transformišući faktor rasta  $\beta$ -TGF $\beta$ ) koji imaju sposobnost stimulacije reparacije pulpe i remineralizacije dentina [86,249].

Neke skorašnje studije su pokazale slabiji efekat u očuvanju vitaliteta pulpe nakon prekrivanja kalcijum hidroksidom [51,243]. Razlog za to je njegoa neadhezivnost, rastvorljivost materijala tokom vremena što uslovljava strukturu dentinskog mosta koji dovodi do mikrocurenja i prodora bakterija [107]. Zato je važno da definitivni ispun obezbedi dobro rubno zaptivanje i spreči pojavu mikrocurenja. Bakterije mogu da prodru do pulpe i kroz tzv "tunel defekte" koji nastaju kao pukotine u novostvorenim dentinskim mostićima [45]. Na neuspeh lečenja mogu uticati i čestice kalcijum hidroksida utisnute (inkorporirane) u pulpu, nekroza na dubini većoj od 1,5 mm i slabija prokrvljenost pulpe.

Zbog neadekvatne veze kalcijum hidroksida sa eksponiranom pulpom, odnosno degradacije tokom vremena, kao i pojave interne resorpcije i poroznosti novostvorenog

dentinskog mostića, potreba za pronalaženjem efikasnijeg materijala je i dalje aktuelna [101,195].

### **2.2.2. MTA (mineral trioksid agregat)**

Dosadašnji poznati kalcijum silikatni materijali, iako veoma biokompatibilni, imaju problem dugog vremena vezivanja (više od 2 sata) i otežanog rukovanja. U cilju prevazilaženja ovih problema razvijena je tzv “Aktivna Biosilikatna Tehnologija”. Ona podrazumeva kontrolu procesa formulacije materijala tokom svakog koraka od početka do kraja, primenom isključivo čistih sirovina. Uobičajeni kalcijum silikatni dentalni cementi (Portland cement, MTA) sadrže neprečišćenu mešavinu kalcijum-silikata, kalcijum-aluminata, kalcijum-aluminoferita, kalcijum-sulfata, arsena i olova zajedno sa niskim koncentracijama metalnih nečistoća (hrom, olovo...itd.) koji dolaze iz prirodnih minerala [227]. Primenom aktivne biosilikatne tehnologije sada postoji mogućnost da se obezbedi čista kalcijum silikatna formulacija uz odsustvo bilo kakvih nečistoća kao što su aluminati i kalcijumsulfati [227]. Camilleri i sar. (2011) su upoređivali Portland cement i trikalcijum silikatni cement u pogledu njihovog hemijskog sastava i pH vrednosti primenom skening elektronske mikroskopije (SEM), rendgen disperzivne analize (EDX) i rendgen difrakcione analize nakon 28 dana. Oni su našli da se Portland cement sastoji iz 68% trikalcijum silikata, dok je trikalcijumsilikatni cement bio 99% čist. Tokom hidratacije oba cementa su dovela do stvaranja hidratisanog kalcijum silikatnog gela (CSH) i kalcijum hidroksida. Shodno većem oslobađanju kalcijuma iz trikalcijum silikatnog cementa i njegova pH vrednost je bila značajno veća. Autori stoga navode da trikalcijum silikatni cement zbog svoje “čistoće” može u budućnosti predstavljati adekvatnu zamenu za Portland cement i MTA [30]. Još jedno istraživanje Camilleri i sar. (2013) je analiziralo hemijski sastav, hidrataciju i bioaktivnost tri vrste trikalcijum silikatnih cemenata (Biodentin, MTA i laboratorijski napravljen cement bez aditiva i kalcijum karbonata) gde je uočena povećana vrednost aluminijuma, silicijum oksida, veća poroznost i sporija hidratacija kod MTA. Dobijene rezultate autori objašnjavaju činjenicom da je najveći procenat trikalcijum silikata u MTA nepročišćen, odnosno potiče od sirovog materijala. Kod sva tri cementa uočena je precipitacija hidroksiapatita u kontaktu sa simuliranom tkivnom tečnošću [29].

Poslednjih dvadesetak godina velika pažnja se poklanja mineral trioksid agregatu – MTA, koji se, između ostalog, koristi i za direktno prekrivanje pulpe. MTA se sastoji od kalcijum oksida (50–75%), silicijum oksida(15-25%) i bizmut oksida kao

rendgenkontrastnog sredstva [31]. MTA je vrlo sličan Portland cementu (PC), bez prisustva kalijuma i sa dodatkom  $\text{BiO}_2$ . U poređenju sa njim, MTA sadrži manje gipsa, koji utiče na vreme stvrdnjavanja, pa zbog toga ima duže radno vreme. MTA sadrži manju količinu teških, toksičnih metala, aluminijuma i kalijuma [27].

Postoje dve osnovne forme: siva (GMTA) i bela (WMTA), koja je uvedena 2002. godine zbog neželjenih efekata sive varijante vezane za prebojavanje zuba. Razlika između sivog i belog MTA je u tome što je u belom MTA dikalcijum silikat zamenjen trikalcijum silikatom i u tome što beli MTA ne sadrži gvožđe. Upoređivanjem je utvrđeno da beli MTA ima čestice manje veličine nego sivi. Beli MTA ima veću poroznost, veću rastvorljivost i manju kompresionu tvrdoću [12]. Pored jedinjenja koja ulaze u originalni sastav MTA, pojedina istraživanja su pokazala i prisustvo niskih koncentracija Fe, Al i Mg kod WMTA [28]. Kada se pomeša sa destilovanom vodom, primarno nastaju  $\text{Ca(OH)}_2$  i Ca-silikat (u obliku trikalcijum silikata, dikalcijum silikata, trikalcijum- aluminata), koji zatim formiraju kristalizirani, porozni i kompaktni koloidni gel, koji prelazi u čvrstu strukturu. U toku reakcije vezivanja između ostalog se odvaja i precipitat  $\text{Ca(OH)}_2$  (koji nije odreagovao sa silikatom) i koji obezbeđuje visoku alkalnost posle reakcije vezivanja. Zbog ovakvih hemijskih karakteristika MTA se svrstava u aktivne biomaterijale sa potencijalom da interaguju sa telesnim fluidima.

Iako proizvođač navodi vreme vezivanja od 10 minuta, utvrđeno je da je vreme vezivanja MTA između 2 i 4 sata [228]. Vrednost pH sveže zamešanog MTA je 10,2 i u toku vezivanja se povećava na 12,5.

Osobine vezanog MTA zavise od veličine čestica, odnosa MTA i vode, temperature i zahvaćenog vazduha tokom mešanja [135]. Prisutnost vlage tokom vezivanja povećava tvrdoću i zato se preporučuje da se postavi vlažna kuglica vatiće na aplikovani MTA i preko njega materijal za privremeno zatvaranje kaviteta [238]. Na vreme stvrdnjavanja i kompresionu tvrdoću MTA utiču razni materijali. Tako fiziološki rastvor i anestetik Lidokain produžavaju vreme stvrdnjavanja MTA, a natrijum hipohlorit smanjuje njegovu tvrdoću [185].

MTA je manje propustljiv za bakterije nego amalgam i zink-oksidi-eugenolni preparati, a ima istu propustljivost kao i glasjonomer cementi. Za dobro rubno zaptivanje je potrebno minimum 4mm MTA. Npropustljivost za fluide i bakterije se javlja tek nakon nekoliko meseci, pa je neophodno dobro privremeno prekrivanje sveže postavljenog MTA glasjonomer cementima [16].

Biokompatibilnost MTA je zasnovana na formiranju i otpuštnju kalcijum hidroksida koji stimuliše regeneraciju. Prednost MTA u odnosu na kalcijum hidroksid je što ostvaruje bolju vezu sa zubnim strukturama [142].

MTA nije pokazao mutageno, neurotoksično dejstvo i ne dovodi do štetnih efekata na mikrocirkulaciju, iako može uticati na kontrakciju manjih krvnih sudova [226]. MTA se može smatrati materijalom optimalne biokompatibilnosti za primenu u endodontskoj terapiji i za DPP, pri čemu razlika između belog i sivog MTA nije zapažena [104]. U kliničkoj praksi MTA je pokazao odlične osobine kao materijal za direktno prekrivanje pulpe jer ne dovodi do lokalne nekroze pulpe, a hronično zapaljenje pulpe se mnogo ređe javlja [156].

Brojne studije su pokazale da MTA dovodi do stvaranja kompletnog dentinskog mostića, bez znakova inflamacije pulpe [66,201]. Mnogi autori su potvrdili njegovu biokompatibilnost, antimikrobni efekat, dobro zaptivanje i dobre fizičke i hemijske osobine [174,227]. Izuzetno je hidrofilan i zbog toga se može koristiti u operativnom polju bez obzira na prisustvo vlage i krvi. MTA je bioaktivni material koji u vlažnoj sredini otpušta kalcijum hidroksid kao glavnu hemijsku komponentu [47,70]. Iako postoje brojne studije koje su pokazale bolje rezultate i terapijski efekat MTA u odnosu na kalcijum hidroksid [3,67,180], postoje i autori koji su u svojim istraživanjima potvrdili isti ili sličan efekat ova dva materijala kod direktnog prekrivanja pulpe [2,52,53,200]. Različiti rezultati ovih studija mogu se objasniti različitim biološkim reakcijama pulpe na primenu ovih bioaktivnih materijala. Na to utiču brojni faktori vezani za formu ili oblik primenjenog materijala, koncentraciju i količinu oslobođenog aktivnog sastojka, prisustvo infekcije odnosno biološk stanje pulpe [190].

Jedna od odlika bioaktivnih materijala je njihova sposobnost da na svojoj površini formiraju strukture slične apatitu kada dođu u kontakt s fiziološkom tečnošću (in vivo) ili sa simuliranom telesnom tečnošću (in vitro). Stvaranje apatita je zajednička osobina biomaterijala koji sadrže kalcijum-silikate [36,78,172,191]. MTA je bioaktivni materijal koji ima osteokonduktivna i osteoinduktivna svojstva za formiranje tvrdog tkiva.

O stvaranju belog precipitata na površini MTA, posle njegovog potapanja u veštački tkivni fluid, prvi su pisali Sarkar i sar. (2005). XRD analizom su utvrdili da se radi o kristalima hidroksiapatita, na osnovu čega su zaključili da MTA nije inertan već bioaktivan materijal. Ovi autori su sugerisali da su dobra svojstva MTA (dobro rubno zaptivanje, biokompatibilnost i bioinduktivnost) upravo posledica stvaranja hidroksiapatita na površini materijala [191]. Ispitujući brzinu stvaranja hidroksiapatita na površini MTA, Gandolfi i sar. (2010) su uočili da se potapanjem MTA u fosfatni rastvor, morfologija i hemijski sastav

materijala rapidno modifikuju. Budući da su kristale apatita na površini MTA uočili već posle 5 sati, zaključili su da se radi o materijalu sa jako izraženom bioaktivnošću. Takođe su primetili da vremenom sloj apatita na njegovoj površini postaje deblji i homogeniji [78]. Formiranje ovoga apatitnog sloja obezbeđuje hemijsku vezu MTA i dentinskog zida i ključna je odlika ovog materijala [78].

Karbonatni hidroksiapatit predstavlja mineralnu fazu tvrdog tkiva, kao što su kost, cement i dentin, a poznat je pod imenom „biološki apatit“. Hidroksiapatit se formira na površini MTA već nakon prvog sata, a potpuno ga prekriva posle pet dana. Formiranje apatitnih kristala unutar kolagenskih vlakana potpomaže reakciju između MTA i dentina, formirajući odgovarajuću hemijsku vezu.

Koncentracija faktora rasta takođe igra značajnu ulogu u stvaranju tvrdog zubnog tkiva. Na primer, visoka koncentracija TGF- $\beta$ 1 ima za rezultat apoptozu i snižavanje dentinskog fosfosialoproteina pre nego pozitivan efekat na ozdravljenje tkiva. Pojedini istraživači pretpostavljaju da stvaranje TGF- $\beta$ 1 predstavlja pozitivan efekat bioaktivnog materijala na okolne ćelijske kulture. Međutim, oni veruju da stvaranje signalnih molekula i jona treba da ima neku prihvatljivu koncentraciju, kako bi se pospešila vijabilnost i proliferacija ćelija [208].

Iako je formiranje hidroksiapatita poželjno i predstavlja siguran znak biokompatibilnosti materijala, hidroksiapatit ponekad može izazvati ćelijsku smrt i usporiti proliferaciju ćelija ukoliko je koncentracija Ca-P čestica visoka [184]. Visoka koncentracija Ca-P čestica smanjuje aktivnost osteoblasta [184]. Žao (*Zhao*) i saradnici su potvrdili da količina ekstrakata iz kalcijum-silikatnog bioaktivnog materijala treba da bude određene koncentracije da bi se pospešila proliferacija ćelija [250]. Neka ispitivanja pokazuju da direktna primena MTA na tkivo pulpe izaziva proliferaciju, migraciju i diferencijaciju odontoblastnih ćelija koje proizvode kolagenski matriks. Formirani matriks se potom mineralizuje i stvara prvo osteodentin, a potom i most tercijarnog dentina nakon nekoliko meseci od prekrivanja pulpe.

Tomson i saradnici [222] su u in vitro studiji pokazali da MTA otpušta različite signalne molekule iz detinskog praha, koji mogu imati uticaja na kvalitet i brzinu kalcifikacije mosta tokom njegovog formiranja. Cemento-konduktivni i cementno-induktivni efekat MTA je potvrđen i pri manjoj koncentraciji materijala (od 20mg/ml).

MTA je bioaktivni materijal koji može da kreira idealne uslove za izlečenje jer u kontaktu s tkivom uslovljava niz važnih procesa, kao što su [175]:

- 1) nastajanje Ca(OH)<sub>2</sub>, koji otpušta jone Ca<sup>2+</sup> za ćelijsku adherenciju i proliferaciju;

- 2) antibakterijski efekat svojim alkalnim pH;
- 3) modulacija proizvodnje citokina;
- 4) pospešivanje diferencijacije i migracije ćelija koje proizvode tvrda tkiva;
- 5) formiranje hidroksiapatita (ili karbonatnog apatita) na površini MTA, koji omogućuje biološko zatvaranje.

Na osnovu brojnih istraživanja *in vivo* i *in vitro* može se reći da je MTA materijal izbora u brojnim indikacijama u endodonciji (retrogradno punjenje kanala korena zuba, reparacija inter radiksnih perforacija, formiranje apeksne barijere zuba s nekrotičnom pulpom i otvorenim apeksom, direktno prekrivanje pulpe i pulpotomija) [121,157,169,175,192].

Istraživanja u vezi sa depozicijom osteodentina, ćelijskom proliferacijom i izgledom imuno reaktivnih odontoblastnih ćelija pokazala su da se oko krvnih sudova pulpe prvo formira tanak nekrotični sloj sa inflamiranim ćelijama ispod MTA. Ovaj nekrotični sloj se uočava odmah nakon primene (u nekim istraživanjima je uočen već posle 24 sata) [121], a posle dve nedelje dolazi do formiranja kalcifikovanog dentinskog mosta [7,13].

#### **2.2.2.1 MTA kao materijal za direktno prekrivanje pulpe**

U studiji na maksilarnim molarima miša, Andelin (*Andelin*) i saradnici [7] su poredili efekte MTA i koštanog morfogenetskog proteina-7 (BMP-7) kao materijala za direktno prekrivanje pulpe. Uzorci su imunohistometrijski bojani markerom za funkcionalne odontoblaste, kako bi se prepoznao dentinski sijaloprotein (DSP). Posle dve nedelje kod svih zuba prekrivenih sa MTA, uočeno je stvaranje tvrdog tkiva koje je bilo vrlo slično tercijarnom dentinu. Druga studija na maksilarnim molarima miša ukazala je na postojanje kalcifikovanog mosta u svim uzorcima samo pet sati posle prekrivanja pulpe MTA-om [185]. Ko i sar. (2010) su ispitivali uticaj koštanog morfogenetskog proteina-2 (BMP-2) na dentinogeni potencijal ProRoot MTA. BMP-2 je član TGF- $\beta$  porodice, faktor rasta koji indukuje osteogenu diferencijaciju mezenhimalnih ćelija. Posle DPP pulpi pacova, uočena je regresija inflamacije u funkciji vremena, ali bez značajnijih razlika između čistog MTA i MTA u kombinaciji sa BMP-2. Posle 7 nedelja, uočeno je stvaranje kompletnog dentinskog mosta u većini uzoraka, a novostvoreno tkivo je okarakterisano kao osteodentin [129].

Neka istraživanja na maksilarnim molarima pacova su ukazala na to da se kod pulpotomija prekrivenih sa MTA formiranje potpunog dentinskog mosta uočava već posle četiri nedelje [121]. U studiji na zubima pacova i miševa u kojima su poređeni efekti MTA, PC, Ca(OH)<sub>2</sub>, bioaktivnog stakla i ferisulfata, dobijeni su slični rezultati za MTA i PC (98).

U poređenju sa Ca(OH)<sub>2</sub>, kod MTA je uočen mnogo manji gubitak zdravog tkiva pulpe, što se pripisuje većim pH vrednostima, odnosno lošijim zaptivanjem pulpe preparatima na bazi Ca(OH)<sub>2</sub> [121]. Ispod Ca(OH)<sub>2</sub> je uočen izostanak tvrde barijere i blago zapaljenje pulpnog tkiva [121].

SEM istraživanja i analiza pomoću rendgenskih zraka pokazala su da je kalcifikovana barijera ispod MTA tubularnije građe nego ispod Ca(OH)<sub>2</sub> [7,13,174]. Poređenja biološkog odgovora tkiva pulpe prekrivene sa Ca(OH)<sub>2</sub> i MTA ukazuju na superiornost MTA, jer se stvara most tvrdog tkiva koji sprečava dalju iritaciju pulpe [3]. Rezultati istraživanja depozicije osteodentina, ćelijske proliferacije i izgleda imunoreaktivnih ćelija sličnih odontoblastima pokazuju da se prvo formira tanki nekrotični sloj sa inflamatornim ćelijama (posle prvog dana), a zatim, posle 14 dana, dolazi do stvaranja kalcifikovanog mosta [13]. Kod mehanički eksponiranih pulpi pacova s hiperglikemijom uočen je veći stepen zapaljenja i sporije formiranje dentinskog mosta u odnosu na normalne pacove nakon prekrivanja pulpe sa MTA [121].

Pokazano je da se već nakon 14 dana može videti zatvaranje pulpne rane fibodentinom atubularne građe. Autori su zaključili da je MTA efikasan materijal za direktno prekrivanje pulpe, jer stimuliše zarastanje bez pojave inflamacije i nekroze [233]. U studiji na zubima pasa, Parirokh i sar. (2005), su poredili efikasnost belog i sivog MTA u DPP. Stvaranje kalcifikovanog tkiva je u pojedinim uzorcima, primećeno već posle 7 dana, dok je posle dve nedelje kalcifikovano tkivo uočeno u svim uzorcima u grupi gde je korišćen beli MTA i u većini uzoraka u grupi sa sivim MTA. Blaga inflamacija tkiva uz materijal nestala je posle dve nedelje, bez značajnih razlika između belog i sivog materijala [171]. U eksperimentima na psima utvrđeno je da posle prekrivanja pulpe sa MTA dolazi do stvaranja osteodentinske strukture posle samo dve nedelje. Nastajanje ovog mosta odvija se u dve faze. Tokom prve dve nedelje formira se matrica osteodentina, da bi se posle tri nedelje stvorio kompletan sloj reparativnog dentina [121]. SEMi TEM studije na psima su takođe jasno ukazale na formiranje kristalne strukture nedelju dana posle prekrivanja pulpe [174]. Dentinogeni efekat MTA, na zubima pasa, potvrđen je kasnije i u istraživanjima drugih autora [66,233]. U drugim istraživanjima na zubima pasa bolji rezultati su dobijeni nakon prekrivanja pulpe MTA u odnosu na preparate na bazi Ca(OH)<sub>2</sub> [28,186].

Kod pulpotomija na zubima pasa ispod MTA je uočeno formiranje tvrdog koštanog tkiva (u vidu kompletnog dentinskog mosta) bez nekroze pulpe posle 120 dana [148].

Studija Šejegan-a (*Shayegan*) i saradnika na eksperimentalnim životinjama (model mlečnih zuba svinje) u kojima je proveravan efekat beta-trikalcijum-fosfata, MTA, portland



cementa i kalcijum hidroksida na vitalnu pulpu, pokazale su da nije bilo značajnijih razlika sa stanovišta inflamacije, formiranja kalcifikovanog mosta i zaštite preostale zubne pulpe među ispitivanim materijalima [200].

U studiji na majmunima, MTA je postavljan na ekspaniranu pulpu i utvrđeno je da dovodi do zarastanja rane i stvaranja dentinskog mostića uz potpuno odsustvo inflamacije [180].

Shahravan i sar. (2011) su ispitivali da li izmene u odnosu tečnosti i praha prilikom mešanja MTA (0.28, 0.33, 0.40) imaju uticaja na dentogeni efekat materijala. Procedura DPP je sprovedena na humanim trećim molarima, koji su posle 30 dana ekstrahovani. Preparati pulpnog tkiva su histološki analizirani u pogledu inteziteta i tipa inflamacije, prisustva nekroze, odnosno kontinuiteta, morfologije i debljine kalcifikovanog mosta. Nisu uočene značajne razlike u testiranim formulacijama MTA ni po jednom praćenom parametru. Blaga inflamacija je uočena kod 6 uzoraka, nekroza u jednom uzorku, a kompletan most je bio formiran kod 11 od ukupno 27 uzoraka [197].

Min i sar. (2008) su u kliničkoj studiji na trećim molarima, poredili stanje pulpnog tkiva nakon DPP sa ProRoot MTA-om i kalcijum hidroksidom (Dycal; Dentsply-Clauk, Milford, DE). Nakon dva meseca, zubi su ekstrahovani, a histološkom analizom praćeni su intezitet inflamacije i prisustvo dentinskog mosta. Dentinski most je uočen u svim zubima prekrivenim MTA i u 60% zuba prekrivenih kalcijum hidroksidom [150]. Ekspresija dentin sijaloproteina takođe je bila izraženija u MTA grupi, zbog čega su autori zaključili da je MTA efikasniji u indukciji dentinogenih procesa od kalcijum hidroksida [150]. U studiji Accorinte i sar. (2008), realizovanoj na humanim premolarima, nisu uočene značajnije razlike u induktivnom potencijalu MTA i praha kalcijum hidroksida. Zubi su ekstrahovani i histološki analizirani posle 30 odnosno 60 dana, a dobijeni rezultati su ukazali na pozitivan odgovor pulpe sa formiranjem dentinskog mosta i minimalnom inflamatornom reakcijom kod oba ispitivana materijala. Posle 30 dana debljina mosta je bila veća u MTA grupi, dok posle 60 dana nije bilo razlike u pogledu debljine mosta između MTA i kalcijum hidroksida [1].

Poslednjih desetak godina često su poređeni efekti ova dva materijala i u kliničkim studijama. U tri kliničke studije nije bilo značajne razlike u očuvanju vitaliteta pulpe, stvaranju dentinskog mostića i inflamatornim reakcija u pulpi nakon direktnog prekrivanjaoom pulpe kalcijum hidroksidom i MTA [1,41,116], a u 4 kliničke studije MTA je pokazao značajno bolje rezultate nego kalcijum hidroksid [3,35,150,156]. Histološki rezultati su pokazali manji stepen zapaljenja i bolju tkivnu barijeru u predelu perforacije nakon prekrivanja MTA u odnosu na kalcijum hidroksid [102]. Studija koja je rađena na humanim

stalnim molarima sa reverzibilnim oboljenjima pulpe pokazala je klinički i radiografski uspeh u 93% slučajeva, u poređenju sa  $\text{Ca(OH)}_2$  gde je stvaranje dentinskog mosta zabeleženo u 60% zuba [157]. Prospektivna studija rađena na prvim molarima kod kojih je bila indikovana ekstrakcija iz ortodontskih razloga nije pokazala histološku razliku u kvalitetu novonastalog dentinskog mosta između MTA i  $\text{Ca(OH)}_2$ , ali je dokazano prisustvo znatno manje količine inflamatornih ćelija kod zuba tretiranih sa MTA [193].

U istraživanju 14 intaktnih trećih maksilarnih molara indikovanih za ekstrakciju, eksponirana pulpa je prekrivena sa MTA ili  $\text{Ca(OH)}_2$ . Histološka analiza je ukazala na stvaranje dentinskog mosta i blago hronično zapaljenje nakon dva meseca kod većine uzoraka prekrivenih MTA-om. Na uzorcima prekrivenim sa  $\text{Ca(OH)}_2$  posle tri meseca uočeni su tanki i nepravilni dentinski mostovi, nekroza pulpe, hiperemija i zapaljenje [121]. Klinička istraživanja primene MTA i  $\text{Ca(OH)}_2$  na humanim trećim molarima bez karijesa ukazala su na velike razlike u pogledu kliničkih simptoma, površinskih i dubinskih inflamatornih ćelija, vitalnosti pulpe i formiranja dentinskog mosta u korist MTA. Histološka analiza je pokazala da kod uzoraka sa MTA posle prve nedelje nije bilo zapaljenja, a već posle prvog meseca je bilo formirano kompletno tvrdo tkivo. Tkivo ispod  $\text{Ca(OH)}_2$  je bilo manje konzistentno i čvrsto i sa nepotpunim kalcifikovanim mostom, uz akutno zapaljenje čak i posle tri meseca [121]. U svim uzorcima gde je primenjen  $\text{Ca(OH)}_2$  kao sredstvo za DPP ustanovljena je mnogo intenzivnija zapaljenska reakcija nego u uzorcima gde je u te svrhe korišćen MTA [121].

U najnovijoj velikoj kliničkoj studiji iz 2013. posle direktnog prekrivanja pulpe zuba kalcijum hidroksidom i MTA tokom dvogodišnjeg praćenja je dokazan superiorniji efekat MTA u smislu očuvanja vitaliteta zuba, odsustva bola i radiografskih pokazatelja kao što su interna resorpcija, kalcifikacija i periradikalna patologija [102].

Mehanizam dejstva MTA je vrlo sličan  $\text{Ca(OH)}_2$ , ali izvesne razlike postoje u sastavu kalcifikovanog mosta. Uočeno je da primenom  $\text{Ca(OH)}_2$  preovlađuju kalcijum i fosfor, dok kod prekrivanja sa MTA preovlađuju kalcijum i silicijum.

Kod stalnih zuba rađena su brojna istraživanja sa ciljem da se proceni formiranje, kvalitet i debljina kalcifikovanog mosta, zastupljenost inflamatornih ćelija i efikasnost zaštite pulpe, kao bitnih kriterijuma za procenu vitalnosti pulpe posle terapije.

Zarrabi i sar. (2010) su ispitali odgovor pulpe humanih zuba, nakon DPP sa MTA-om i novim endodontskim kalcijum silikatnim cementom (NEC), posle 2, odnosno 8 nedelja. Novi cement se, osim po bržem vezivanju, razlikuje od MTA i po svom hemijskom sastavu.

U sastavu ovog materijala nalazi se više kalcijumovih jedinjenja; kalcijum oksid, kalcijum fosfat, kalcijum karbonat, kalcijum silikat, kalcijum sulfat i kalcijum hlorid. NEC je pokazao manju inflamaciju i deblji dentinski most u poređenju sa MTA-om u oba vremenska intervala. Po mišljenju autora, više kalcijumovih i fosfatnih jona u NEC-u koji učestvuju u stvaranju hidroksiapatita, su mogli biti razlog njegove izraženije biokompatibilnosti [247].

Meta analiza publikovanih radova o MTA poslednjih godina ukazuje na veliki klinički uspeh ovog materijala, koji obezbeđuje dobro zaptivanje, pokazuje superiornu biokompatibilnost i jedini je materijal za retrogradno punjenje kanala korena zuba koji pospešuje regeneraciju tkiva [175]. MTA pokazuje odlične osobine kao materijal za direktno prekrivanje zubne pulpe i dovodi do stvaranja kontinuiranog dentinskog mostića, koji je uglavnom deblji nego pri primeni kalcijum hidroksida [7]. Torabinejad i saradnici smatraju da je antibakterijski efekat MTA i kalcijum hidroksida veoma sličan, ali da je MTA izrazito efikasniji u prevenciji mikrocurenja [224].

Osnovni nedostaci MTA koji se navode u literaturi su prebojavanje kod korišćenja sive varijante (usled prisustva gvožđa i mangana), zbog čega je uvedena bela varijanta (WMTA), zastupljenost toksičnih elemenata kao što je As (zbog čega se dodaje FeO kako bi se stabilizovao As), visoka cena na tržištu, nepostojanje adekvatnog rastvarača (jer je teško rastvornjiv), nemogućnost uklanjanja iz kanala (ako se koristi kao apeksna barijera) i dugo vreme vezivanja (2 sata i 45 minuta) [71]. Napori da se prevaziđu ovi problemi dodatkom ili uklanjanjem određenih komponenti utiču i na osobine MTA, što problem unapređenja recepture MTA čini vrlo delikatnim [191].

Zbog specifičnih fizičko-hemijskih karakteristika proistekli su i nedostaci MTA u smislu teškog rukovanja i aplikacije ovim materijala. Dosada je dizajnirano više različitih instrumenata (teflonski prstenovi, specijalni nosači i nabijači, mesingani prstenovi), ali većina kliničara i dalje navodi poteškoće u rukovanju i unošenju [174].

### **2.2.3. Biodentin**

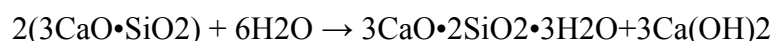Na tržištu se poslednjih godina pojavio Biodentin (Septodont, Saint-Maur-Fossés, France), nova kalcijum-silikatna formulacija koja je osim za DPP, pogodna i kao zamena za dentin, naročito u slučajevima ekstenzivnih oštećenja krunice zuba. Biodentin, za razliku od mineraltrioksid agregata (MTA), koji je sličnog hemijskog sastava ( $\text{Ca}_3\text{SiO}_5/\text{voda}$ ) ima unapređena fizičko-hemijska svojstva (skraćeno vreme vezivanja i bolje mehaničke karakteristike) [174]. Ova svojstva učinila su trikalcijum silikatni cement klinički jednostavnijim za rukovanje u odnosu na MTA i kompatibilnim ne samo za klasične

endodontske procedure, nego i za restauraciju vitalnih zuba. Obzirom da se trikalcijum silikatni cement tek nedavno pojavio na stomatološkom tržištu, istraživanja ovog materijala za sada su malobrojna. Međutim, na osnovu dosadašnjih ispitivanja već se mogu izvesti određeni zaključci. Pre svega, ovaj materijal se može smatrati bioaktivnim. Dokazan je uticaj trikalcijum silikatnog cementa na formiranje reaktivnog dentina, stimulacijom i diferencijacijom odontoblasta u direktnom prekrivanju pulpe. Ovim se može potvrditi opravdanost njegove kliničke primene u terapiji i regeneraciji pulpo-dentinskog kompleksa [246].

Biodentin (Septodont, Saint Maur des Fosses, France) čini prah i tečnost. Glavnu komponentu praha čini trikalcijum silikat uz dodatak kalcijum karbonata i cirkonijum dioksida. Tečnost predstavlja rastvor kalcijum hlorida i vodaredukujućeg agensa. Trikalcijum silikat je odgovoran za regulisanje reakcije vezivanja. Kalcijum karbonat ima ulogu punilaca koji je odgovoran za mehaničke karakteristike. Cirkonijum dioksid daje materijalu radio-opacitet. Kalcijum hlorid ima ulogu akceleratora vezivanja. Voda kao redukujući agens, redukuje viskoznost cementa i na bazi je polikarboksilata ali u modifikovanoj formi, koja obezbeđuje kratkoročnu otpornost. Tačnije, redukuje količinu vode u prah/tečnost miksturi čime obezbeđuje lakše rukovanje materijalom. Kao kod svih cemenata tako i kod Biodentina tokom vezivanja dolazi do formiranja gelozne faze u kojoj je omogućena dalja jonska razmena. U poređenju sa drugim cementima na bazi kalcijum silikata, ovaj materijal ima dve prednosti: brže vreme vezivanja (6- 12 minuta) i bolje mehaničke karakteristike [15].

Takođe se smatra se da je trikalcijum silikatni cement jedan od najbiokompatibilnih biomaterijala u stomatologiji što demonstriraju svi primenjeni ISO standardni testovi, kao i različita pretklinička i klinička istraživanja [133,178]. Smatra se da je kvalitet zaptivanja novog biomaterijala ekvivalentna GJC cementima, ali bez potrebe za bilo kakvom pripremom površine dentina [183]. Svojom specifičnom hemijskom strukturom omogućava i bolje mehaničke karakteristike tokom vremena.

Kalcijum silikat ima mogućnost interakcije sa vodom koja kao krajnji ishod dovodi do očvršćavanja cementa. Reakcija hidratacije trikalcijum silikata ( $3\text{CaO}\cdot\text{SiO}_2 = \text{C}_3\text{S}$ ) dovodi do stvaranja hidratisanog kalcijum silikatnog gela (CSH gel) i kalcijumhidroksida ( $\text{Ca}(\text{OH})_2$ ) po sledećoj formuli:



Opisana reakcija odvija se na površini svakog zrna kalcijum silikata. CSH gel i višak kalcijum hidroksida imaju tendenciju da se talože na površini čestica praha i u šupljinama (porama), dovodeći do zasićenja u medijumu. Proces očvršćavanja rezultira formiranjem kristala koji se deponuju u superzasićeni rastvor. U vezanom cementu se shodno tome mogu očekivati sledeće faze: čiste neizreagovane čestice kalcijum silikata, hidratirani kalcijum silikatni gel (CSH gel), porozni prostor ispunjen sadržajem kalcijum hidroksida i porozni kapilarni prostor [79]. Shodno oslobađanju kalcijum hidroksida, materijal je visoko bazan (pH 12). Na površini cementa posmatrano na SEM-u nedelju dana posle mešanja vide se kalcijumom bogate strukture različitih dimenzija. Uočavaju se kristali kalcijum karbonata u obliku dijamanata (rombohedar) i heksagonalne ploče kalcijum hidroksida. Celokupna površina je neravna i nehomogena [33]. Ovakve forme opisao je i Taylor 1997. godine. Prema ovom autoru, kalcijum hidroksid kristališe u obliku ploča ili šestostranih prizmi [220]. Može se smatrati da CSH gel predstavlja neku vrstu matriksa cementa, a kristali kalcijum karbonata u vidu punilaca popunjavaju prostore između čestica. Tako kalcijum karbonat ima ulogu aktivnog učesnika u procesu hidratacije i kao punilac materijalu poboljšava mehaničke karakteristike [79]. Proces očvršćivanja rezultuje depozicijom kristala u superzasićeni rastvor. U fazi očvršćivanja razlikuju se četiri faze: neizreagovane čestice cementa, CSH gel, pore ispunjene kalcijum hidroksidom i porozni kapilarni prostor [79]. Očvršćivanje Biodentina je vremenski zavisno jer nakon mešanja praha i tečnosti ne dolazi do ostvarivanja potpune reakcije vezivanja. Potpuno vezivanje Biodentina ostvaruje tokom 2 nedelje. Tokom inicijalne faze vezivanja Biodentina, dolazi do pojave poroznosti koja se postepeno popunjava tokom narednih dana novim kristalnim strukturama. Tokom završne faze vezivanja, čvrsta faza se pojačava i konačno dostiže maksimum [239]. Modifikacija (skraćenje) vremena vezivanja postiže se kombinacijom različitih efekata. Veličina čestica u velikoj meri utiču na vreme vezivanja u smislu, što je veća specifična površina, kraće je i vreme vezivanja kalcijum silikatnih cemenata [224]. Takođe, reakcija se ubrzava i dodavanjem tečnog kalcijum hlorida koji predstavlja dobro poznat i veoma efekatan akcelerator hidratacije i vezivanja Portland cemenata. Moć akceleracije ove soli je direktno proporcionalna njegovoj koncentraciji [82].

Biodentin je predviđen kao materijal koji treba da izdrži mastikatorne, parafunkcionalne stresove, temperaturne promene uz hemijsku postojanost u oralnoj sredini [30]. U inicijalnoj fazi mešanja ne dolazi do ostvarivanja potpune reakcije vezivanja. U tim početnim fazama, dolazi do pojave poroznosti koja se postepeno popunjava novim kristalnim strukturama, tako da se čvrsta faza pojačava i konačno dostiže maksimum tek posle najmanje

2 nedelje [239]. Bitna karakteristika koja utiče na dobre mehaničke karakteristike Biodentina je i mala količina vode na početku njegovog očvršćivanja [239].

U više istraživanja je dokazano da je Biodentin materijal koji svojom bioaktivnoću dovodi do stimulacije targetnih ćelija i diferencijacije fibroblasta pulpe u odontoblaste odnosno do formiranja reparatornog dentina [133,229,246]. Istraživanja koja su se bavila indirektnim i direktnim prekrivanjem pulpe pokazala su da je Biodentin odgovoran za formiranje mineralizovanih čvorova odnosno, da je novoformirano mineralno tkivo imalo neorgansku i organsku kompoziciju dentina [199]. Na osnovu ovih nalaza može se reći da je Biodentin sposoban da reparira dentin na svim delovima gde je on oštećen, što daje ovom materijalu širok spektar indikacija [55,199].

Eksperimentalna studija Tran-a i saradnika na pacovima je pokazala sličan efekat MTA i Biodentina nakon direktnog prekrivanja pulpe u smislu stvaranja dentinskog mostića (njegove debljine, kontinuiranosti, poroznosti), ali i bolje rezultate u poređenju sa kalcijum hidroksidom [229].

U eksperimentalnoj ex vivo studiji urađeno je DPP Biodentinom na 15 ekstrahovanih trećih molara. Korenovi zuba su zatim potapani u odgovarajuće medijume u trajanju od 2, 14, 28 dana i nakon toga je sprovedena histološka analiza. Ustanovljena je pojava ostrvaca osteodentina u svim uzorcima nakon 14 i 28 dana (Laurent i sar) [133]. U istoj studiji poređeni su efekti Biodentina, MTA, kalcijum hidroksida i athezivne smole Xeno III u kulturi humanih ćelija pulpe i pokazano da Biodentin stimuliše sekreciju TGF- $\beta$ 1 koji je odgovoran za reparativne procese u mnogim tkivima. Dokazano je da nema statistički značajne razlike u količini sekrecije ovog faktora rasta u poređenju sa efektima MTA i kalcijum hidroksida.

Strassler i sar. (2011) su objavili prikaz slučaja 24-orogodišnjeg pacijenta sa dubokom karijesnom lezijom na vestibularnoj strani donjeg desnog očnjaka. Radiografski snimak nije pokazao patološke promene parodontalnog tkiva. Nakon uklanjanja karijesne lezije uočena je perforacija kavuma pulpe i sproveden je postupak direktnog prekrivanja pulpe Biodentinom (Septodont, France). Nakon mesec dana proveren je vitalitet zuba i ustanovljeno je da nema kliničkih znakova oboljenja pulpe. Uklonjen je sloj Biodentina, a kavitet je restaurisan kompozitnim ispunom (N<sup>o</sup>durance, Septodont, France) [215].

U okviru kliničkog istraživanja Kuobi i sar. (2013) su tokm preparacije kaviteta donjeg levog prvog premolara uočili perforaciju pulpe. Slučaj je isključen iz dalje analize, ali je nastavljeno njegovo praćenje. Nakon što je ustanovljeno da nema patoloških znakova oboljenja pulpo-dentinskog kompleksa izvršeno je direktno prekrivanje pulpe Biodentinom.

Posle 6 meseci deo materijala je uklonjen i zub je restaurisan kompozitnim ispunom. Na kontroli posle 3 godine zub je bio vitalan i bez kliničkih znakova zapaljenja [130].

U najnovijoj objavljenoj studiji Nowicka i saradnika iz avgusta 2015. Biodentin je pokazao takođe dobre rezultate nakon DPP. Studija je sprovedena na 44 intaktna treća molara indikovanih za ekstrakciju. DPP je urađeno Biodentinom, kalcijum hidroksidom, MTA i Univerzalnim bondom (3M ESPE, Seefeld, German). Histološkom analizom nakon 6 nedelja ustanovljena je pojava dentinskog mostića kod svih materijala osim u grupi uzoraka gde je DPP urađeno bondom. Na osnovu histološke i CT analize, autori su zaključili da Biodentin u poređenju sa ostalim materijalima u najvećoj meri indukuje formiranje dentinskog mostića i stimuliše reparaciju [161].

Uprkos činjenici da se ovaj novi cement već uveliko koristi u stomatologiji kao restaurativni material [229] i da u uputstvu proizvođača postoji i indikacija za direktno prekrivanje pulpe, njegov efekat na pulpno tkivo kod ljudi još uvek nije potvrđen jer ne postoje studije o tome [130].

## 2.3. Biomimetika i tkivni inženjering

Prema načinu na koji se ostvaruje regeneracija tkiva, sve regenerativne terapijske procedure se mogu podeliti u tri grupe: PASIVNE, BIOMIMETIČKE i AKTIVNE.

Pasivnim regenerativnim procedurama se ne utiče direktno na regeneraciju, već se samo omogućavaju uslovi za ciljanu regeneraciju oštećenog ili izgubljenog tkiva. U ovu grupu spadaju sve tehnike usmerene tkivne regeneracije.

Biomimetičkim regenerativnim procedurama se tehnikama biomimikrije imitiraju uslovi koji su postojali u organizmu prilikom odontogeneze. Na taj način se organizam priprema da sam ostvari regeneraciju izgubljenih tkiva. Upotreba amelogenina se svrstava u ovu grupu regenerativnih procedura.

Aktivnim regenerativnim procedurama (tkivnim inženjeringom) se direktno deluje na osnovne faktore regeneracije i na taj način stimuliše regeneracija. Primena *matičnih ćelija*, *bioloških nosača (skafolda)* i *bioaktivnih molekula (faktora rasta)* kao i njihova međusobna kombinacija spada u tehnike aktivne regeneracije.

### 2.3.1. Biomimetika kao terapijski princip

Biomimetičkim terapijskim principima se artificijelno oponašaju uslovi u organizmu koji su postojali prilikom razvoja određenih tkiva, i na taj način se stimuliše tkivna regeneraciju. U parodontologiji i parodontalnoj plastičnoj hirurgiji se ovaj vid terapije svakodnevno primenjuje i u te svrhe se najčešće koristi gleđni protein amelogenin.

Amelogenin je gleđni protein poreklom iz ameloblasta. Njegova visoka koncentracija u organizmu uočava se tokom odontogeneze (cementogeneza i formiranja periodoncijuma). Koncept biomimetike se svakodnevno primenjuje u parodontalnoj hirurgiji. To podrazumeva primenu visoke koncentracije veštački dobijenog amelogenina- Emdogain® (Straumann, Basel, Switzerland) u parodontalnoj rani, kako bi se imitirali uslovi koji su postojali tokom cementogeneze i formiranja periodoncijuma, i omogućili diferencijaciju pluripotentnih ćelija u cementoblaste, fibroblaste i osteoblaste. Emdogain se sastoji iz prečišćenog kiselog ekstrakta svinjskog porekla koji sadrži derivate gleđnog matriksa. Amelogenin i amelin čine njegovu glavnu hemijsku komponentu. Gleđni proteini su ekstrahovani i prečišćeni iz zubnih folikula svinjskog porekla. Važno je napomenuti da gleđni proteini postoje i nalaze se u prirodi najmanje 350 miliona godina, izuzetno su dobro očuvani kroz evoluciju, pa ih zbog toga imuni sistem pacijenta ne smatra antigenima. Brojne pretkliničke i kliničke studije su ukazale da nema potencijala za imunološke reakcije [115,124,158,159].



Ustanovljeno je da amelogenin dovodi do povećanja koncentracije faktora rasta poreklom iz trombocita (PDGF) koji inhibira proliferaciju epitela i doprinosi regeneraciji dubljih parodontalnih tkiva. Amelogenin takođe stimuliše proliferaciju i rast fibroblasta poreklom iz periodoncijuma. Iako Emdogain pospešuje cementogenezu i dovodi do kompletne regeneracije periodontalnog ligamenta, cementa i alveolarne kosti kod pacijenata sa uznapredovalom parodontopatijom, mogućnost ovog materijala da pospešuje regenerativne procese u mezenhimalnim tkivima još uvek nije dokazana [93]. Gledni proteini učestvuju u odontogenezi, tj. u recipročnoj ektodermalno-mezenhimalnoj signalizaciji koja kontroliše ovaj proces [93]. Oni takođe povećavaju nivo mineralizacionih markera u odontoblastima (sijaloproteina i osteopontina). Ovi markeri predstavljaju glavne nekolagene proteine kosti i dentina [242].

Smatra se da amelogenin i amelin imaju ključnu ulogu u stimulaciji ćelijske signalizacije i formiranju i mineralizaciji dentinskog matriksa. Kada se pulpna rana prekrije Emdogenom dolazi do stvaranja značajne količine tkiva sličnog reparativnom dentinu sa pratećom neoangiogenezi, slično kao kod klasičnog procesa zarastanja. Emdogen sadrži i faktore rasta (TGFβ1 i koštani morfogenetski protein) koji aktivno učestvuju u ćelijskoj signalizaciji i stimulisanju formiranja tkivnog matriksa i njegove mineralizacije [124]. Ovi faktori rasta predstavljaju i medijatore u procesima tkivne homeostaze, inflamacije, zarastanja i neoangiogeneze. Postoji nekoliko studija koje potvrđuju da Emdogain deluje regenerativno na pulpno tkivo. Stimuliše diferencijaciju odontoblasta i stvaranje novog dentina, slično kao i kod dentinogeneze [2,115,152,158,159,170].

Inai i saradnici su zaključili da tokom formiranja krunice zuba kod mačaka i glodara, a neposredno pre formiranja dentina, dolazi do premeštanja amelogenina iz glednog organa u neposrednu blizinu odontoblasta [114]. Na osnovu ove činjenice može se pretpostaviti da amelogenin učestvuje u diferencijaciji odontoblasta i u stvaranju predentina.

U studiji Nakamura i sar [158] poređen je efekat Emdogaina i kalcijum hidroksida u direktnom prekrivanju pulpe zuba kod 11 vijetnamskih svinja. Oni su zaključili da je kod uzoraka gde je postavljen Emdogain došlo do stvaranja dentinskog mostića već nakon dve nedelje, a da je nakon 8 nedelja u većini uzoraka on bio kontinuiran i da je kompletno zatvarao perforaciju. U uzorcima gde je prekrivanje pulpe izvršeno Emdogainom, zaključili su da je dentinski mostić u većini slučajeva bio lateralno pozicioniran i da je došlo do sužavanja korenskog pulpnog prostora. Ustanovili su takođe da postoji razlika u mehanizmu nastajanja tercijarnog dentina. Kalcijum hidroksid stimuliše diferencijaciju odontoblasta iz pluripotentnih ćelija centralnog dela pulpe pri čemu nastaje dentinski mostić koji zatvara

perforaciju, dok Emdogain stimuliše već postojeće odontoblaste na periferiji dentina da luče matriks i formiraju lateralni tercijarni dentin. Ukazali su i na statistički značajnu razliku u debljini novostvorenog dentinskog mostića u korist Emdogaina [158].

U preglednoj studiji Al-Hezaimi i saradnika iz 2013. predstavljeni su rezultati osam istraživanja u kojima je direktno prekrivanje pulpe izvršeno kalcijum hidroksidom i Emdogain-om (4 studije su bile kliničke i 4 na eksperimentalnim životinjama). Sve studije na životinjama su pokazale bolje rezultate u stvaranju reparativnog dentina gde je za prekrivanje pulpe korišćen Emdogain [5]. Dve kliničke studije su pokazale bolji efekat Emdogaina u stvaranju dentinskog mostića u odnosu na kalcijum hidroksid, jedna studija je pokazala bolji efekat kalcijum hidroksida, a u jednoj nije bilo razlike među ispitivanim materijalima. Sve ove studije su potvrdile hipotezu da je Emdogain efikasniji materijal za direktno prekrivanje pulpe od kalcijum hidroksida, ako se uzme u obzir debljina novostvorenog čvrstog tkiva na mestu pulpne rane. Iako je Emdogain pokazao obećavajuće rezultate kod DPP na zubima životinja, rezultati kliničkih studija su prilično diskutabilni, verovatno zbog različitih metodoloških potupaka (ispitivanja na mlečnim i stalnim zubima, observacioni period od tri nedelje do tri godine, veličina perforacije od 1-2 mm, različit broj učesnika i zuba) [5].

Iako se smatra da operativni debris u obliku dentinskih opiljaka stimuliše stvaranje tercijarnog dentina, on može da ima i negativan efekat na pulpu. Takav debris je često kontaminiran bakterijama koje mogu da infiltriraju pulpno tkivo i da izazovu imunološke reakcije. To može uzrokovati nekrozu pulpe i sprečiti stvaranje tercijarnog dentina [17].

Klinička studija Garrocho-Rangel i saradnika pokazuje da nije bilo statistički značajne razlike u efikasnosti Emdogaina i kalcijum hidroksida u direktnom prekrivanju pulpe kod perforacija veličine do 1mm. Oni zaključuju da male perforacije smanjuju mogućnost prodiranja dentinskih opiljaka u pulpu čime se eliminišu negativni efekti na zarastanje [80]. Autori su zaključili da je za uspeh terapije od presudnog značaja adekvatno i pravovremeno zatvaranje kaviteta i dobro rubno zaptivanje restaurativnim materijalom [80].

U studiji Franssona i saradnika poređen je efekat Emdogaina i kalcijum hidroksida nakon DPP 9 parova kontralateralnih premolara sa opservacionim periodom od 12 nedelja. Autori su utvrdili da je u grupi zuba gde je upotrebljen kalcijum hidroksid došlo do stvaranja kompletnog dentinskog mostića, dok je u grupi gde je prekrivanje pulpe izvršeno Emdogainom dentinski mostić bio u obliku ostrvaca. Ovo su objasnili razlikom u strukturi upotrebljenih materijala, i činjenicom da Emdogain u obliku gela ne pruža solidnu i čvrstu osnovu za naknadnu restauraciju (kao kalcijum hidroksid ili MTA), pa ovde dolazi do posledičnog utiskivanja materijala u pulpu i formiranja tercijarnog dentina u vidu ostrvaca

[69]. Autori zaključuju da oba materijala imaju sposobnost da indukuju stvaranje tercijarnog dentina, ali Emdogain ima nešto slabiji potencijal [69]. Kiatwateeratana i saradnici su takođe poredili efekat Emdogaina i kalcijum hidroksida nakon DPP kod 15 parova kontralateralnih humanih premolara. Ukazali su na značajno manju osetljivost zuba prekrivenih Emdogainom nakon prve dve nedelje, dok kod radiografskih pokazatelja (periapikalne promene i stvaranje dentinskog mostića) nije bilo statistički značajne razlike. Histološki rezultati nakon 6 meseci su pokazali povoljniji efekat kalcijum hidroksida u smislu manje inflamacije i debljeg dentinskog mostića. To su objasnili izrazitim alkalnim pH vrednostima kalcijum hidroksida i njegovim antimikrobnim dejstvom. Autori su pokazali da ni 6 meseci nakon prekrivanja pulpe Emdogainom nije došlo do kompletnog zatvaranja perforacije, već je dentin bio samo u obliku ostrvaca [126].

Lyngstadaas i saradnici su utvrdili da Emdogain aktivira signalni ciklični AMP iz mezenhimalnih ćelija. Ovaj signalni molekul dovodi do sekrecije autokrinih faktora rasta i povećanja proliferacije i maturacije ekstraćelijskog matriksa sekretornih ćelija [143].

Potvrđeno je da Emdogain inhibira rast *Streptococcus mutans*-a [211]. Ovo je od izuzetnog značaja za kliničke uslove gde se direktno prekrivanje pulpe izvodi u nesterilnoj sredini. U studiji Olsson i saradnika direktno prekrivanje pulpe kod 9 parova kontralateralnih premolara indikovanih za ekstrakciju je izvršeno Emdogainom i kalcijum hidroksidom u observacionom periodu od 12 nedelja. Rezultati su pokazali da je u većini slučajeva došlo do stvaranja dentinskog mostića i zatvaranja pulpnog prostora, ali je kod zuba gde je pulpa prekrivana Emdogainom došlo i do stvaranja lateralnog dentina [165]. Takođe je uočeno intenzivnije zapaljenje kod zuba prekrivenih Emdogainom u odnosu na kalcijum hidroksid. U prve dve nedelje nakon direktnog prekrivanja, uočena je osetljivost zuba tretiranih kalcijum hidroksidom, dok kod zuba tretiranih Emdogainom simptomatologije nije bilo [165]. Imunohistohemijom je dokazano da Emdogain dovodi do aktivacije cikličnog AMP-a koji kao signalni molekul dovodi do autokrine sekrecije faktora rasta (TGF $\beta$ , IL6 I PDGF) poznatih medijatora u procesima zarastanja, inflamacije, tkivne homeostaze i neoangiogeneze [165]. Olsson i autori preporučuju zatvaranje kaviteta glasjonomer cementima nakon DPP Emdogainom kako bi se sprečila mikropropustljivost, bakterijska kontaminacija pulpnog prostora i postoperativne komplikacije [165].

Barthel i autori su utvrdili da je uspeh direktnog prekrivanja pulpe kalcijum hidroksidom (elektrotest, perkusija, odsustvo kliničkih simptoma i radiografskih pokazatelja infekcije) nakon pet godina iznosio 37% a nakon deset godina 13%. U literaturi nema podataka o dugoročnim rezultatima direktnog prekrivanja pulpe Emdogainom. Postoje samo

dve studije u kojima je opservacioni period iznosio 12 meseci, pri čemu se rezultati razlikuju. U jednoj je Emdogain pokazao obećavajuće rezultate [81], dok u drugoj nije bilo značajnih razlika između Emdogaina i kalcijum hidroksida [80].

### 2.3.2. Aktivna regeneracija i tkivni inženjering

Napretkom medicine i molekularne biologije napravljeni su novi pomaci u stomatologiji, pa su tako u savremene terapijske procedure uvedeni novi koncepti aktivne regeneracije i tkivnog inženjeringa, sa ciljem unapređivanja terapijskih rezultata.

Oblast tkivnog inženjeringa počela je da se razvija u prvoj deceniji 21. veka. Koncept tkivnog inženjeringa čine tri komponente: *matične ćelije*, *biološki nosači (skafoldi)* i *bioaktivni molekuli (faktori rasta)*. Jednu od prvih definicija tkivnog inženjeringa dali su Langer i Vacanti koji su ovaj terapijski postupak predstavili kao interdisciplinarno polje koje primenjuje principe inženjeringa i nauke, u razvoju bioloških supstituenata koji restauriraju, održavaju i poboljšavaju funkcije tkiva i organa. Skafoldi ili nosači podržavaju ćelijsku kolonizaciju, migraciju, rast i diferencijaciju i vode razvoju traženog tkiva. Obično su od polimera, keramike ili kompozita, i moraju posedovati visoku poroznost, biodegradibilnost, visoku specifičnu površinu, specifični 3D oblik i čvrstoću [97].

Tkivni inženjering predstavlja mehanizam formiranja i upotrebe živih ćelija i njihovih aktivnih komponenti i produkata u regeneraciji oštećenih tkiva i predstavlja budućnost terapijskih procedura. Koncept aktivne regeneracije se bazira na stanovištu da se regenerativni potencijal tkiva može indukovati delovanjem na osnovne faktore regeneracije: progenitorne ćelije, faktore rasta, neoangiogenezu, odnosno ekstracelularni matriks. Međusobno sadejstvo navedenih faktora dovodi do uspešne regeneracije, a poznavanje mehanizama delovanja osnovnih činilaca regeneracije, i njihovih međusobnih interakcija može indukovati procese regeneracije [214].

Faktori rasta su prirodne supstance koje imaju sposobnost stimulisanja celularnog rasta, proliferacije i ćelijske diferencijacije. Oni su važni za regulaciju varijeteta celularnih procesa i deluju tipično kao signalni molekuli između ćelija. Naime, poznato je da prisustvo određenih faktora rasta (PDGF i TGF familije) utiče na mutiplikaciju progenitornih ćelija i stimulaciju njihove diferencijacije. Takođe, njihovo sadejstvo sa drugim ćelijskim elementima i drugim faktorima rasta dovodi do indukovanja neoangiogeneze i formiranja ekstracelularnog matriksa. Tkivni inženjering, odnosno aktivna regeneracija tkiva podrazumeva i primenu specifičnih faktora rasta.

### ***2.3.2.1. Faktori rasta kao signalne molekule u pulpo-dentinskom kompleksu***

Iako su reakcije pulpo-dentinskog kompleksa na nokse odavno opisane, ćelijski i molekularni mehanizmi njihove regulacije još uvek nisu potpuno objašnjeni. Signalni molekuli uključeni u transdukcione mehanizme ovih procesa su tkivni faktori rasta. Ovi molekuli pokazuju snažnu bioaktivnost u jako malim koncentracijama, često na nivou pikograma. Preciznu regulaciju ćelijskih aktivnosti u tkivima signalni molekuli ostvaruju aktivacijom specifičnih receptora na ćelijama u kojima se i stvaraju (autokrino dejstvo), odnosno aktivacijom receptora na susednim ćelijama (parakrino dejstvo). Receptori za faktore rasta pripadaju receptorima odgovornim za ekspresiju specifičnih gena za sintezu proteina koji učestvuju u modulaciji ćelijske reakcije.

Reaktivna dentinogeneza nastaje kao rezultat interakcije postojećih odontoblasta i odgovarajućih molekularnih stimulusa koji dovode do podizanja nivoa njihove sekretorne aktivnosti [206]. Odontoblasti pokazuju ekspresiju i sintezu brojnih faktora rasta, u embrionalnom razvoju i tokom svog životnog ciklusa, od kojih poseban značaj imaju pripadnici familije faktora rasta transformacije  $\beta$  (transforming growth factor  $\beta$ : TGF- $\beta$ ) [113,203,207,234]. Ova familija osim više izoformi TGF- $\beta$  obuhvata i koštane morfogenetske proteine (BMP). Sintetisani i oslobođeni faktori rasta se ugrađuju u dentinski matriks [34] gde ostaju neaktivni sve do momenta njegovog rastvaranja ili demineralizacije. Danas postoje dokazi da mlečna kiselina (odgovorna za rastvaranje dentinskog tkiva tokom karijesa), kao i kalcijum hidroksid (koji se upotrebljava za prekrivanje pulpe), mogu da utiču na oslobađanje tkivnih faktora rasta iz dentinskog matriksa [208]. Istraživanja pokazuju da izolovane komponente dentinskog matriksa kao i sami tkivni faktori rasta mogu da izazovu transdentinsku stimulaciju odontoblasta in vivo [210]. Iako ima najviše podataka o prisustvu pripadnika TGF- $\beta$  familije, dentinski matriks sadrži i druge faktore rasta među kojima se po značaju izdvajaju angiogeni [187], koji su odgovorni za vaskularne reakcije tkiva takođe neophodne u procesima reaktivne dentinogeneze.

Reparativna dentinogeneza predstavlja vrlo složen proces, koji pre sekrecije dentina obuhvata čitavu kaskadu događaja: ćelijsku deobu progenitora, hemotaksu, ćelijsku migraciju i adheziju i na kraju citodiferencijaciju u odontoblastima slične ćelije [206,234]. Osnovni uslov za odvijanje reparativne dentinogeneze je postojanje progenitornih pulpnih ćelija. Nije poznato koje ćelijske linije mogu da se regrutuju za transformaciju, ali se veruje da su potencijalni kandidati Rouget-ovi periciti (perivaskularne ćelije), nediferencirane

mezenhimalne ili mezoektodermalne ćelije i fibroblasti [96]. Molekularna osnova diferenciranja ovih ćelija je sposobnost da vrše ekspresiju adekvatnih membranskih receptora za interakciju sa induktivnim molekulima odgovornim za proces nastanka odontoblastima sličnih ćelija [137]. Molekule BMP i TGF- $\beta$  izoforme su faktori rasta za koje ima najviše eksperimentalnih dokaza da indukuju diferencijaciju odontoblastima sličnih ćelija [146,241]. Interesantno je napomenuti da je uočeno da efekat zavisi od doze faktora rasta, što se povezuje sa različitim morfologijama reparativnog dentina koji može imati pravilnu tubularnu, ali i potpuno atipičnu strukturu. U visokim dozama ovi molekuli mogu da dovedu i do ćelijske smrti [208]. Odsustvo dentinogenetskih događaja nakon ektopične implantacije izolovanih pulpnih tkiva dokaz je da se dentinogeneza može odvijati samo u pulpo-dentinskom okruženju [234]. Ovo ukazuje da je interakcija pulpnih ćelija sa pulpnim ekstraćelijskim matriksom (i u njemu prisutnim faktorima rasta i induktivnim molekulima) neophodna u reparatornim procesima pulpe. Novija istraživanja takođe ukazuju da su inflamatorni procesi važan preduslov za regeneraciju. Interesantno je napomenuti da, iako proinflamatorni medijatori dovode do oštećenja pulpnih tkiva, pojedini citokini (tumor necrosis factor  $\alpha$ : TNF- $\alpha$ ), mogu pod određenim uslovima indukovati diferencijaciju stem ćelija pulpe u odontoblastima slične ćelije [177]. Izgleda da pulpo-dentinski kompleks reaguje na medijatore inflamacije u zavisnosti od doze: male doze, odnosno blaga inflamacija, deluju povoljno i pospešuju reparatorne procese, dok velike doze i jak inflamatorni odgovor dovode do tkivnog oštećenja i mogućeg odsustva reparatornog odgovora [43].

Angiogeneza, odnosno proces nastanka novih krvnih sudova iz mreže postojećih, od fundamentalnog je značaja ne samo za razvoj tkiva već i za njegov odgovor na povredu. Prisustvo adekvatne vaskularne mreže na mestu povrede od kritičnog je značaja i u procesima reparatornog odgovora pulpe. Iako pulpa ima bogatu mrežu krvnih sudova, ona se tokom povrede procesima angiogeneze i dalje povećava kako bi se za reparatorne procese obezbedilo efikasano snabdevanje nutrientima. Ključna uloga u regulaciji ovih procesa pripada angiogenim faktorima rasta, među kojima se kao najdominantniji izdvaja faktor rasta vaskularnog endotela (vascular endothelial growth 8 factor: VEGF). Ćelije humane pulpe spontano produkuju VEGF [188], a prisustvo ovog signalnog molekula potvrđeno je i u dentinskom matriksu [187]. Ovi nalazi ukazuju na važan potencijal ovih faktora rasta u regulaciji pulpne reparacije.

Za potpunu regeneraciju tkiva potrebni su: pluripotentne ćelije, vanćelijsli matriks, proteini matriksa, sistemski hormoni, faktori diferencijacije i faktori rasta. Faktori rasta su

polipeptidi: signalni molekuli koji utiču na rast i funkciju različitih ćelija. Ovi biološki medijatori deluju na regeneraciju tako što podstiču proliferaciju, hemotaksu, diferencijaciju, produkciju proteina vanćelijskog matriksa i angiogenezu [214].

Istraživanja su pokazala da se lokalnom primenom plazme bogate trombocitima (PRP- engl. platelet-rich plasma) mogu postići bolji rezultati u reparatornim procesima, nego samo lokalnom primenom faktora rasta [128]. Veis je ustanovio da ćelije slične odontoblastima zahtevaju adheziju za odgovarajuću površinu pre nego što započnu svoju diferencijaciju i ispolje sekretornu aktivnost. Ustanovljeno je da plazma bogata trombocitima (PRP) stimuliše adheziju i proliferaciju mezenhimnih ćelija. [236]. Može se pretpostaviti da sličan efekat ispoljava i na odontoblaste, stimulišući tako reparativnu dentinogenezu. Rezultati Danilović i saradnika koji su aplikovali plazmu bogatu trombocitima na amputiranu pulpu majmuna su pokazali da se u zonama najdebljeg novostvorenog dentinskog mostića uočava najveći broj ćelija sličnih odontoblastima, ali i veća pravilnost u organizaciji dubljih slojeva pulpe, odnosno veći broj ćelija u subodontoblastnom sloju (posebno fibroblasta) [57]. Ovakav nalaz je u saglasnosti sa nalazima drugih autora [153]. Rezultati Tziafas su pokazali da primena pojedinih faktora rasta, posebno TGF $\beta$  stimuliše diferencijaciju odontoblasta i dovodi do oslobađanja endogenih faktora rasta sadržanih u organskom matriksu dentina, što dodatno stimuliše dentinogenezu [235].

### **2.3.2.2. Fibrin bogat trombocitima (PRF-engl. platelet- rich fibrin)**

Koncept biomimetike se u slučaju PDGF i TGF- $\beta$  ogleda u mnogostrukom uvećavanju njihove koncentracije u regionu tkivne rane. PDGF i TGF- $\beta$  se u visokoj koncentraciji nalaze u  $\alpha$  granulama trombocita, čijom degranulacijom se ovi faktori rasta oslobađaju u tkivo. Ovo uvećavanje koncentracije faktora rasta se postiže prostim uvećanjem broja trombocita u regionu rane, što se ostvaruje primenom plazme bogate trombocitima (PRP) i fibrina bogatog trombocitima (PRF). PRP i PRF su derivati krvne plazme nastali posebnim tehnološkim postupkom, a koji u sebi sadrže mnogostruko (i do 400%) veću koncentraciju trombocita nego u normalnoj plazmi. PRP je frakcija krvne plazme koja za aplikovanje u ranu zahteva primenu nosača, dok PRF sam po sebi predstavlja autogenu biomembranu [100].

PRF je prvi put primenio i opisao Choukroun sa saradnicima 2006, a oni su razvili i metodologiju za dobijanje PRF-a i primenu u oralnoj i maksilofacijalnoj hirurgiji [40]. Priprema PRF ne zahteva korišćenje antikoagulansa, niti trombina govedeg porekla. Krv koja

se centrifugira kako bi se dobio PRF, se nakon određenog broja obrtaja deli u tri frakcije. Fibrinska mreža bogata trombocitima predstavlja srednju frakciju, a nalazi se između crvenih krvnih zrnaca na dnu i acelularne plazme na vrhu epruvete [40]. Tokom povrede, matične ćelije se iz krvi premeštaju na mesto povređenog tkiva, gde se diferenciraju u različite tipove ćelija. Ova početna diferencijacija se dešava u prelaznom ožiljnom matriksu koji formiraju fibrin i fibronektin. Zbog toga se fibrin koristi i kao matriks za transplantaciju ovih ćelija [58].

Dokazano je da TGF- $\beta$  1 učestvuje u svim fazama zarastanja. Za vreme inflamatorne faze, TGF $\beta$  podstiče migraciju endotelnih ćelija i povećava proliferaciju mezenhimalnih matičnih ćelija.

Koštani matriksni proteini (BMP) su faktori rasta koji deluju kao potpora u zarastanju i regeneraciji rana u raznim kliničkim ispitivanjima. Utiče na proliferaciju, hemotaksu i diferencijaciju epitelnih ćelija, kosti i vezivnog tkiva.

Tri osnovna faktora zarastanja i sazrevanja tkiva su: angiogeneza, faktori rasta i mezenhimne ćelije. Angiogeneza zahteva postojanje vanćelijskog matriksa za migraciju, deobu i fenotipske promene endotelnih ćelija. Dosadašnja ispitivanja su jasno pokazala da trodimenzionalna struktura fibrinskog gela i akcija citokina zarobljenih u mreži fibrinskog matriksa značajno utiču na proces angiogeneze [60].

### ***2.3.2.3. Primena PRF-a u direktnom prekrivanju pulpe***

Primena faktora rasta iz fibrina bogatog trombocitima u poslednje vreme se pokazala obećavajućom. PRF pripada drugoj generaciji koncentrovanih trombocita i ima nekoliko prednosti u odnosu na plazmu bogatu trombocitima. Glavna prednost PRF-a se sastoji u jednostavnoj pripremi koja ne zahteva biohemijsko tretiranje krvi što ovaj material čini isključivo autolognim [40].

Iako se fibrin bogat trombocitima već dugi niz godina uspešno koristi u maksilofacijalnoj hirurgiji, impantologiji, oralnoj hirurgiji i parodontologiji, njegov efekat još uvek nije dokazan u terapiji vitalne pulpe. U velikoj studiji Orhana i saradnika na 24 pacova i 144 zuba ispitivan je efekat kalcijum hidroksida, MTA, Emdogena i fibrina bogatog trombocitima na regeneraciju pulpe nakon direktnog prekrivanja. Posmatran je broj novostvorenih ćelija sličnih odontoblastima i debljina dentinskog mostića. Rezultati su pokazali statistički značajno manji broj odontoblastima sličnih ćelija u grupi zuba gde je pulpa prekrivana Emdogenom i nakon 7 i nakon 28 dana. Takođe je u ovoj grupi uočena



pojava ćelijskih inkluzija u tercijarnom dentinu. Najtanji dentinski mostić uočen je u grupama sa PRF-om i Emdogain-om. Reparativni dentin je stvoren u 86% uzoraka u MTA grupi, i u oko 60% uzoraka u grupi sa PRF-om i Emdogain-om. U grupi sa kalcijum hidroksidom dentinski mostić je stvoren u 68% uzoraka. Autori su zaključili da bez obzira na nešto manji procenat uspeha, Emdogain i PRF mogu da indukuju reparativne procese u pulpi zuba pacova [167].

Mnoge studije in vivo [109] i in vitro [205] su pokazale da aplikovani egzogeni faktori rasta na pulpi( pre svega TGF $\beta$  i BMP) imaju funkciju signalnih molekula koji iniciraju dentinogenezu. Studija Wang i autora iz 2010. ukazuje da i u inflamiranoj pulpi postoje matične ćelije slične onima u zdravoj pulpi koje imaju mogućnost autologne regeneracije [240]. Hu i saradnici su u studiji na pacovima pokazali da TGF- $\beta$ 1 (koji predstavlja glavni faktor rasta PRF-a) pospešuje i ubrzava reparativnu dentinogenezu [109]. Sloan i saradnici su zaključili da TGF $\beta$ 1 stimuliše odontoblaste da sekretuju ekstracelularni matriks i dovode do velikog broja mitozu pulpnih ćelija pacova [205]. TGF $\beta$  i koštani morfogenetski protein su faktori rasta koji indukuju reparativnu dentinogenezu u in vitro i in vivo uslovima [109,205].

Hiremath i autori su pokazali pozitivan efekat PRF-a na regeneraciju pulpe humanih stalnih zuba [103]. Dosadašnja klinička ispitivanja su pokazala da specifična gustina trodimenzionalne strukture fibrinskog gela iz PRF i aktivacija citokina zarobljenih u mreži fibrinskog matriksa favorizuju neoangiogenezu. Brza revaskularizacija igra značajnu ulogu u reparaciji i regeneraciji tkiva [202]. Kliničko iskustvo potvrđuje da je PRF efikasan biomaterijal koji podstiče proces zarastanja i obnove tkiva, budući da sadrži veliki broj faktora koji omogućuju reparaciju. Hiremath i saradnici su 2012. godine objavili prikaz slučaja u kome su pokazali pozitivan efekat fibrina bogatog trombocitima na regeneraciju pulpe. Naime, na zubu 36 su nakon postavljanja dijagnoze, uradili pulpotomiju i nakon zaustavljanja krvarenja na ulaze u kanale postavili fibrin bogat trombocitima i zatvorili kavitet glas jonomer cementom. Na kontrolnim pregledima nakon 1 dana, 6, 12, 18, 22 meseca nije bilo prisutne simptomatologije i zub je pozitivno reagovao na test vitaliteta. Na rendgen snimku je nakon 22 meseca uočena obliteracija mezijalnih kanala u cervikalnoj trećin. Autori su zaključili da je pulpa ispoljila svoju odbrambenu sposobnost stvaranjem tercijarnog dentina [103].

Aktivacija citokina iz fibrinske mrežice favorizuje neoangiogenezu koja igra značajnu ulogu u reparaciji i regeneraciji pulpo dentinskog kompleksa. Faktori rasta takođe imaju

ključnu ulogu u diferencijaciji ćelija pulpe u ćelije slične odontoblastima koje su odgovorne za stvaranje dentinskog mostića i zarastanje rane [109].

## **2.4. Nanomaterijali u stomatologiji**

Nanotehnologija je polje primenjene nauke bazirana na dizajnu, sintezi i primeni materijala i uređaja reda veličine nano (jedan nanometar je milijarditi deo metra). U prirodi postoje brojni primeri objekata nanometrijskih dimenzija, kao što su molekuli DNK, crvena krvna zrnca, molekuli vode, virusi, bakterije i sl. Ova nova oblast nauke bavi se kontrolisanjem materije, energije i/ili informacije na atomskom i molekularnom nivou. Ovo omogućava pravljenje novih materijala koji su sve sličniji prirodnim biomolekularnim strukturama [122].

Nanomedicina je grana medicine koja se zasniva na medicinskoj primeni nanotehnologija, kroz primenu nanomaterijala, nanoelektronskih biosenzora i molekulske nanotehnologije (Gui i sar. 2011, Jokanović 2012) [90,122]. Sama veličina čestica nanomaterijala (<100nm), koja je slična veličini bioloških molekula i struktura (proteini 5nm, organele 100-200nm), upućuje na moguću primenu nanomaterijala u in vivo i in vitro biomedicinskim istraživanjima (Fan i sar. 2014) [65]. Imajući u vidu da nanomedicinski lekovi napravljeni od nanomaterijala i nanopartikula (u odnosu na lekove napravljene od istih materijala na klasičan način) imaju i do deset puta veću interaktivnu površinu, nedvosmisleno ukazuje o mogućem poboljšanju farmakokinetičkih i farmakodinamičkih osobina leka.

Nanočestice se mogu dobiti na više načina: mlevenjem ili homogenizacijom pod visokim pritiskom velikih čestica kristala, kontrolisanom precipitacijom i kombinacijom mikroprecipitacije i homogenizacije. Chen (2012) [38] ističe da su bioaktivnost, biokompatibilnost, stabilnost i mehanička svojstva nanomaterijala, obično određena njihovom kompozicijom, strukturom, morfologijom i veličinom kristala, što zavisi od načina sinteze.

Nanomaterijali obećavaju preokret u medicini i sve se više koriste u ovoj oblasti. Ovi materijali imaju sposobnost da oponašaju površinska svojstva prirodnih tkiva, izrazito su citokompatibilni i biokompatibilni, pa pokazuju odlična svojstva za upotrebu u inženjeringu tkiva i regenerativnoj medicini [122].

### **2.4.1. Eksperimentalni nanostrukturni biomaterijali na bazi aktivnih kalcijumsilikatnih sistema**

Predmet ovog istraživanja su dva nova, eksperimentalna, nanostrukturna biomaterijala sintetisana u Institutu nuklearnih nauka u Vinči, prema recepturi V. Jokanovića i saradnika. Materijali su na bazi kalcijumsilikatnih sistema, odnosno na bazi trikalcijum i dikalcijum

silikata [ $\text{Ca}_3\text{SiO}_5$  (C3S) i  $2\beta\text{-CaSiO}_4$  ( $\beta\text{-C2S}$ )]. Oba materijala sadrže još brzovezujući dihidrat gipsa ( $\text{CaSO}_4 \cdot 2\text{H}_2\text{O}$ ) [120].

Prvom materijalu (ALBO MPCA I- mineral polyoxide carbonate aggregate) je dodat bizmut oksid  $\text{Bi}_2\text{O}_3$ , a drugom materijalu (ALBO MPCA II) barijum sulfat ( $\text{BaSO}_4$ ) kao rendgen kontrastno sredstvo. Odnos komponenti obe sintetisane smeše je 1:2:2.

Materijali su sintetisani nanotehnologijom, odnosno inovativnom kombinacijom hidrotermalne sol-gel metode i metode samosagorevjućih talasa (kombinacija sol-gel i visokotemperaturne sinteze). Za sintezu je upotrebljeno 35.59 g  $\text{CaCl}_2 \cdot 5\text{H}_2\text{O}$  (Merck, Hohenbrunn, Germany) i 15g, 30% silika sol rastvora. Za dobijanje aktivne silikatne faze, trikalcijum silikat (C3S) i dikalcijum silikat (C2S) su korišćeni u odnosu 2:1. Ovoj mešavini je dodato 4.55g  $\text{Al}(\text{C}_2\text{H}_3\text{O}_2)$  radi dobijanja male količine aktivne C3A faze (~3%), a zatim i 71.3g  $\text{NH}_4\text{NO}_3$  (Fluka, Seelze, Germany) u svojstvu oksidacionog sredstva, 53.51 g limunske kiseline ( $\text{C}_6\text{H}_8\text{O}_7 \cdot \text{H}_2\text{O}$ , Alfa Aesar) u svojstvu goriva tokom reakcije sagorevanja i 0.255g pseudo-boemita. Mešavina je sušena na  $80^\circ\text{C}$  radi dobijanja gela, a zatim na  $150^\circ\text{C}$  radi uklanjanja vode. Porast temperature na  $180^\circ\text{C}$  je rezultirao paljenjem gela sa snažnom samosagorevajućom reakcijom uz oslobađanje velike količine gasa. Zatim su, brzim sušenjem na bakarnim pločama, dobijene nisko kristalizovane, visoko reaktivne  $\beta\text{-C2S}$  i C3S faze. Dobijeni prah je dalje spaljivan na  $650^\circ\text{C}$  tokom 4h, a zatim su mlevenjem u trajanju od nekoliko minuta dobijene čestice male veličine. Za pripremu finalne mešavine materijala CS pored kalcijumsilikatnog sistema, C3S i  $\beta\text{-C2S}$  (60% ukupne količine), korišćeno je još 20% brzovezujućeg gipsa i 20% barijum sulfata ili bizmut oksida [119].

Unapređenom tehnologijom dobijen je kalcijum silikatni materijal u čijoj se strukturi razlikuju tri hijerarhijska nivoa: aglomerati veličine nekoliko mikrometara, koji su izgrađeni od čestica elipsoidnog oblika, veličine 117- 477 nm, koje se sastoje od još manjih elemenata-kristalita, veličine 20 nm [166]. U oba materijala dodato je 0.65% PBTCA (2-phosphonobutane-1,2,4- tricarboxylic acid, Syntechem, Changzhou, Jiangsu, China), u svojstvu plastifikatora Hidratacijom materijala nastaju kalcijum silikatni hidratni gel (tobermorit), kristalni kalcijum hidroksid (portlandit) i amorfni  $\text{Ca}(\text{OH})_2$ , etringit, amorfna faza nalik etringitu, gips, hidroksiapatit i barit. U hidratisanom cementu većina čestica ne prelazi 75 nm [119]. Nanostruktura novosintetisanih materijala obezbeđuje izraženu aktivnost čestica koja rezultira brzim vezivanjem cemenata. Vezivanje materijala počinje posle  $3 \pm 0.1$  min, od početka mešanja materijala sa vodom, a kompletno se završava posle  $10 \pm 0.15$  min. Kompresivna snaga materijala iznosi  $29.5 \pm 0.5$  MPa posle 24h odnosno  $35.7 \pm 0.5$  MPa posle 28 dana.

Primenjenom tehnologijom dobijeni su nanostrukturni materijali koje odlikuje izražena aktivnost čestica i posledično brzo vezivanje [166].

#### ***2.4.1.1. Mehanizam delovanja eksperimentalnih nanostrukturnih materijala na bazi kalcijum silikata***

Hidratacijom kalcijum silikatnih materijala, nastaje kalcijum silikatni hidratni gel (CSH) i kalcijum hidroksid [31], glavna solubilna frakcija cementa koja se rastvara na  $\text{Ca}^{2+}$  i  $\text{OH}^-$  jone. Prema Sarkaru i sar. (2005), reakcija oslobođenog kalcijuma sa fosfatima iz tkivnih fluida predstavlja fizičko-hemijsku osnovu bioaktivnosti kalcijum silikatnih materijala [191]. Utvrđeno je da formiranje apatitnog sloja na površini materijala nije posledica samo oslobađanja kalcijuma, već i formiranja Si-OH grupa na površini cementa koje se ponašaju kao centri nukleacije i precipitacije apatita. Shodno tome, za brzu precipitaciju apatita odgovorno je sinergističko delovanje kalcijum silikatnog hidratnog gela kao nukleatora apatita i kalcijuma iz rastvorenog kalcijum hidroksida kao akceleratora precipitacije. Dodatno, hidrofilni substrat, usled prisustva  $\text{OH}^-$  grupa na površini cementa, olakšava vezu sa apatitnim slojem [75]. Formiranje apatita na površini kalcijum silikata zapravo prolazi kroz nekoliko faza. Na površini materijala se najpre formira amorfni kalcijum fosfat, koji se zatim transformiše u apatit, koji kasnije sazreva u karbonatni apatit tipa B, koji predstavlja biološku fazu hidroksiapatita kosti, cementa i dentina.

Po svojoj biokompatibilnosti, bioaktivnosti i zaptivajućim svojstvima kalcijum silikatni cementi su superiorni u odnosu na većinu do danas poznatih, endodontskih materijala. Činjenica da poseduju snažan induktivni potencijal za regeneraciju oštećenih tkiva doprinela je da se ovi cementi danas smatraju materijalima izbora za brojne kliničke indikacije. Iako se kalcijum hidroksid za DPP zuba koristi dugi niz godina, istraživanja su ukazala na određene nedostatke ovog materijala. Dentinski most indukovani aplikacijom kalcijum hidroksida je uglavnom porozne strukture sa tunelskim defektima, što uz manjak adhezivnosti i rastvaranje materijala tokom vremena nosi rizik od mikrocurenja i posledične bakterijske kontaminacije zubne pulpe [19, 190].

Poboljšane fizičke osobine kalcijum silikatnih cemenata koje su dobijene primenom nanotehnologije u smislu nižeg stepena rastvorljivosti, veće strukturalne stabilnosti materijala i kraćeg vremena vezivanja [164], dovoljni su razlozi za ispitivanje njihove primene in vivo uslovima kao sredstva za DPP. Hemijska priroda materijala i način sinteze bi trebalo da obezbede zadovoljavajuće biološko ponašanje ovih materijala u živim tkivima. Kvalitetno rubno zaptivanje odnosno adekvatna marginalna adaptacija materijala treba da onemogućiti

protok tkivnih fluida i posledično bakterijsko mikrocurenje, što predstavlja značajan faktor za dugoročan uspeh endodontskog tretmana.

Aplikacija novosintetisanih nanostrukturnih materijala na bazi kalcijum silikata (CS) i hidroksiapatita (HACS) u kanale korena kunića u studiji V. Petrović i saradnika rezultirala je zapaljenskom reakcijom, koja je po svom intezitetu bila slična zapaljenskoj reakciji nastaloj nakon aplikacije kontrolnog materijala (MTA). U najvećem broju uzoraka zapaljenska reakcija je ocenjena kao blaga do umerena uz prisustvo manjeg broja ćelija zapaljenja, lokalizovanih u blizini implantiranih materijala. Dobijeni rezultati su u skladu sa rezultatima drugih autora koji su pisali o biokompatibilnom ponašanju kalcijum silikatnih materijala nakon njihove primene u direktnom prekrivanju pulpe [1,197,247]. Novostvoreno kalcifikovano tkivo je uočeno u svim uzorcima testiranih materijala (CS i HACS), čime je potvrđeno da materijali pored biokompatibilnosti poseduju i induktivan potencijal. U sintezi eksperimentalnih materijala ispitivanih u ovom istraživanju korišćena je sol-gel metoda. Prema podacima iz literature, materijali dobijeni sol-gel metodom su bioaktivniji u odnosu na materijale istog satava koji su dobijeni drugim metodama [138].

Aplikacija oba eksperimentalna materijala rezultirala je formiranjem kalcifikovanog tkiva u debljem sloju u odnosu na MTA. Takođe, za razliku od MTA i materijala CS, kod materijala HACS novoformirano čvrsto tkivo je bilo kontinuirano bez fokusa vaskularizovane fibroblastne proliferacije. Dobijeni rezultati su takođe u skladu i sa nalazima Zhang i sar. (2013) koji su testirajući dva nova nanostrukturna materijala na bazi kalcijum silikata sa dodatkom hidroksiapatita (Bioagregat i iROOT BP Plus), uočili da ovi materijali indukuju izraženiju mineralizaciju i odontoblastnu diferencijaciju humanih ćelija pulpe u odnosu na čist kalcijum silikatni cement (MTA), sugerišući da ovi materijali imaju veći mineralizacioni potencijal od MTA [248].

U studiji V.Opačić Galić i saradnika ispitivan je efekat novih nanostrukturnih materijala na bazi kalcijum silikatnih sistema (CS i HACS) posle direktnog prekrivanja pulpe zuba kunića. U svim uzorcima ove studije u periodu od 10. do 14. dana je uočeno formiranje tankog sloja kalcifikovanog tkiva. Ne može se govoriti o dentinskom mostu, jer je zbog izbora animalnog modela eksperiment trajao dve nedelje. Ovaj interval praćenja odgovara istraživanjima Tziafas-a i sar. (2002) [233] i Zarrabi-a i sar. (2010) [247] koji su uočili inicijaciju formiranja tvrdog tkiva i posle 2 nedelje. Formiranje novog kalcifikovanog tkiva za ovo relativno kratko vreme je iznenađujući, ali veoma ohrabrujući nalaz.

### 3. CILJEVI ISTRAŽIVANJA

Osnovni cilj istraživanja bio je da se ispita uticaj Biodentina, Emdogaina, PRF-a i novih nanostrukturnih materijala na bazi aktivnih kalcijum silikatnih sistema na regeneraciju pulpe zuba vijetnamskih svinja.

Za realizaciju postavljenog cilja istraživanja, definisani su sledeći istraživački zadaci:

- Ispitati biokompatibilnost i bioinduktivnost Biodentina u direktnom prekrivanju pulpe zuba vijetnamskih svinja
- Ispitati biokompatibilnost i bioinduktivnost novosintetisanih nanostrukturnih materijala na bazi aktivnih kalcijum silikatnih cemenata (ALBO MPCA I i ALBO MPCA II) u direktnom prekrivanju pulpe zuba vijetnamskih svinja
- Ispitati biokompatibilnost i bioinduktivnost Emdogaina u direktnom prekrivanju pulpe zuba vijetnamskih svinja
- Ispitati biokompatibilnost i bioinduktivnost PRF-a u direktnom prekrivanju pulpe zuba vijetnamskih svinja
- Uporediti efekte svih ispitivanih materijala i definisati materijal sa najboljim karakteristikama na regeneraciju pulpe u observacionom periodu od 30 dana

U okviru analize naučne problematike postavljena je radna hipoteza:

- Biodentin ima povoljan efekat na odbrambene ćelije pulpnog tkiva vijetnamskih svinja i podstiče regeneraciju oštećenog tkiva.
- Novi nanostrukturni materijali na bazi aktivnih silikatnih cemenata (MPCA I i MPCA II) imaju povoljan efekat na odbrambene ćelije pulpnog tkiva vijetnamskih svinja i podstiču regeneraciju oštećenog tkiva.
- Emdogain ispoljava biomimetički efekat u pulpnom tkivu vijetnamskih svinja nakon direktnog prekrivanja i podstiče regeneraciju oštećenog tkiva
- PRF ispoljava efekat aktivne tkivne regeneracije na pulpno tkivo vijetnamskih svinja nakon direktnog prekrivanja i podstiče regeneraciju oštećenog tkiva

## **4. MATERIJAL I METODOLOGIJA**

Eksperimentalno istraživanje obavljeno je na Institutu za hirurgiju Fakulteta veterinarske medicine, Univerziteta u Beogradu i na Institutu za biološka istraživanja "Siniša Stanković", Univerziteta u Beogradu.

### **4.1. Subjekti**

Dozvola za eksperimentalni rad sa životinjama dobijena je od Etičkog komiteta Veterinarskog fakulteta i od Etičkog komiteta Stomatološkog fakulteta (16/29) sprovedeni prema međunarodnim standardima ISO10993-2. Animalni model u ovom eksperimentalnom istraživanju bile su 3 vijetnamske svinje (*Sus scrofa verus*), oba pola starosti 24 meseca i prosečne mase 25 kg. U toku rada ispoštovan je protokol Evropske dobre laboratorijske prakse (86/609/EEC) koji podrazumeva sprovođenje glavnih principa asepse i antiseptičke, realizaciju eksperimenta u minimalnom potrebnom vremenu bez fizičkog i duševnog bola životinja (Internacionalna organizacija za standardizaciju, 1997).

Životinje su bile smeštene u prostoru za eksperimentalne životinje na Fakultetu Veterinarske medicine, Univerziteta u Beogradu tokom trajanja eksperimenta. Svaka eksperimentalna životinja je bila smeštena u individualnom kavezu u kontrolisanoj sredini sa kontrolisanom ishranom i dnevnom profesionalnom negom. Životinjama je bila omogućena odgovarajuća nega, ishrana i higijenski uslovi, a zdravstveno stanje se kontrolisalo 3 puta dnevno.

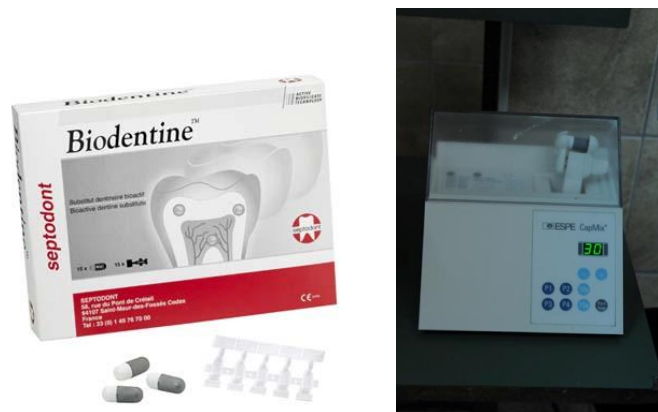### **4.2. Testirani materijal**

#### **4.2.1. Biodentin**

Biodentin (Septodont, Saint-Maur-Fossés, France) čini prah i tečnost. Glavnu komponentu praha čini trikalcijum silikat uz dodatak kalcijum karbonata i cirkonijum dioksida. Tečnost predstavlja rastvor kalcijum hlorida i vodaredukujućeg agensa. Biodentin se nalazi u kapsuliranoj formi koja mu obezbeđuje optimalan odnos praha i tečnosti. Priprema materijala je zahtevala dodavanje 5 kapi tečnosti u kapsulu sa prahom, a zatim mešanje u mikseru pri brzini od 4000-4200 rotacija/min. u trajanju od 30 sekundi (*Slika 1*). Biodentin je sondom aplikovan na perforaciju, a samo vreme aplikacije je trajalo oko minut, jer po uputstvu proizvođača, duže vreme aplikacije materijala dovodi do pucanja kristalne strukture što ometa proces očvršćivanja i rezultuje neadekvatnim mehaničkim karakteristikama



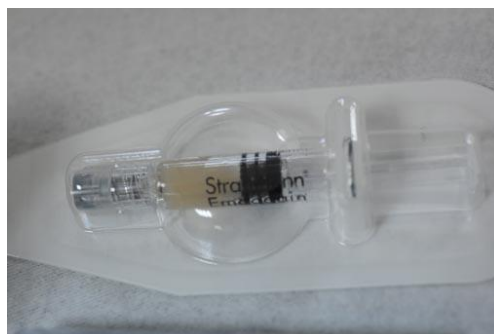materijala. Nakon aplikovanja Biodentina kaviteti su zatvarani glas jonomer cementom(GC FUJI VIII, GC Corporation, Tokyo, Japan) kao definitivnim ispunom.



*Slika 1. Priprema Biodentina za DPP*

#### **4.2.2. Emdogain**

Emdogain® (Straumann Co., Basel, Switzerland) postoji u originalnom pakovanju u obliku gela u špicu od 0,7ml. Najvažnija komponenta Emdogain®-a su duboko smrznuti, suvi, gleđni proteini koji predstavljaju frakciju amelogenina. Njegova druga komponenta je vehikulum propilen-glikol-alginat (PGA). Emdogain je aplikovan na perforaciju pulpe uz pomoć sterilne igle i šprica koji su predstavljali njegovo originalno fabričko pakovanje (*Slika 2*).



*Slika 2. Emdogain*

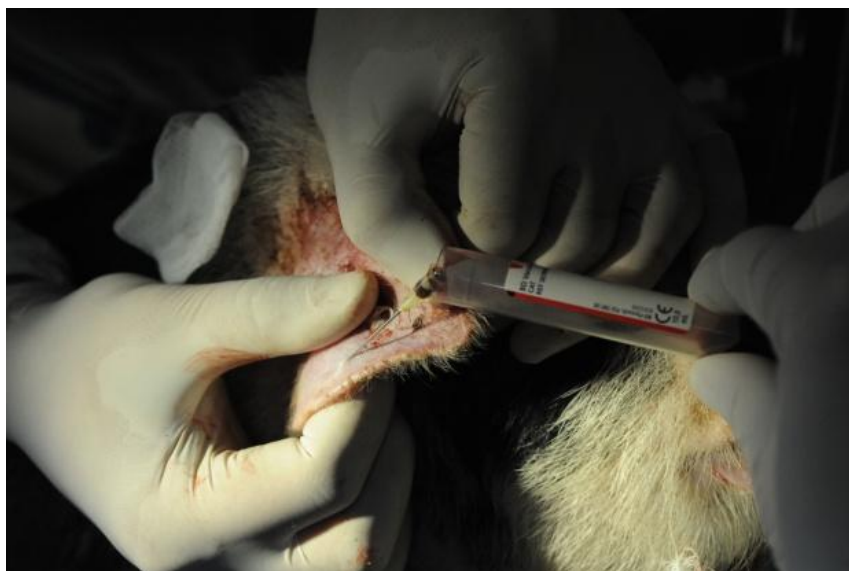#### **4.2.3. PRF (engl. platelet-rich fibrin)**

Fibrin bogat trombocitima (PRF) je derivat krvne plazme koji se dobija posebnim tehnološkim postupkom, a koji u sebi sadrži mnogostruko (i do 400%) veću koncentraciju trombocita nego u normalnoj plazmi. PRP je frakcija krvne plazme koja za aplikovanje na

pulpnu ranu ne zahteva primenu nosača i sama po sebi predstavlja autogenu biomembranu. PDGF i TGF- $\beta$  se u visokoj koncentraciji nalaze u  $\alpha$  granulama trombocita, čijom degranulacijom se ovi faktori rasta oslobađaju u tkivo.

#### ***4.2.3.1. Postupak dobijanja PRF u eksperimentalnim uslovima***

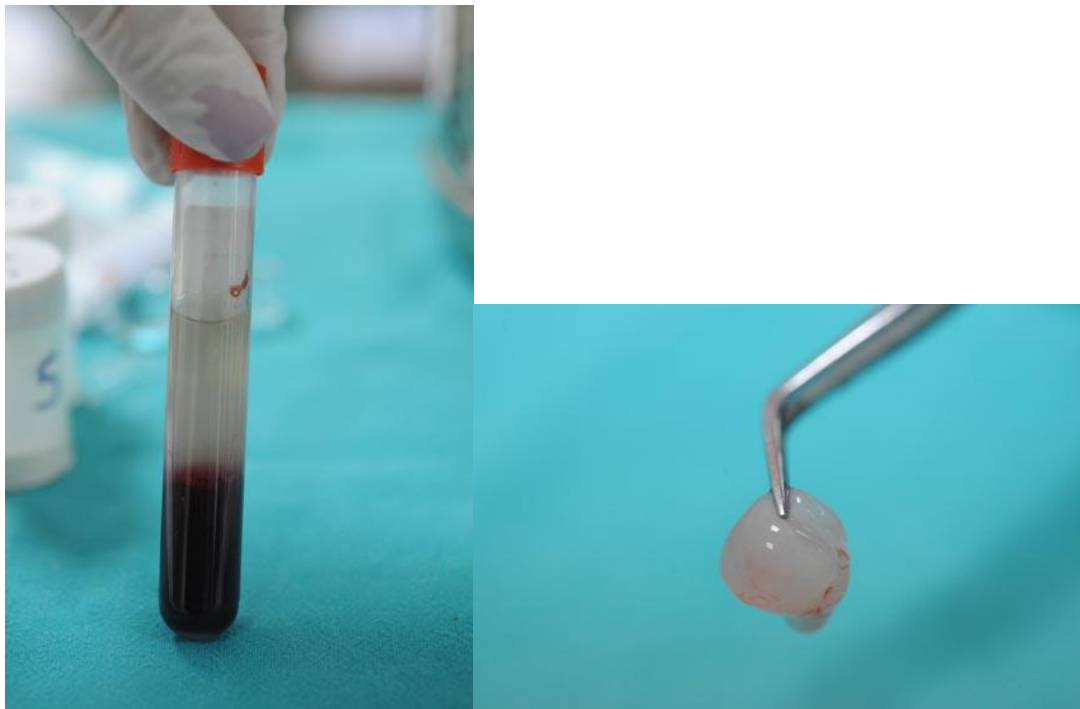
Uzorak krvi eksperimentalne životinje zapremine oko 10 ml je bio uzet iz ušne vene i bez antikoagulanasa, je bio postavljen u mašinu za centrifugiranje (*Slika 3*). Centrifugiranje je bilo obavljeno na 3000 obrtaja u minuti u trajanju od 10 minuta (*Slika 4*). Na taj način se izdvojila želatinozna fibrinska mrežica u sredini epruvete, između koncentrovanih crvenih krvnih zrnaca na dnu i istisnute plazme na vrhu (*Slika 5*). Koncentrat PRF-a je bio izvučen iz epruvete pincetom jednim pokretom i postavljen na sterilnu staklenu pločicu gde se laganim pritiskom oblikovala membrana čijim se sečenjem dobio material za prekrivanje pulpe odgovarajuće veličine i oblika (veličine perforacije cavuma dentis) (*Slika 6*).



*Slika 3. Postupak uzimanja krvi eksperimentalne životinje iz ušne vene*



*Slika 4. Postavljanje krvi u aparat za centrifugiranje radi dobijanja PRF-a.*



*Slike 5 i 6. Izdvajanje PRF-a nakon centrifugovanja*

#### **4.2.4. Novosintetisani nanostrukturni materijali na bazi aktivnih kalcijum silikatnih sistema**

U ovom istraživanju testirana su dva nova materijala dobijena nanotehnologijom sintetisana po recepturi V. Jokanović i saradnika u Institutu nuklearnih nauka "Vinča".

Prvi eksperimentalni materijal je bio ALBO MPCA I sastojao se trikalcijum i dikalcijum silikata [ $\text{Ca}_3\text{SiO}_5$  (C3S) i  $2\beta\text{-CaSiO}_4$  ( $\beta\text{-C}_2\text{S}$ )], brzovezujućeg dihidrata gipsa ( $\text{CaSO}_4 \cdot 2\text{H}_2\text{O}$ ) i bizmut oksida ( $\text{BiO}_2$ ) kao rendgen kontrastnog sredstva u odnosu 1.2.2. Drugi eksperimentalni materijal ALBO MPCA II se razlikovao samo u vrsti rendgen kontrastnog sredstva koje je činio barijum sulfat ( $\text{BaSO}_4$ ) u istom odnosu. Materijali ALBO MPCA I i ALBO MPCA II su zamešani sa destilovanom vodom u odnosu 3:1, metalnim špatulama na sterilnim staklenim pločicama i u kavitete kondezovani amalgamskim nabijačima.

#### 4.2.5. MTA

Kao kontrolni materijal bio je korišćen Mineral trioksid agregat- MTA (ProRoot MTA, Tulsa OK, USA), zamešan po uputstvu proizvođača (Slika 7).

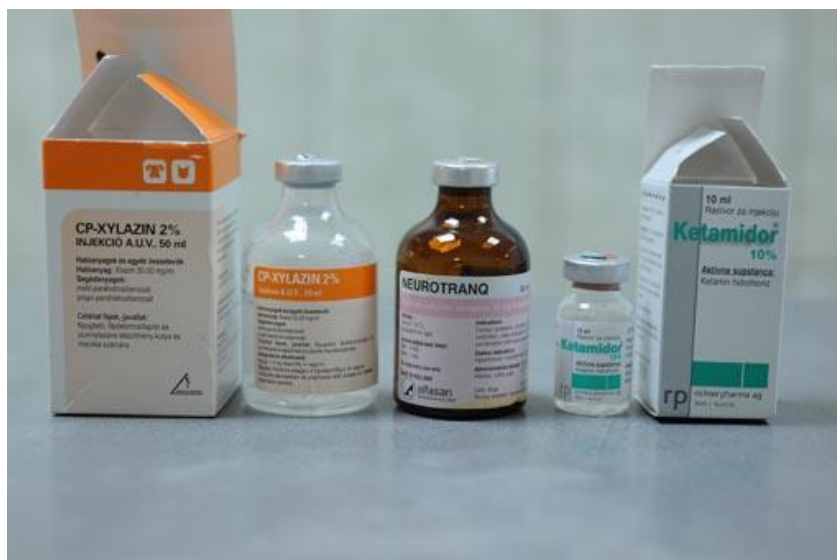

Slika 7. Kontrolni material-MTA

### 4.3. Test procedura

#### 4.3.1. Anestezija

Životinjama je hrana bila uskraćena 6 sati pred operativni zahvat, a voda 3 sata pre zahvata, da bi se isključile komplikacije u toku operacije. Kod sve tri životinje izvršena je premedikacija atropinom u dozi od 0.03-0.04mg/kg intramuskularnom injekcijom, a nakon 15 minuta životinje su uvedene u opštu anesteziju davanjem ksilazina (2% Xylazin, Cp Pharma, Bergdorf, Germany) u dozi 1,5-2 mg/kg i ketamina (Laboratorio Sanderso S.A., Santiago, Chile) u dozi 20-25mg/kg intramuskularno (Slika 8). Dužina trajanja anestezije bila je prosečno oko 100 minuta.



*Slika 8. Primenjena anestezija*

#### **4.3.2. Raspodela testiranih materijala**

Kod sve tri eksperimentalne životinje planirana je ista raspodela testiranih materijala. Plan je bio da se na zubima gornjeg desnog kvadranta (prvi, drugi, treći sekutić i očnjak) kao sredstvo za direktno prekrivanje eksponirane pulpe postavi Biodentin. Na istim zubima u donjem desnom kvadrantu planirano je da se postavi Emdogain. Po istoj šemi na zubima u gornjem levom kvadrantu zamišljeno je postavljanje ALBO MPCA I, a u donjem levom kvadrantu ALBO-MPCA II. Na sva 4 premolara (i gornja i donja) na desnoj strani planirano je postavljanje PRF, a na sva 4 premolara na levoj strani MTA, kao kontrolnog materijala.

Uvođenjem eksperimentalnih životinja u opštu anesteziju, pregledom je utvrđeno da određeni zubi nedostaju (polomljen krunični deo ili prisutan mlečni zub u fazi smene). Testirani materijali postavljeni su po planiranoj raspodeli, pri čemu materijali nisu postavljeni na zube koji su nedostajali ili su bili mlečni. Takvi zubi su bili isključeni iz studije. Usled zatečenog stanja zuba, broj uzoraka sa testiranim materijalima se nije podudarao kod svake eksperimentalne životinje. Svaki testirani materijal je ukupno postavljen na po 10 zuba, po sledećoj raspodeli:

### I Vijetnamska svinja

II pm	I pm	Očnjak	IIIsek	II sek	I sek	I sek	IIsek	IIIsek	očnjak	I pm	II pm
PRF	PRF	<del>Biodentin</del>	Biodentin	Biodentin	Biodentin	ALBO-MPCA I	ALBO-MPCA I	ALBO-MPCA I	<del>ALBO-MPCA I</del>	MTA	MTA
PRF	PRF	<del>EMD</del>	EMD	EMD	EMD	ALBO-MPCA II	ALBO-MPCA II	ALBO-MPCA II	<del>ALBO-MPCA II</del>	MTA	MTA

### II Vijetnamska svinja

II pm	I pm	Očnjak	IIIsek	II sek	I sek	I sek	IIsek	IIIsek	očnjak	I pm	II pm
PRF	PRF	Biodentin	Biodentin	Biodentin	Biodentin	ALBO-MPCA I	ALBO-MPCA I	ALBO-MPCA I	ALBO-MPCA I	MTA	MTA
PRF	PRF	EMD	EMD	EMD	EMD	ALBO-MPCA II	<del>ALBO-MPCA II</del>	ALBO-MPCA II	ALBO-MPCA II	MTA	MTA

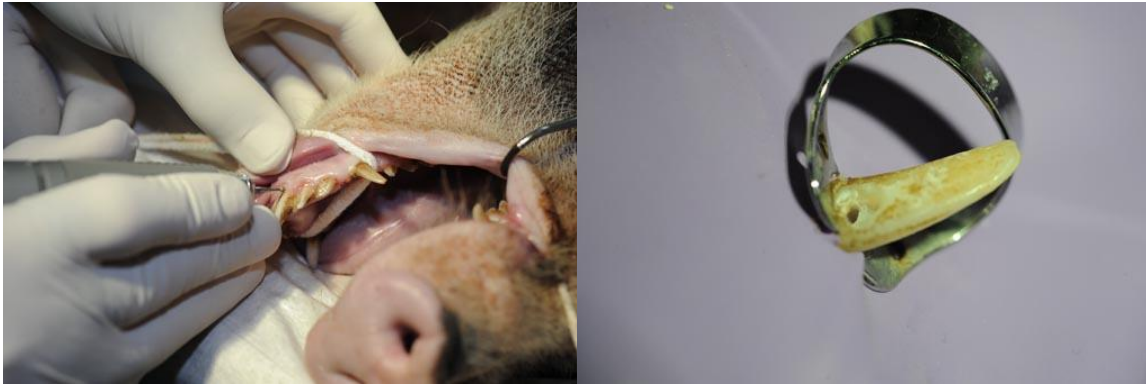
### III Vijetnamska svinja

II pm	I pm	Očnjak	IIIsek	II sek	I sek	I sek	IIsek	IIIsek	očnjak	I pm	II pm
<del>PRF</del>	PRF	<del>Biodentin</del>	Biodentin	Biodentin	Biodentin	ALBO-MPCA I	ALBO-MPCA I	<del>ALBO-MPCA I</del>	<del>ALBO-MPCA I</del>	MTA	<del>MTA</del>
<del>PRF</del>	PRF	<del>EMD</del>	EMD	EMD	EMD	ALBO-MPCA II	ALBO-MPCA II	<del>ALBO-MPCA II</del>	<del>ALBO-MPCA II</del>	MTA	<del>MTA</del>

Uzorci su bili obeleženi na takav način da istraživač koji je radio njihovu analizu nije bio upoznat kojoj grupi pripada ispitivani uzorak.

#### 4.3.3. Hirurška procedura

Hirurška procedura je sprovedena pod aseptičkim uslovima i na način koji obezbeđuje minimalnu traumu. Svaki zub ponaosob je očišćen, posušen i dezinfikovano (30% hidrogen i 70% etanolom). Potom se pristupilo formiranju kaviteta V klase u gingivalnoj trećini vestibularne površine zuba dijamantskim okruglim svrdlima sa vodenim hlađenjem (*Slike 9 i 10*). Za svaku životinju korišćen je novi set dijamantskih i karbidnih svrdala. U sredini kaviteta sterilnim okruglim karbidnim svrdlom izvršeno je eksponiranje pulpe. Sterilnim kuglicama vate je izvršena hemostaza, kaviteti su posušeni, blago i bez pritiska. Na eksponiranu pulpu su postavljeni sveže zamešani materijali po uputstvu proizvođača.



*Slike 9 i 10. Preparacija V klase i eksponiranje pulpe*

Svi kaviteti su zatvarani sa glas jonomer cementom (GC FUJI VIII, GC Corporation, Tokyo, Japan) kao definitivnim ispunom (Slika 11).



*Slika 11. Materijal za definitivnu restauraciju- Fuji VIII*

Životinje su naredna 3 dana bile smeštene u stacionaru Instituta za hirurgijunaredna, pod stalnim zdravstvenim nadzorom uz analgetsku terapiju (Butorfanol 0,1 mg/kg/tm/i.m. na 6 h). Životinjama je tokom observacionog perioda bila omogućena odgovarajuća nega, ishrana i higijenski uslovi, a zdravstveno stanje se kontrolisalo 3 puta dnevno.

Eksperimentalne životinjesu su žrtvovane nakon 30 dana, intravenskom injekcijom 10 ml rastvora pentobarbiturata (100mg/kg).

#### **4.4. Preparacija tkiva za histološku analizu**

Posle uklanjanja mekih tkiva, mandibula i maksila su odvojene od ostatka lobanje i tkivo je fiksirano u 10% formalinu u trajanju od 48 sati. Tkivo za histološku analizu uzimano je u vidu blok sekcija, gde je svaki blok sačinjavao eksperimentalni zub sa okolnom kosti. Uzorci su dekalcinisani u rastvoru za dekalcinaciju: 8% HCl iz 37% (v/v) koncentrata i 10%

mravlje kiseline (HCOOH) iz 89% (v/v) koncentrata (pH=5) na 37C°. Uspešnost potpune dekalcinacije je procenjena subjektivno, iskustveno. Nakon dekalcinacije tkivo je fiksirano u kružnom tkivnom procesoru (Leica TP 1020, Germany), a potom kalupljeno u parafinske blokove.

Iz parafinskih kalupa sečeni su serijski tkivni preseki debljine 4 µm (po 8 sa svakog uzorka) u mezio-distalnom pravcu. Isečci su hvatani na predmetno staklo i stavljeni na temperaturu 56-68C° (tačka topljenja parafina) u trajanju od jednog sata da se uzorci fiksiraju za predmetno staklo i osuše. Preparati su zatim bojani hematoksilin eozin (HE), Goldner trihrom bojenjem i metodom po Gramu radi identifikacije bakterija.

Mikroskopski preparati su analizirani optičkom mikroskopijom uz primenu LM Leica mikroskopa na uveličanjima x10, x40, x100, x200. Patohistološki parametri su analizirani kvalitativno, semikvantitativno i kvantitativno.

#### **4.5. Histološko ocenjivanje**

Ispitivanje svakog zuba bilo je zasnovano na proceni sledećih parametara (*scoring system* (Shayegan i sar. 2009. i Accorinte i sar. 2008a):

##### **A. Dentinski mostić**

###### Kontinuitet mosta

0- odsustvo dentinskog mosta i tvrdog tkiva

1- nepotpun dentinski most u vidu ostrvaca u predelu eksponirane pulpe

2- lateralni dentinski most

3- kompletan dentinski most koji u potpunosti zatvara eksponiranu pulpu

###### Debljina mosta

0- odsustvo mosta

1- od 1-148 µm

2- od 150-249 µm

3- više od 250 µm

##### **B. Morfološka reorganizacija pulpnog tkiva**

0- normalno pulpno tkivo u predelu perforacije

1- prisustvo ćelija sličnih odontoblastima, hiperaktivnost odontoblasta i normalan izgled centralnog dela pulpe



- 2- potpuna dezorganizacija pulpnog tkiva
- 3- nekroza pulpe

### **C. Inflamatorna reakcija pulpe (intenzitet i lokalizacija zapaljenja)**

- 0- nema zapaljenja ili postoji nekoliko ćelija zapaljenja u predelu eksponirane pulpe
- 1- blago zapaljenje i prisustvo ćelija zapaljenja samo na mestu eksponirane pulpe
- 2- umereno zapaljenje gde ćelijska infiltracija zahvata koronarnu i deo radiksne pulpe
- 3- izrazito zapaljenje gde ćelijska infiltracija zahvata celu pulpu sa potpunom dezorganizacijom pulpnog tkiva

### **D. Prisustvo bakterija**

- 0- nema bakterija u pulpi
- 1- bakterije prisutne u dentinskim kanalićima, ali ih nema u pulpi
- 2- bakterije prisutne duž bočnih zidova pulpne komore
- 3- bakterije prisutne u celoj pulpi, duž bočnih zidova i u dentinskim kanalićima

### **E. Ostali nalazi u pulpi**

#### Gigantske ćelije

- 0- Odsustvo
- 1- Mali broj
- 2- Umerena količina
- 3- Nekroza pulpe

#### **4.5.1. Histomorfometrijska analiza**

Na Institutu za biološka istraživanja "Siniša Stanković" Univerziteta u Beogradu izvršena je histomorfometrijska analiza svih uzoraka.

Histomorfometrijska analiza rađena je korišćenjem Olympus, BX-51, (Japan) mikroskopa sa motorizovanim stočićem (Prior, Prior Scientific Inc., USA), sa preciznošću pomeranja po x-y osi od 1µm. Pomeranje po z osi kontrolisano je mikrokatorom (Heidenhain MT1201, Heidenhain, USA) sa preciznošću od 0,2 µm. Za miroskop je vezana CCD video kamera (PixaLink). Pri analizi histoloških preseka korišćeni su planhromatski objektivni visoke numeričke aperture, uvećanja 4x, 10x i 20x.

NewCast stereološki sistem (VIS – Visiopharm Integrator System, ver. 2.12.1.0; Visiopharm; Denmark) generisao je interaktivne stereološke mrežice kako bi bila određena volumenska gustina odnosno procentualna zastupljenost analiziranih komponenata tkiva (novostvorenog dentinskog mosta, pulpe, krvnih sudova).

$$VV(\%)=Pp/Ptx100.$$


Pp-pogodci na analiziranu komponentu tkiva,  
Pt-ukupan broj pogodaka na referentnom prostoru.

Mereni su sledeći parametri:

- Prosečna debljina novostvorenog kompletnog dentinskog mosta u  $\mu\text{m}$  (mereno na pet mesta i izračunavana prosečna vrednost)
- Dužina lateralnog dentinskog mosta i njegova debljina u  $\mu\text{m}$
- Volumenska gustina novostvorenog dentinskog mosta ili čvrstog tkiva ( kompletnog dentinskog mosta, lateralnog dentinskog mosta i inkompletnog mosta u vidu ostrvaca) u predelu preparacije na dubini od 2mm izraženo u %
- Volumenska gustina pulpnog tkiva na dubini od 2mm izraženo u %
- Volumenska gustina novostvorenih krvnih sudova na dubini od 2mm izraženo u %
- Površina novostvorenog dentinskog mosta ili čvrstog tkiva na dubini 2mm izražena  $\text{um}^2$
- Površina pulpnog tkiva na dubini od 2mm izražena u  $\text{mm}^2$
- Površina novostvorenih krvnih sudova na dubini od 2mm izražena u  $\text{mm}^2$
- broj novostvorenih krvnih sudova

#### ***4.5.1.1 Postupak histomorfometrijske analize***

Svaki reprezentativni uzorak je analiziran u mikroskopu na uveličanju 10x i na svakom uzorku je bilo obeležavano polje pulpnog tkiva od preparacije do dubine od 2mm (bez lateralnih zidova dentina) (Murrey i sar. 2003) [155]. Nakon toga je za lakše prebrojavanje i analizu softverski ubačena mrežica 7x7 gde je svako polje bilo površine  $10956,52\mu\text{m}^2 \approx 0,01\text{mm}^2$  (Slika 12).




*Slika 12. Softversko obeležavanje polja pulpnog tkiva od nivoa preparacije do dubine od 2mm*

Zatim je obeležavanje i analiza vršena na uveličanju 100x tako što je svaki krstić u mrežici obeležavan slovima A, B ili C u odnosu na to na kojoj se strukturi na preparatu nalazi krstić (Slika 13):

A- dentinski mostić ili čvrsto tkivo

B- pulpno tkivo

C- novostvoreni krvni sud



*Slika 13. Obeležavanje detalja na histološkim preparatu*

Nakon prebrojavanja svakog uzorka, željeni parametri su iuračunavani po sledećim formulama:

$$VvA = A / (A+B+C) \times 100$$

$$VvB = B / (A+B+C) \times 100$$

$$VvC = C / (A+B+C) \times 100$$

$$PvA = A \times 10956,52 \mu m^2$$

$$PvB = B \times 10956,52 \mu m^2$$

$$PvC = C \times 10956,52 \mu m^2$$

VvA- volumenska gustina novostvorenog dentinskog mosta ili čvrstog tkiva

VvB - volumenska gustina pulpnog tkiva

VvC - volumenska gustina novostvorenih krvnih sudova

PvA- Površina novostvorenog dentinskog mosta ili čvrstog tkiva na dubini 2mm izražena u  $\mu m^2$

PvB- Površina pulpnog tkiva na dubini od 2mm izražena u  $\mu m^2$

PvC- Površina novostvorenih krvnih sudova na dubini od 2mm izražena u  $\mu m^2$

A- broj obeleženih mesta sa dentinskim mostićem ili čvrstim tkivom

B- broj obeleženih mesta u pulpnom tkivu

C- broj novostvorenih krvnih sudova

#### **4.6. Statistička analiza**

Od podataka prikupljenih kliničkim istraživanjem formirana je datoteka u statističkom program SPSS 20 uz pomoć kojeg su I analizirani. Primenjene su meredeskriptivne statistike (frekvencije, procenti, srednje vrednosti I mere varijabiliteta). Od analitičkih metoda korišćeni su Kraskal-Vilisova analiza varijanse I Man-Vitnijev U test.

## 5. REZULTATI

Dobijeni rezultati predstavljeni su u tabelama 1-13, grafikonima 1-13 i slikama 14-42.

### 5.1. Rezultati formiranja dentinskog mosta

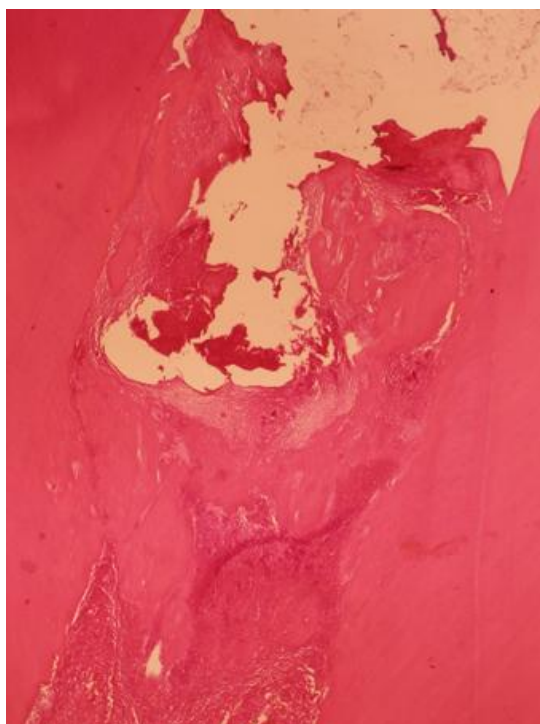
Rezultati analize formiranja dentinskog mosta prikazni su u tabelama 1-2, grafikonima 1-2 i slikama 14-32.

Tabela 1. Kontinuitet dentinskog mosta nakon prekrivanja pulpe testiranim materijalima

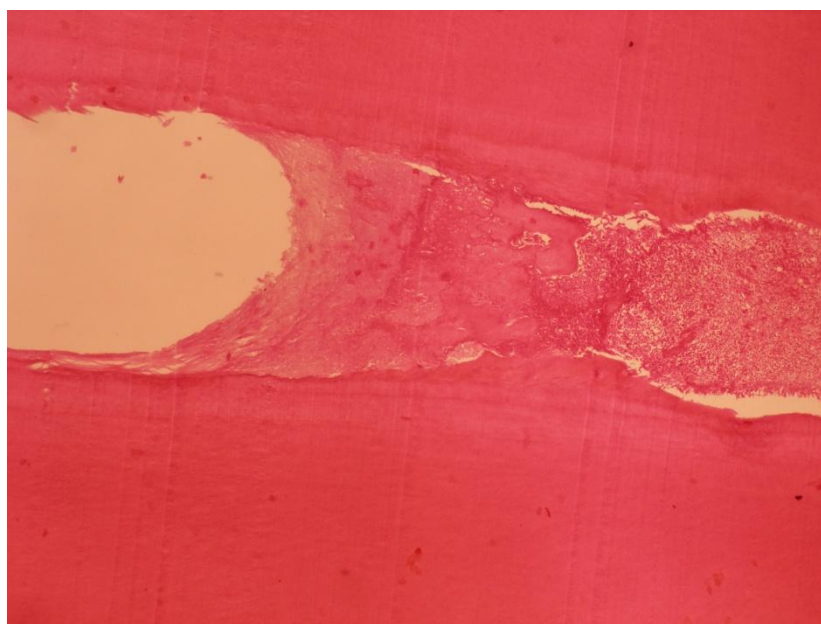
<i>MATERIJAL</i>		Kontinuitet mosta				<i>Ukupno</i>
		odsustvo	nepotpun	lateralni	kompletan	
<b>BIODENTIN</b>	N	1	3	3	3	10
	%	10.00%	30.00%	30.00%	30.00%	100.00%
<b>EMDOGAIN</b>	N	0	5	3	2	10
	%	0.00%	50.00%	30.00%	20.00%	100.00%
<b>PRF</b>	N	0	5	0	5	10
	%	0.00%	50.00%	0.00%	50.00%	100.00%
<b>ALBO MPCA I</b>	N	1	3	1	5	10
	%	10.00%	30.00%	10.00%	50.00%	100.00%
<b>ALBO MPCA II</b>	N	1	4	1	4	10
	%	10.00%	40.00%	10.00%	40.00%	100.00%
<b>MTA</b>	N	0	6	0	4	10
	%	0.00%	60.00%	0.00%	40.00%	100.00%
<b>Ukupno</b>	N	3	26	8	23	60
	%	5.00%	43.30%	13.30%	38.30%	100.00%

Rezultati analiza prisustva dentinskog mosta nakon prekrivanja eksponirane pulpe testiranim materijalima su pokazali da je kompletan most (score 3) bio formiran u 38,3% slučajeva (Tabela 1). Nakon prekrivanja pulpe materijalima ALBO MPCA I i PRF, taj procenat je bio 50%, a posle prekrivanja materijalom ALBO MPCA II kao i kontrolnim materijalom MTA 40%. Nešto manji procenat je uočen posle direktnog prekrivanja pulpe Biodentinom (30%), odnosno Emdogainom (20%)(Tab 1, Graf 1).

Nakon DPP materijalima ALBO MPCA I i PRF kompletan dentinski most je bio formiran u 50 % uzoraka i u potpunosti je zatvarao perforaciju cavuma dentis ostvarujući intimnu vezu sa lateralnim dentinom (*Slika 14 i 15*).



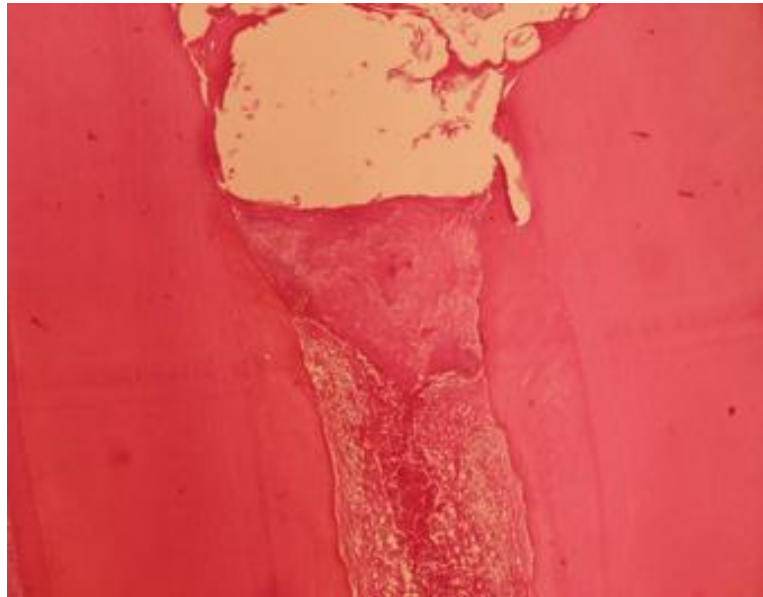
*Slika 14. Kompletan dentinski most formiran nakon DPP materijalom ALBO MPCA I. Uočavaju se partikule materijala u intimnom kontaktu sa novostvorenim dentinskim mostom (HE, 40x).*



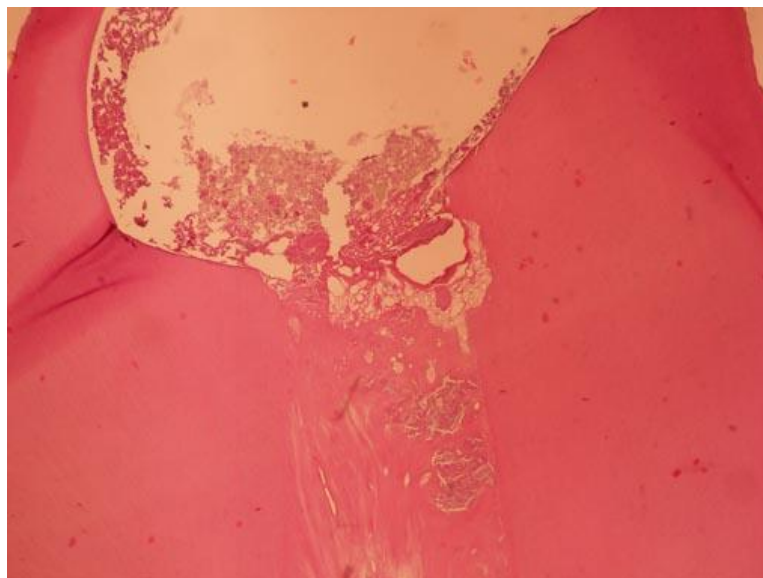
*Slika 15. Kompletan dentinski most formiran nakon DPP PRF-om. (HE, 40x)*

Nakon DPP materijalom ALBO MPCA II, kao i kontrolnim materijalom MTA, kompletan dentinski most bio je formiran u 40% uzoraka i u potpunosti je zatvarao perforaciju cavuma dentis. Novoformirano kalcifikovano tkivo stvoreno nakon DPP

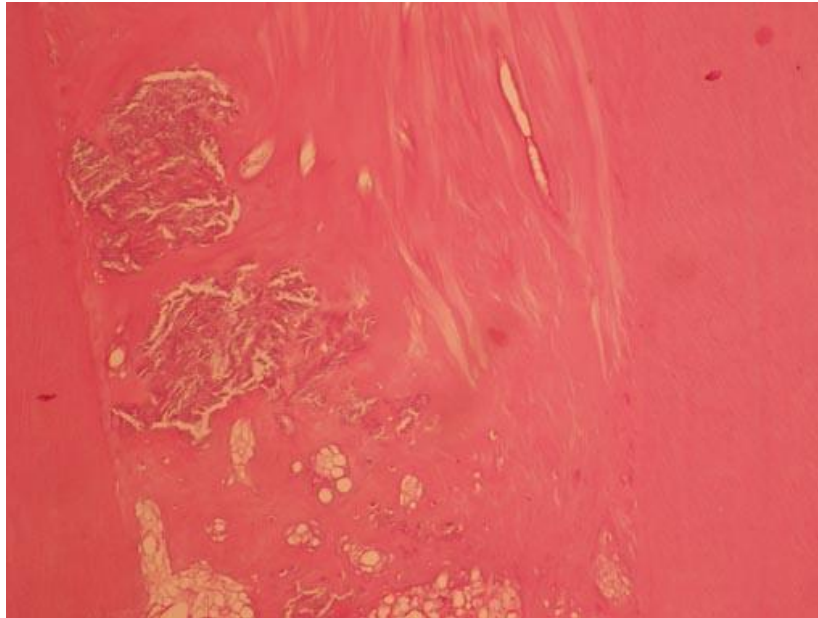
materijalom ALBO MPCA II imalo je karakteristike pravog dentina, dok je u slučaju kontrolnog materijala (MTA) novostvoreni dentinski most bio iregularne građe sa brojnim inkluzijama i tunel defektima (*Slike 16-18*).



*Slika 16. Kompletan dentinski most regularne građe nakon DPP materijalom ALBO MPCA II (HE. 40x)*




*Slika 17. Kompletan dentinski most iregularne građe formiran nakon DPP kontrolnim materijalom MTA (HE, 40x)*



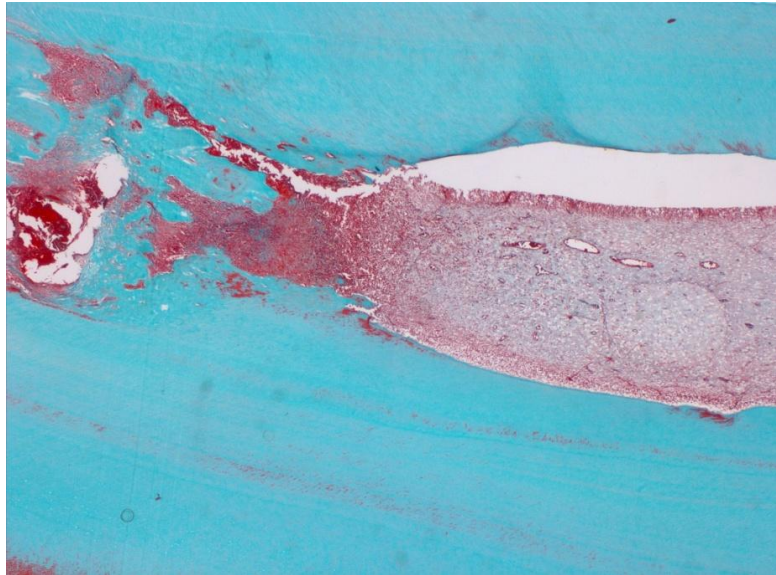
*Slika 18. Detalj sa prethodne slike. Uočavaju se partikule materijala zarobljene u dentinskom mostu kao i prisustvo tunel defekata (HE, 100x)*

Nakon DPP Biodentin-om, kompletan dentinski most nalik originalnom dentinu bio je formiran u 30% slučajeva (*Slika 19*), dok je taj procenat nakon DPP Emdogain-om iznosio 20% (*Slika 20*).



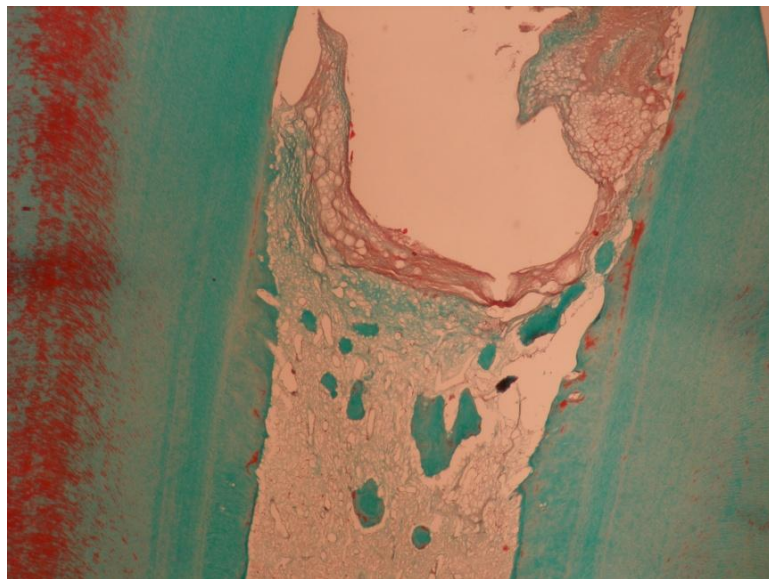
*Slika 19. Kompletan dentinski formiran most nakon DPP Biodentinom. Uočava se blaga inflamatorna reakcija i znaci neoangiogeneze (Goldner trichrome, 100x)*



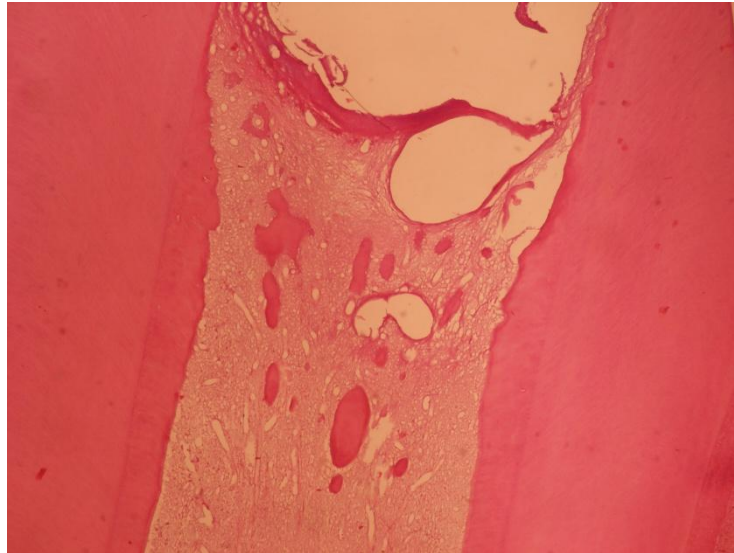


*Slika 20. Kompletan dentinski most formiran nakon DPP materijalom Emdogain. Uočava se blaga zapaljenska reakcija (Goldner trichrome, 40x).*

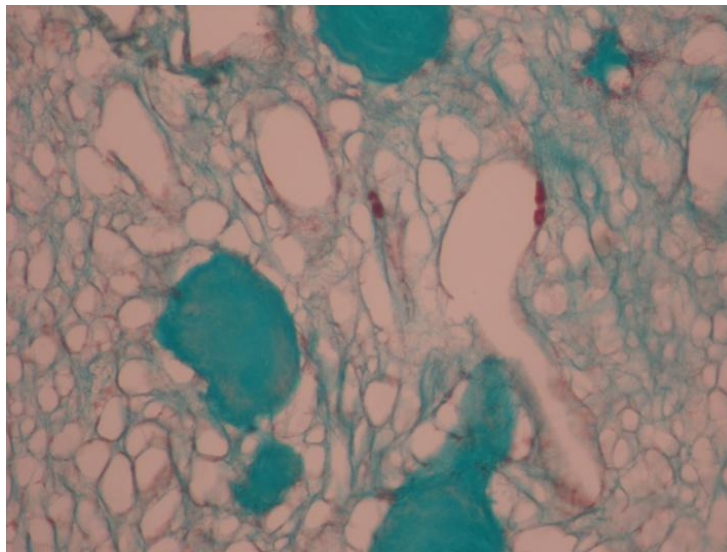
Inkompletan dentinski most u vidu dentinskih ostrvaca (score 1) uočen je u 43,3% uzoraka. Takav vid dentina zabeležen je u 60% zuba kontrolne grupe, dok je taj procenat bio nešto manju u slučajevima gde su za DPP korišćeni Emdogain i PRF (50%) (Slika 21). Dentinska ostrvca formirana su u 40% uzoraka nakon prekrivanja pulpe materijalom ALBO MPCA II (Slika 22) i u 30% uzoraka nakon DPP Biodentinom i ALBO MPCA I (Slika 23) (Tab 1, Graf 1).



*Slika 21. Novostvoreno kalcifikovano tkivo u vidu dentinskih ostrvaca u predelu perforacije nakon prekrivanja PRF-om (Goldner trichrome, 40x)*



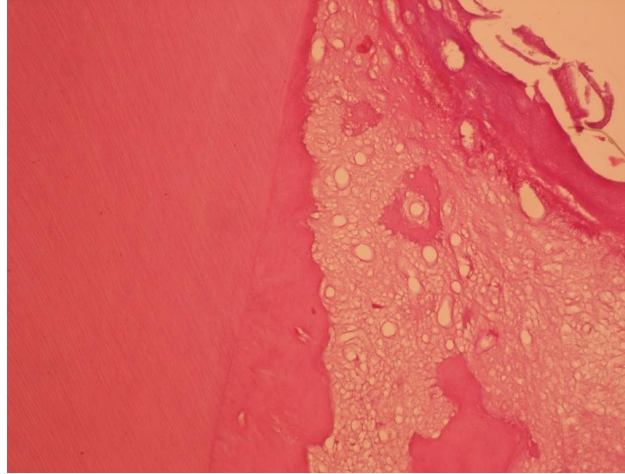
*Slika 22. Dentinska ostrvca formirana nakon DPP materijalom ALBO MPCA II (HE, 40x)*



*Slika 23. Dentinska ostrvca formirana nakon DPP materijalom ALBO MPCA I (Goldner trichrome, 100x)*

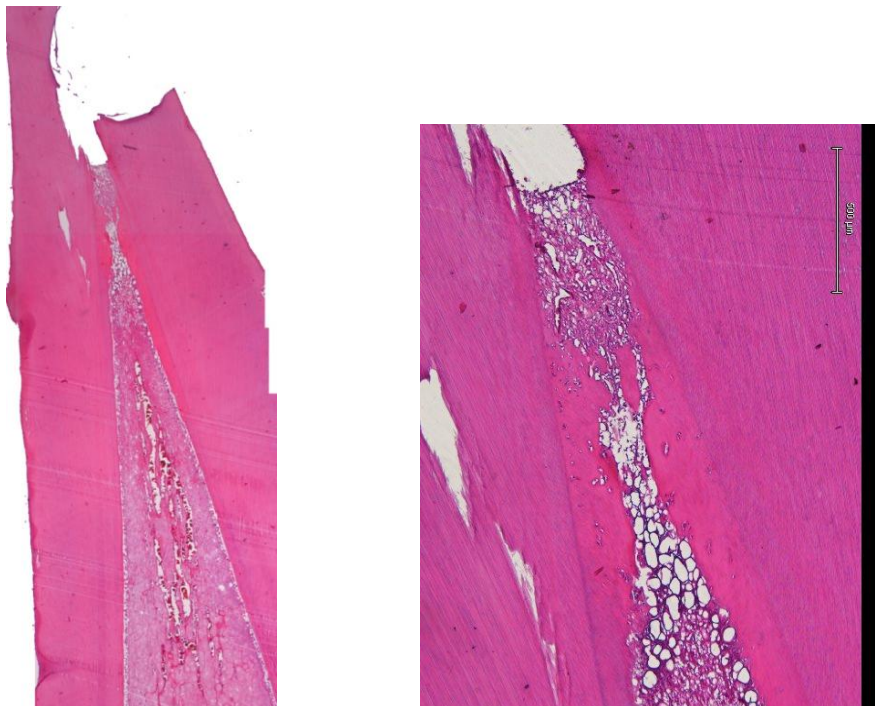
Kontinuiran reparativni dentin koji se prostire duž lateralnih zidova dentina (score 2) registrovan je 13.3% slučajeva. Nakon prekrivanja pulpe Biodentinom i Emdogainom, lateralni most je bio formiran u 30% uzoraka, dok je kod novosintetisanih materijala ALBO MPCA I i ALBO MPCA II takav vid dentina zabeležen u 10% slučajeva. Lateralni most nije bio formiran u uzorcima gde je za direktno prekrivanje pulpe korišćen PRF-a i kontrolni materijal MTA.

Nakon DPP Emdogain-om, na svim uzorcima gde je uočeno prisustvo dentinskih ostrvaca (50%), uočeno je i formiranje lateralnog dentinskog mosta (*Slika 24*), dok je u 30% uzoraka gde je za DPP korišćen Emdogain, uočeno prisustvo isključivo lateralnog dentinskog mosta.



*Slika 24. Lateralni dentinski most i dentinska ostrvca formirana nakon DPP Emdogain-om. (HE, 100x)*

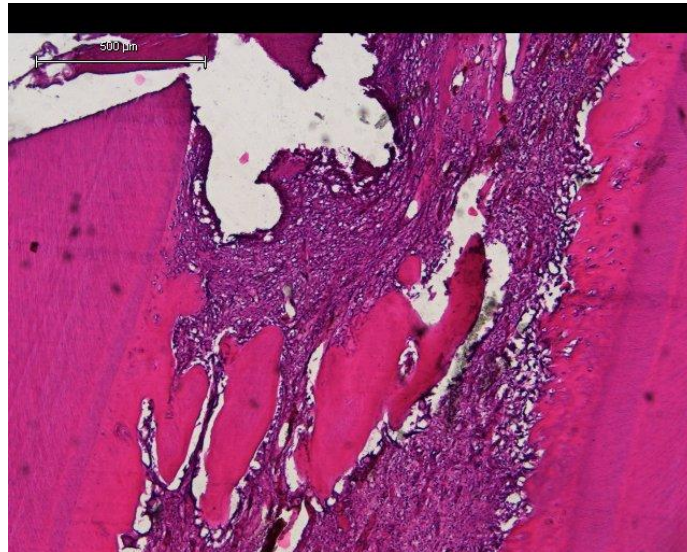
Nakon DPP Biodentinom lateralni dentinski most je uočen u 30 % uzoraka, pri čemu nije došlo do kompletnog zatvaranja perforacije cavuma dentis (*Slika 25 i 26*).



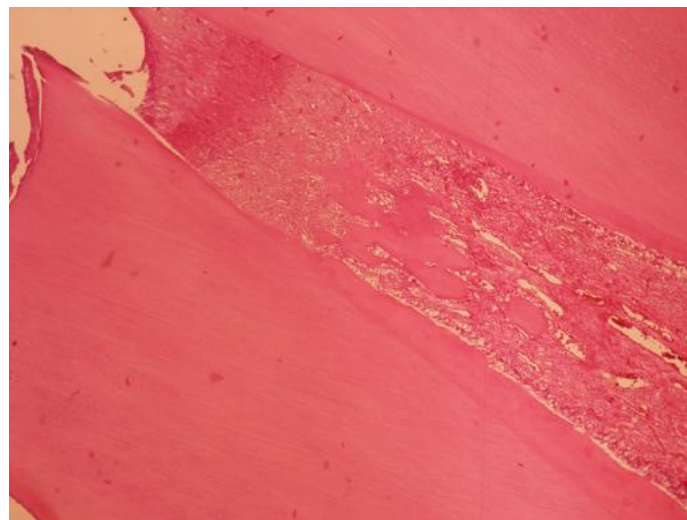
*Slika 25 Lateralni dentinski most nakon DPP Biodentin-om. Uočavaju se znaci neoangiogeneze i venske staze. (HA, 10x)*

*Slika 26. Detalj sa prethodne slike. Između lateralno pozicioniranog novostvorenog dentina, uočava se dentinsko ostrvce. (HA, 40x)*

Nakon DPP materijalima ALBO MPCA I i ALBO MPCA II lateralni dentin uočen je u po 10% uzoraka. Iako je u ovim uzorcima registrovano formiranje i dentinskih ostrvaca, nije došlo do potpunog zatvaranja perforacije cavuma dentis (*Slike 27 i 28*).

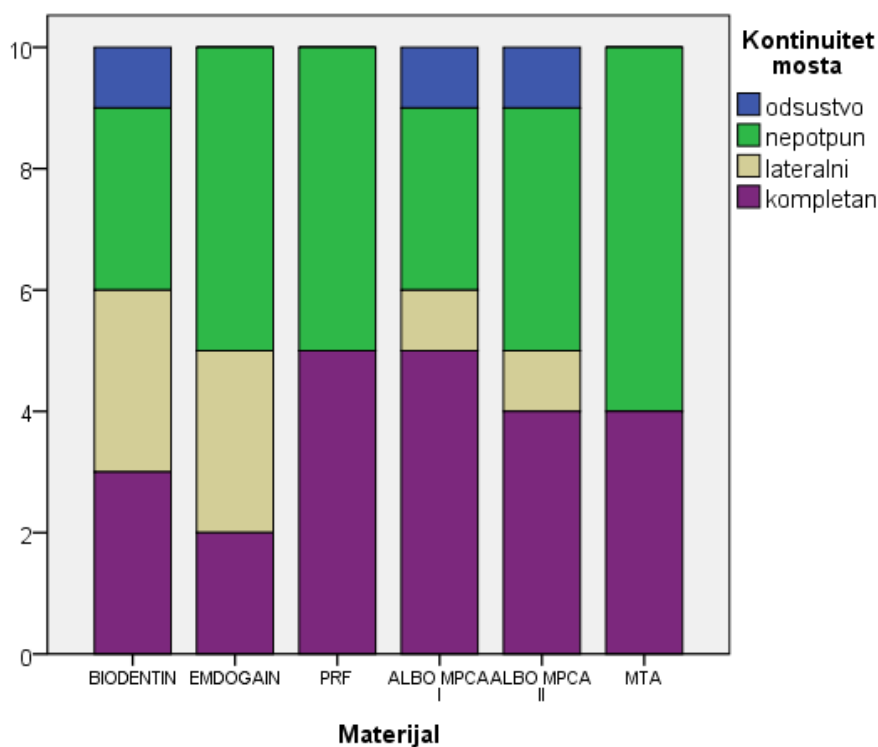


*Slika 27. Lateralni dentinski most i dentinska ostrvca formirana nakon DPP materijalom ALBO MPCA I (HE, 100x)*



*Slika 28. Lateralni dentinski most i dentinska ostrvca nakon DPP materijalom ALBO MPCA II. Uočavaju se znaci neoangiogeneze i venske staze (HE, 40x)*

Dentinski most nije bio formiran (score 0) u 5% uzoraka. Odsustvo dentinskog mosta zabeleženo je u 10% slučajeva nakon prekrivanja eksponirane pulpe Biodentinom i novosintetisanim nanostrukturnim materijalima ALBO MPCA I i ALBO MPCA II (Tab1, Graf 1).



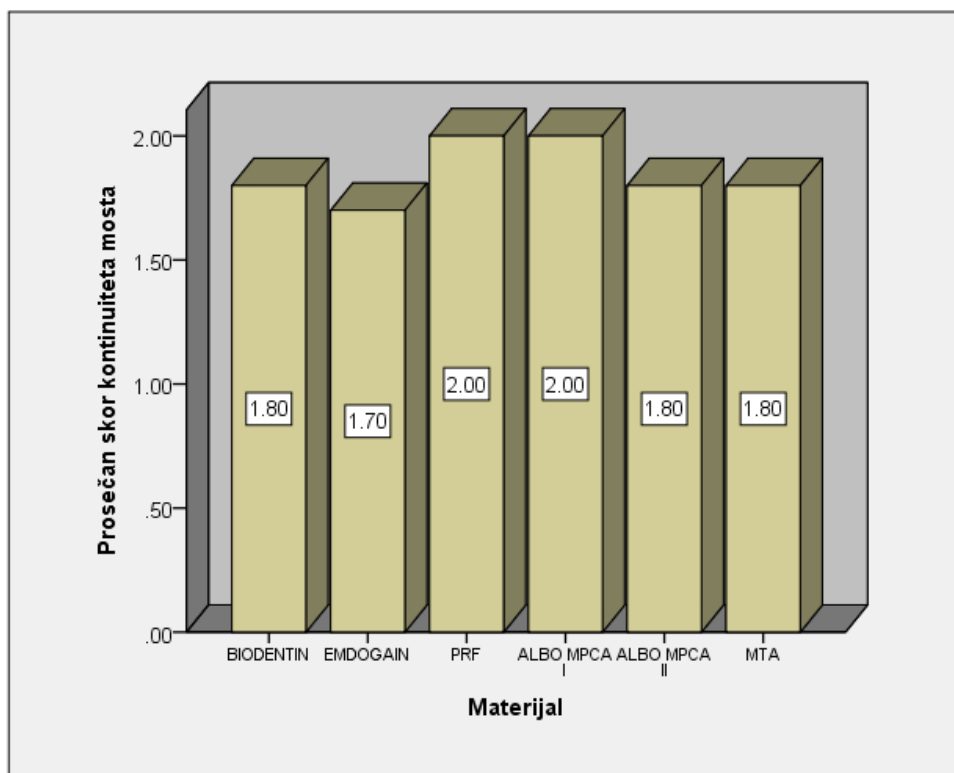
Grafikon 1. Grafički prikaz kontinuiteta dentinskog mosta nakon prekrivanja testiranim materijalima

Tabela 2. Prosečni skorovi kontinuiteta dentinskog mosta kod testiranih materijala

MATERIJAL	Kontinuitet mosta					
	N	$\bar{x}$	SD	Med	Min	Maks
<b>BIODENTIN</b>	10	1.8	1.03	2	0	3
<b>EMDOGAIN</b>	10	1.7	0.82	1.5	1	3
<b>PRF</b>	10	2	1.05	2	1	3
<b>ALBO MPCA I</b>	10	2	1.15	2.5	0	3
<b>ALBO MPCA II</b>	10	1.8	1.14	1.5	0	3
<b>MTA</b>	10	1.8	1.03	1	1	3
<b>Ukupno</b>	60	1.85	1.01	2	0	3

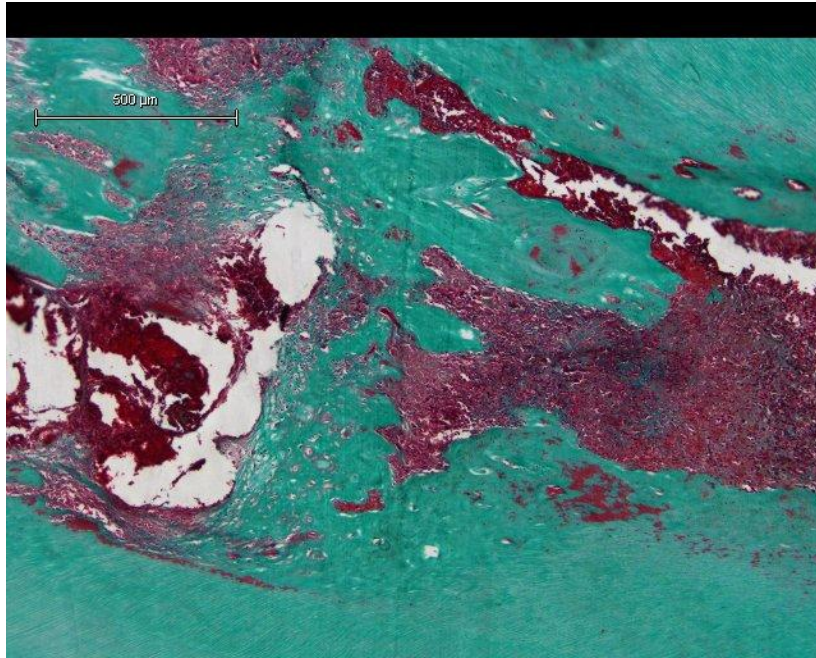
Prosečna vrednost skorova kontinuiteta dentinskog mosta kod testiranih materijala je iznosila 1.85 (Tabela 2). Najveća prosečna vrednost uočena je kod materijala PRF i ALBO MPCA II (2.00), nešto manja kod Biodentina, ALBO MPCA II i MTA (1.80), a najmanja posle primene Emdogaina (1.70).

Statistička analiza primenom Kraskal-Volisovog testa nije ukazala na statistički značajne razlike u skoru kontinuiteta mosta između ispitivanih materijala ( $H = 0,724$ ;  $p = 0,982$ ) (Tabela 2).

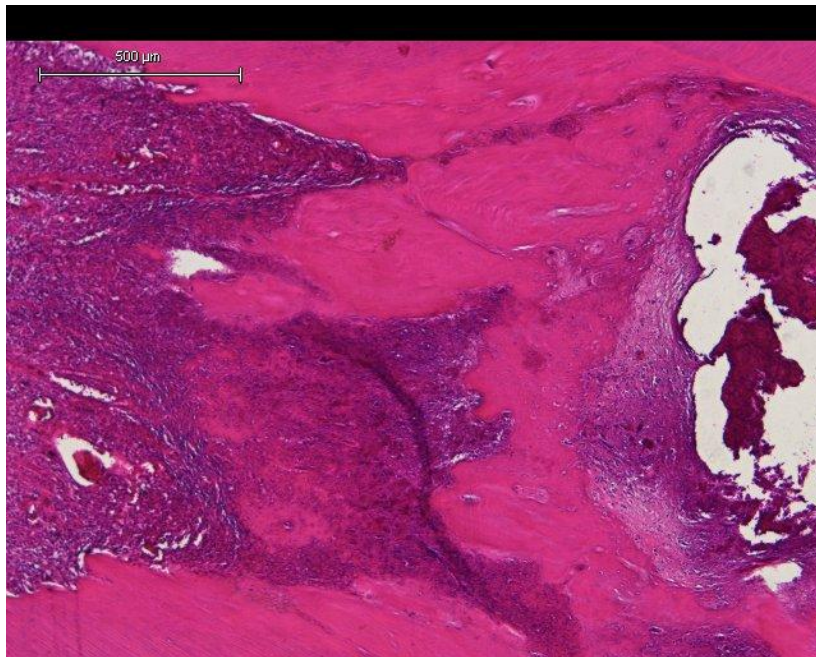


Grafikon2. Grafički prikaz prosečnih skorova kontinuiteta mosta kod testiranih materijala

Najveće vrednosti prosečne debljine kompletnog dentinskog mosta zabeležene su nakon DPP novosintetisanim materijalima ALBO MPCA II ( $336\mu\text{m}$ ) (Slika 29) i ALBO MPCA I ( $296\mu\text{m}$ ) (Slika 30) (score 3). U većini ovih uzoraka, implantirani materijali su od susednog tkiva bili u potpunosti odvojeni kontinuiranim novostvorenim kalcifikovanim tkivom, lamelarne gradje, debljine preko  $250\mu\text{m}$  (score 3). Na periferiji novostvorenog kalcifikovanog tkiva uočene su mezenhimalne ćelije sa osteoblastnom diferencijacijom.



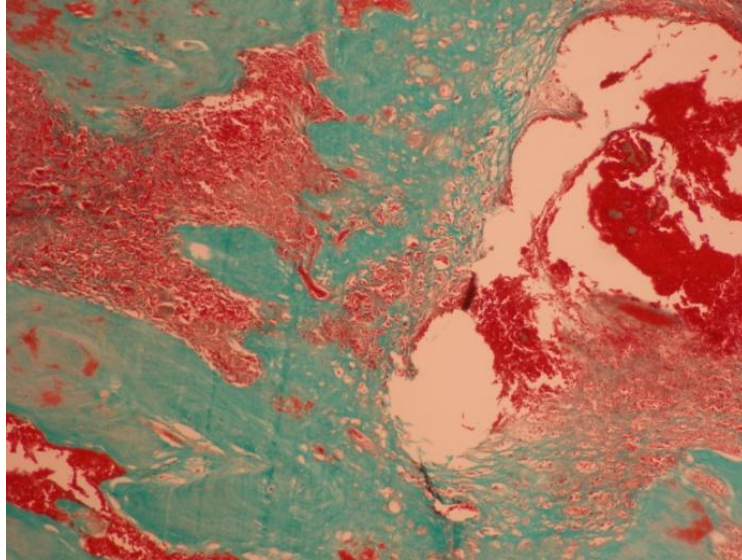
*Slika 29. Kompletan dentinski most najveće debljine formiran nakon DPP materijalom ALBO MPCA II (Goldner trichrome, 100x)*



*Slika 30. Kompletan dentinski most formiran nakon DPP materijalom ALBO MPCA I (HE, 100x)*

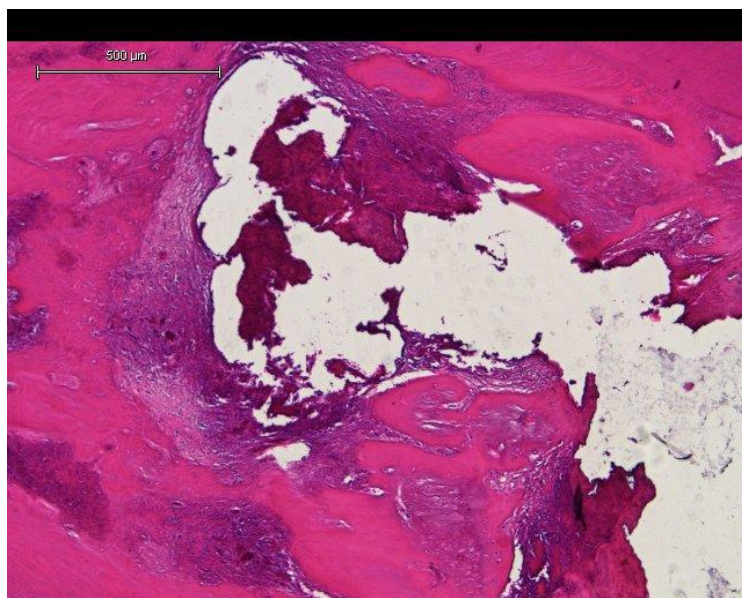
U uzorcima kontrolne grupe, gde je za DPP korišćen MTA, prosečna debljina dentinskog mosta je iznosila 262  $\mu\text{m}$  (score3). U novostvorenom kalcifikovanom tkivu konstatovani su disokontinuiteti sa fokusima fibrovaskularne proliferacije (*Slika 31*). Ispod dentinskog mosta uočene su ćelije slične odontoblastima koje su u vezi sa novonastalim

tubularnim dentinom. Originalni odontoblasti su bili pozicionirani periferno. Oni su identifikovani zahvaljujući njihovom regularnom palisadnom rasporedu, eozinofilnoj citoplazmi i bazalno postavljenim jedrom.



*Slika 31. Kompletan dentinski most iregularne građe nakon DPP MTA-om*

Nakon prekrivanja eksponirane pulpe Biodentinom, prosečna debljina kompletnog dentinskog mosta je iznosila 206 $\mu$ m (score 2). Ovo novoformirano kalcifikovano tkivo je bilo regularne strukture, koja je ličila na reparatorni dentin (*Slika 32*). Na periferiji su uočene mezenhimalne ćelije sa odontoblastnom diferencijacijom .



*Slika 32. Kompletan dentinski most regularne građe nakon DPP Biodentinom (HA, 100x)*



Najniže vrednosti prosečne debljine kompletnog dentinskog mosta zabeležene su nakon prekrivanja pulpe PRF-om (194 $\mu$ m) (score 2), odnosno Emdogain-om (142  $\mu$ m) (score 1). Ovo novostvoreno kalcifikovano tkivo je u većini uzoraka bilo nepravilne morfologije, nepotpuno mineralizovano, isprekidanog kontinuiteta sa fokusima fibrovaskularnog tkiva.

Prosečna debljina lateralnog dentinskog mostića kod svih testiranih materijala je bila relativno slična. Najveće vrednosti su ipak zabeležene nakon DPP materijalom ALBO MPCA II (205 $\mu$ m). Nešto niže vrednosti prosečne debljine lateralnog dentinskog mostića registrovane su kod Biodentina (173 $\mu$ m), a najniže vrednosti kod ALBO MPCA I (141 $\mu$ m) i Emdogaina (143 $\mu$ m). Takav vid novostvorenog dentina nije registrovan u uzorcima gde je za DPP korišćen PRF i kontrolni materijal MTA.

Lateralni dentinski mostić se prosečno prostirao na dužini od 1482  $\mu$ m kod Emdogaina, 1104 $\mu$ m kod Biodentina, i na dužini od oko 1000  $\mu$ m kod ALBO MPCA I i ALBO MPCA II.

## 5.2. Rezultati morfološke reorganizacije pulpnog tkiva

Rezultati analize morfološke reorganizacije pulpnog tkiva nakon direktnog prekrivanja pulpe testiranim materijalima prikazani su u tabelama 3-4, grafikonima 3-4 i slikama 33-37.

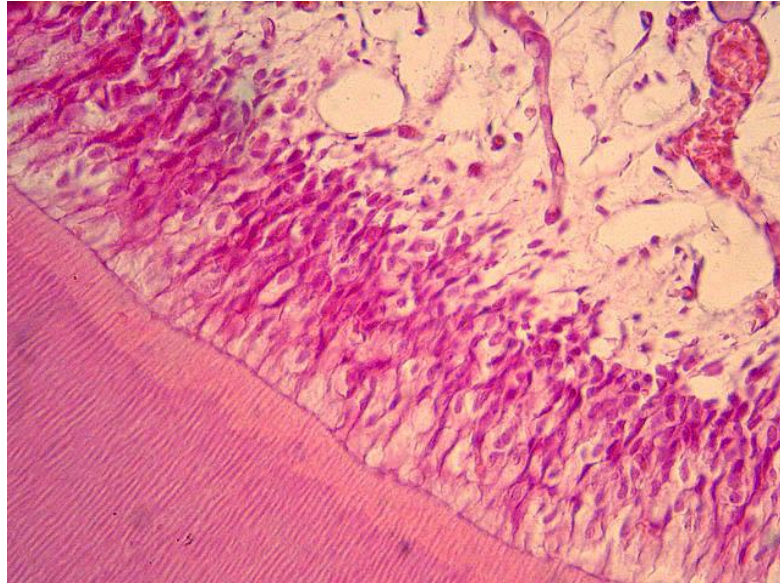
Tabela 3. Morfološka reorganizacija pulpnog tkiva nakon direktnog prekrivanja pulpe testiranim materijalima

<i>MATERIJAL</i>		Morfološka reorganizacija pulpnog tkiva			<i>Ukupno</i>
		Potpuno očuvano pulpno tkivo	Prisustvo odontoblastima sličnih ćelija, normalan izgled centralnog dela pulpe	Potpuna dezorganizacija pulpnog tkiva	
<b>BIODENTIN</b>	N	1	8	1	10
	%	10.00%	80.00%	10.00%	100.00%
<b>EMDOGAIN</b>	N	3	7	0	10
	%	30.00%	70.00%	0.00%	100.00%
<b>PRF</b>	N	0	4	6	10
	%	0.00%	40.00%	60.00%	100.00%
<b>ALBO MPCA I</b>	N	1	8	1	10
	%	10.00%	80.00%	10.00%	100.00%
<b>ALBO MPCA II</b>	N	0	9	1	10
	%	0.00%	90.00%	10.00%	100.00%
<b>MTA</b>	N	2	8	0	10
	%	20.00%	80.00%	0.00%	100.00%
<b>Ukupno</b>	N	7	44	9	60
	%	11.70%	73.30%	15.00%	100.00%


Rezultati analize uticaja testiranih materijala na morfološku reorganizaciju pulpnog tkiva su pokazali da je u 73,3% slučajeva uočeno prisustvo ćelija sličnih odontoblastima, hiperaktivnost odontoblasta i normalan izgled centralnog dela pulpe, u 15% slučajeva potpuna dezorganizacija pulpnog tkiva, dok je 11,7% slučajeva pulpa bila potpuno očuvana (Tab 3, Graf 3).

Dezorganizacija pulpnog tkiva u smislu pojave odontoblastima sličnih ćelija i njihove hiperaktivnosti (score1) je u najvećem procentu registrovana kod materijala ALBO MPCA II


(90%), potom kod Biodentina, ALBO MPCA I i MTA (80%), Emdogaina (70%), a u najmanjem procentu je ovakav vid promena u pulpi bio registrovan kod PRF-a (40%) (Slika 33). U većini ovih slučajeva uočeni su znaci neoangiogeneze sa proliferacijom postojećih i stvaranjem novih krvnih sudova ukazujući na proces zarastanja i kompletnu revaskularizaciju (Slike 34 i 35).



*Slika 33. Palisadno orijentisane ćelije slične odontoblastima odgovorne za sekreciju novog dentina (HE, 400x)*

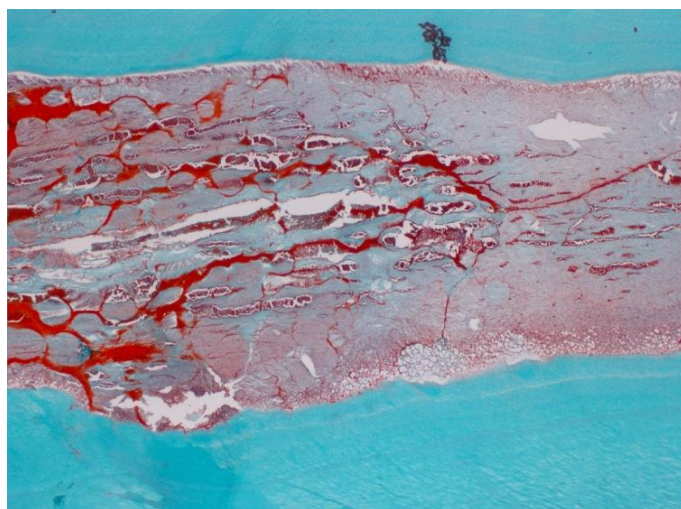


*Slika 34. U okolini novostvorenog kalcifikovanog tkiva, uočavaju se novi krvni sudovi kao znak neoangiogeneze (Goldner trichrome, 100x)*

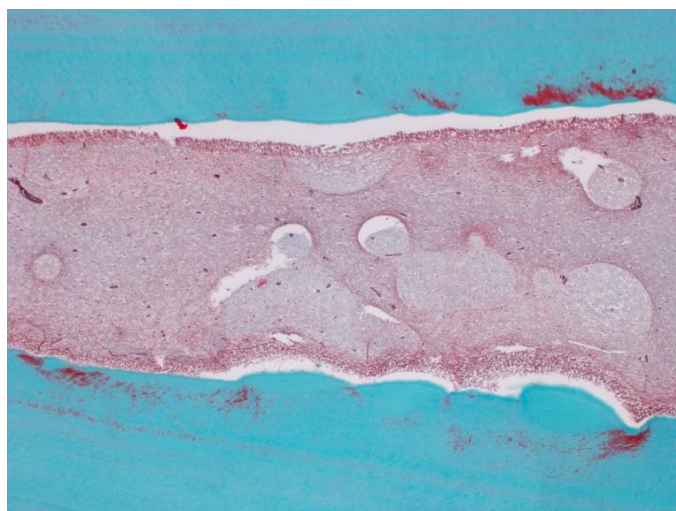


*Slika 35. U okolini novostvorenog kalcifikovanog tkiva, uočavaju se novi krvni sudovi kao znak neoangiogeneze nakon DPP Biodentinom (Goldner trichrome, 40x)*

Potpuna dezorganizacija pulpnog tkiva (score 2) je bila najizraženija u uzorcima gde je za DPP korišćen PRF (60%), ali su takve promene u pulpi zabeležene jos i u 10% uzoraka kod Biodentina i novih nanosintetisanih materijala ALBO MPCA I i ALBO MPCA II. Ova dezorganizacija pulpnog tkiva manifestovala se prisustvom venske staze, hemoragije i inflamacije u centralnom delu pulpe (Slika 36). Pojava apscesa zabeležena je u jednom uzorku (10%) iz grupe PRF-a (Slika 37). Nekroza (score 3) nije zabeležena ni u jednom slučaju eksperimentalnih materijala, odnosno kontrolnog materijala.

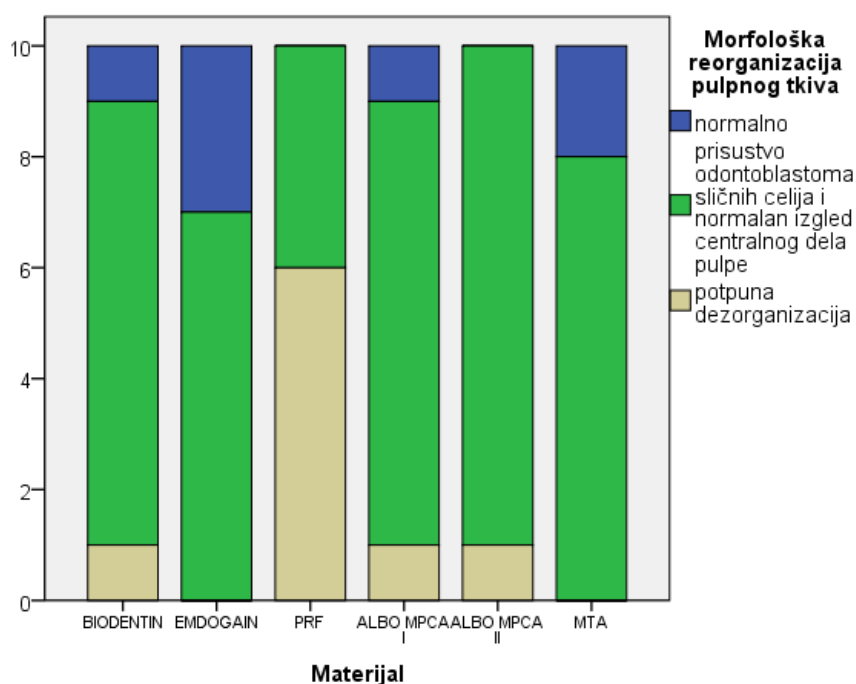


*Slika 36 Pojava venske staze, hemoragije i izrazite inflamacije u centralnom delu pulpe nakon DPP PRF-om (Goldner trichrome, 40x)*



Slika 37. Prisustvo apscesa u centralnom delu pulpe nakon DPP PRF-om  
(Goldner trichrome, 40x)

Potpuno očuvano pulpno tkivo (score 0) zabeleženo je u 30% slučajeva kod Emdogain-a, u 20% kod MTA i u 10% kod Biodentina i ALBO MPCA I. Potpuno očuvano i neizmenjeno pulpno tkivo nije registrovano ni u jednom uzorku nakon DPP PRF-om i materijalom ALBO MPCA II.



Grafikon 3. Grafički prikaz morfološke reorganizacije pulpnog tkiva nakon direktnog prekrivanja pulpe testiranim materijalima

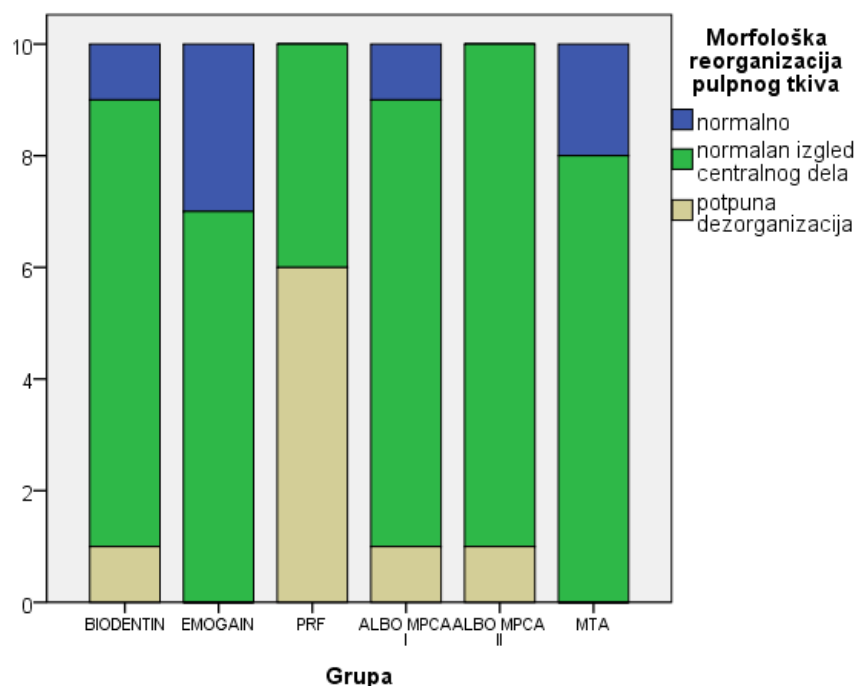


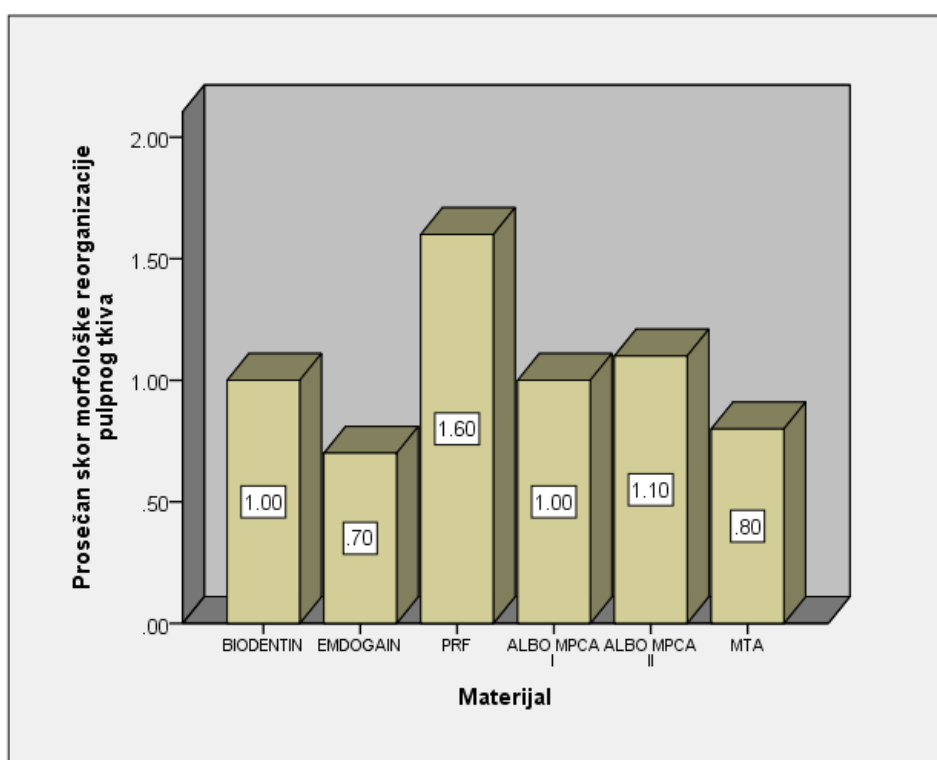
Tabela 4. Prosečne vrednosti skorova morfološke reorganizacije pulpnog tkiva nakon direktnog prekrivanja pulpe testiranim materijalima

MATERIJAL	Morfološka reorganizacija pulpnog tkiva					
	N	$\bar{x}$	SD	Med	Min	Maks
<b>BIODENTIN</b>	10	1	0.47	1	0	2
<b>EMDOGAIN</b>	10	0.7	0.48	1	0	1
<b>PRF</b>	10	1.6	0.52	2	1	2
<b>ALBO MPCA I</b>	10	1	0.47	1	0	2
<b>ALBO MPCA II</b>	10	1.1	0.32	1	1	2
<b>MTA</b>	10	0.8	0.42	1	0	1
<b>Ukupno</b>	60	1.03	0.52	1	0	2

Prosečna vrednost skorova morfološke reorganizacije pulpnog tkiva nakon direktnog prekrivanja pulpe testiranim materijalima iznosila je 1.03 (Tabela 4). Najveća prosečna vrednost uočena je kod PRF-a (1.60). Prosečna vrednost skorova morfološke reorganizacije pulpnog tkiva kod ALBO MPCA II je iznosila 1.10, a nešto niže vrednosti su zabeležene kod Biodentina i ALBO MPCA I (1.0), dok su najniže vrednosti bile kod MTA (0.80) i Emdogain-a (0.70).

Statistička analiza primenom Kraskal-Volisovog testa ukazala je na visoko statistički značajne razlike u skorovima morfološke reorganizacije pulpnog tkiva između testiranih materijala ( $H = 18,465$ ;  $p = 0,002$ ).

Za testiranje razlika između materijala korišćen je Man-Vitni U-test. Visoko statistički značajna razlika u morfološkoj reorganizaciji pulpnog tkiva dobijena je kod materijala PRF i MTA ( $p=0.003$ ), PRF i Emdogain ( $p=0.002$ ). Statistički značajna razlika u reorganizaciji pulpnog tkiva nakon direktnog prekrivanja pulpe dobijena je kod materijala PRF i Biodentin ( $p=0,018$ ), PRF i ALBO MPCA I ( $p=0,018$ ) i PRF i ALBO MPCA II ( $p=0,022$ ).



Grafikon 4. Grafički prikaz prosečnih skorova morfološke reorganizacije pulpnog tkiva nakon direktnog prekrivanja testiranim materijalima

Rezultati mikroskopske analize su pokazali da je aplikovanje različitih materijala u najvećem broju slučajeva dovelo do reorganizacije pulpnog tkiva. Ona je podrazumevala prisustvo ćelija različite morfologije, uključujući fibroblaste i inflamatorne ćelije. Promene u pulpnom tkivu ispod novostvorenog kalcifikovanog tkiva varirale su od minimalnih (u manjem broju uzoraka iz grupe Emdogaina, Biodentina, ALBO MPCA I i MTA) do vrlo izraženih u uzorcima iz grupe PRF-a gde su promene zahvatale sve slojeve pulpe. Promene u

centralnoj zoni su se manifestovale pojavom venske staze, krvarenja i inflamacije, što je bilo najizraženije u PRF grupi (*Slika 34*). Kod 60% uzoraka ove grupe registrovane su najizraženije promene u pulpi, koje su zahvatale kompletnu pulpu, a manifestovale su se prisustvom izrazite inflamatorne reakcije, venske staze i pojavom mnoštva ćelija zapaljenja.



### 5.3. Rezultati inflamatorne reakcije pulpe

Rezultati analize inflamatorne reakcije pulpe nakon direktnog prekrivanja testiranim materijalima prikazani su u tabelama 5-6, grafikonima 5-6 i slikama 38-39.

Tabela 5. Inflamatorna reakcija pulpe nakon prekrivanja testiranim materijalima

<i>MATERIJAL</i>		Inflamatorna reakcija pulpe				<i>Ukupno</i>
		nema zapaljenja	blago zapaljenje	umereno zapaljenje	izrazito zapaljenje	
<b>BIODENTIN</b>	N	1	7	2	0	10
	%	10.00%	70.00%	20.00%	0.00%	100.00%
<b>EMDOGAIN</b>	N	1	8	1	0	10
	%	10.00%	80.00%	10.00%	0.00%	100.00%
<b>PRF</b>	N	0	2	5	3	10
	%	0.00%	20.00%	50.00%	30.00%	100.00%
<b>ALBO MPCA I</b>	N	1	8	1	0	10
	%	10.00%	80.00%	10.00%	0.00%	100.00%
<b>ALBO MPCA II</b>	N	1	7	2	0	10
	%	10.00%	70.00%	20.00%	0.00%	100.00%
<b>MTA</b>	N	1	6	3	0	10
	%	10.00%	60.00%	30.00%	0.00%	100.00%
<b>Ukupno</b>	N	5	38	14	3	60
	%	8.30%	63.30%	23.30%	5.00%	100.00%

Rezultati histoloških analiza su pokazali da je 4 nedelje nakon direktnog prekrivanja pulpe testiranim materijalima u 63,3% slučajeva zabeležena blaga inflamacija, dok je umerena hronična inflamacija bila registrovana u 23,3% slučajeva. Izrazita zapaljenska reakcija je bila prisutna u 5% slučajeva, dok je potpuno odsustvo inflamacije zabeleženo u 8.3% slučajeva (Tabela 5).

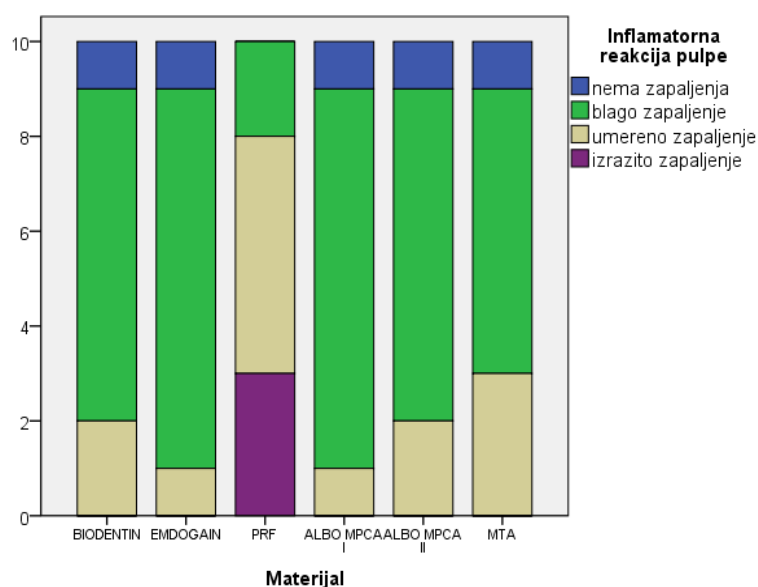
Blaga inflamacija uz prisustvo samo nekoliko ćelija zapaljenja koje su se nalazile u zoni tkiva neposredno uz aplikovani materijal bila je prisutna u 80% uzoraka kod Emdogain-a i ALBO MPCA I, u 70% uzoraka kod Biodentina i ALBO MPCA II, 60% kod MTA i 20% uzoraka kod PRF-a.

Umerena inflamacija kod koje ćelijska infiltracija zahvata koronarnu i deo radiksne pulpe bila je prisutna kod 50% uzoraka gde je za DPP korišćen PRF-a. U nešto nižem procentu umerena inflamacija je zabeležena kod ostalih testiranih materijala: 30% kod MTA, 20% kod Biodentina i ALBO-MPCA II, 10% kod ALBO-MPCA I i Emdogain-a.

U najvećem broju slučajeva, ćelije zapaljenskog infiltrata su pretežno predstavljali limfociti, plazmociti i makrofagi, što govori u prilog hronične zapaljenske reakcije.

Izrazita inflamacija sa mnoštvom ćelija zapaljenja zabeležena je u 30% slučajeva gde je za DPP korišćen PRF. U ovim uzorcima je uočeno prisustvo neutrofilnih granulocita što je pokazatelj akutne zapaljenske reakcije. Pojava apscesa je zabeležen u jednom uzorku ove grupe. Takav vid inflamacije nije registrovan u uzorcima ostalih testiranih materijala.

U malom broju uzoraka nisu registrovane ćelije zapaljenja ili je njihov broj bio zanemarljiv.



Grafikon 5. Grafički prikaz inflamatorne reakcije pulpe nakon direktnog prekrivanja pulpe testiranim materijalima

Tabela 6. Prosečni skorovi inflamatorne reakcije pulpe nakon primene testiranih materijala

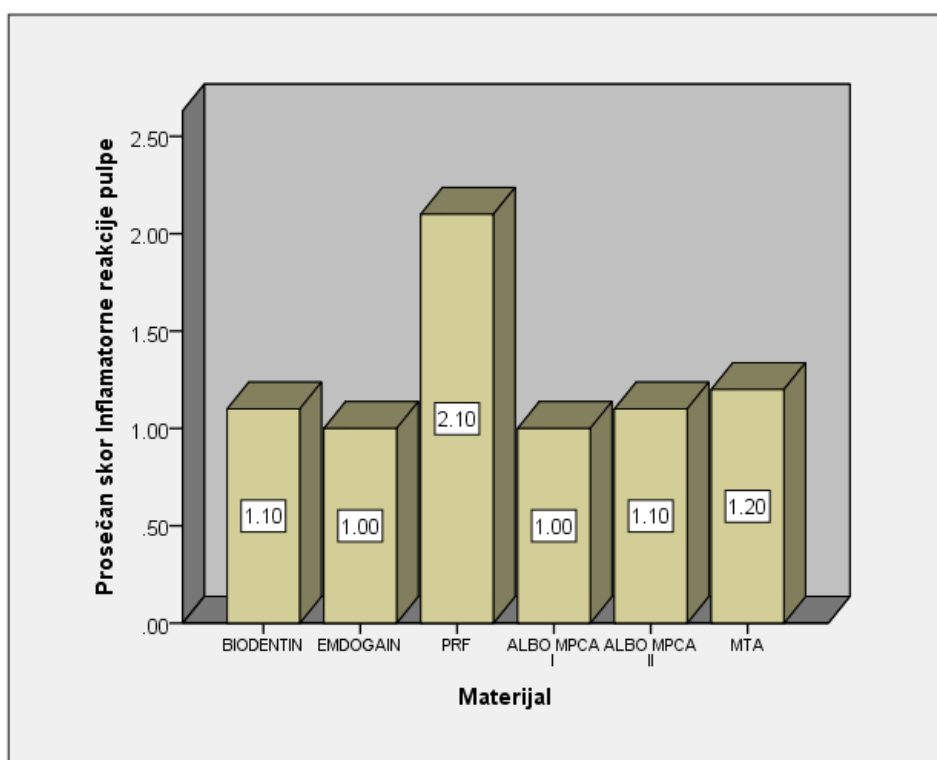
MATERIJAL	Inflamatorna reakcija pulpe					
	N	$\bar{x}$	SD	Med	Min	Maks
BIODENTIN	10	1.1	0.57	1	0	2
EMDOGAIN	10	1	0.47	1	0	2
PRF	10	2.1	0.74	2	1	3
ALBO MPCAA I	10	1	0.47	1	0	2
ALBO MPCAA II	10	1.1	0.57	1	0	2
MTA	10	1.2	0.63	1	0	2
<b>Ukupno</b>	<b>60</b>	<b>1.25</b>	<b>0.68</b>	<b>1</b>	<b>0</b>	<b>3</b>

Prosečna vrednost skorova inflamatorne reakcije pulpe nakon prekrivanja testiranim materijalima iznosila je 1.25. Najveća prosečna vrednost uočena je kod materijala PRF

(2.10). Manje prosečne vrednosti zabeležene su kod ostalih testiranih materijala: MTA (1.20), ALBO MPCA II i Biodentin (1.10), a najmanja vrednost registrovana je kod Emdogaina i ALBO MPCA I (1.00) (Tabela 5).

Statistička analiza primenom Kraskal-Volisovog testa ukazala je na visoko statistički značajne razlike u skorovima inflamatorne reakcije pulpe između testiranih materijala ( $H = 17,010$ ;  $p = 0,004$ ).

Za međugrupna poređenja korišćen je Man-Vitnijev U-test. Visoko statistički značajna razlika zabeležena je između PRF-a i Biodentina ( $p=0,006$ ), PRF-a i Emdogain-a ( $p=0,002$ ), PRF i ALBO MPCA I ( $p=0,002$ ), PRF i ALBO MPCA II ( $p=0,006$ ). Dobijena je statistički značajna razlika u inflamatornom odgovoru pulpe u grupama gde su za DPP korišćeni PRF i MTA ( $p=0,018$ ).



Grafikon 6. Grafički prikaz prosečnih skorova inflamatorne reakcije pulpe nakon primene testiranih materijala

Statistički značajna razlika konstatovana je između PRF-a i svih ostalih testiranih materijala. Među uzorcima gde je za DPP korišćen PRF, inflamacija pulpe je bila prisutna u svim uzorcima. Blaga inflamatorna reakcija je registrovana u 2 uzorka gde je detektovano

manje od deset ćelija zapaljenja po polju velikog uveličanja (x400) (Slika 38). Ćelije zapaljenja su se nalazile u blizini implantiranog eksperimentalnog materijala.

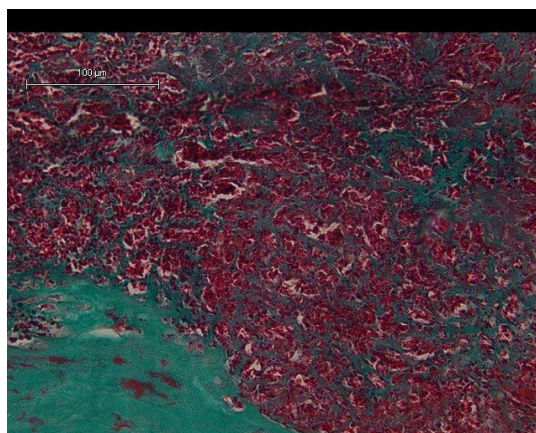


*Slika 38. Blaga inflamatorna reakcija nakon DPP materijalom ALBO MPCA I*

Umerena ininflamacija zabeležena je u 5 uzoraka, gde su ćelije zapaljenja bile prisutne oko implantiranog materijala u koronarnoj pulpi i delu radiksne pulpe (Slika 39)

U tri uzorka konstatovana je intenzivna zapaljenska reakcija, gde je kompletna pulpa bila infiltrirana zapaljenskim ćelijama sa potpunom dezorganizacijom tkiva, a u jednom uzorku registrovana je pojava apscesa (Slika 36).

Osim PRF-a, nije utvrđena statistički značajna razlika u pogledu inflamatorne reakcije pulpe među ostalim ispitivanim materijalima. U svim ostalim testiranim materijalima, inflamatorna reakcija je bila blaga do umerena, i u svakoj grupi ovih testiranih materijala postojao je po jedan uzorak gde nisu detektovane ćelije zapaljenja, već je pulpno tkivo bilo u potpunosti nepromenjeno (Slike 19,20). Izrazita inflamatorna reakcija nije registrovana u uzorcima ovih eksperimentalnih materijala, kao ni u uzorcima kontrolne grupe.



*Slika 39. Umerena inflamatorna reakcija pulpe i prisustvo gigantskih ćelija nakon DPP Emdogain-om*

Prisustvo malobrojnih gigantskih ćelija bilo je uočeno u manjem broju uzoraka svih testiranih materijala, gde su primećeni i partikuli fagocitovanog materijala (*Slika 39*).

Analizirajući prisustvo džinovskih ćelija, nisu utvrđene značajne razlike između testiranih materijala, osim u grupi Emdogain-a gde je zabeleženo najviše čestica materijala rasutih u tkivu dalje od mesta implantacije.

## 5.4. Rezultati prisustva bakterija

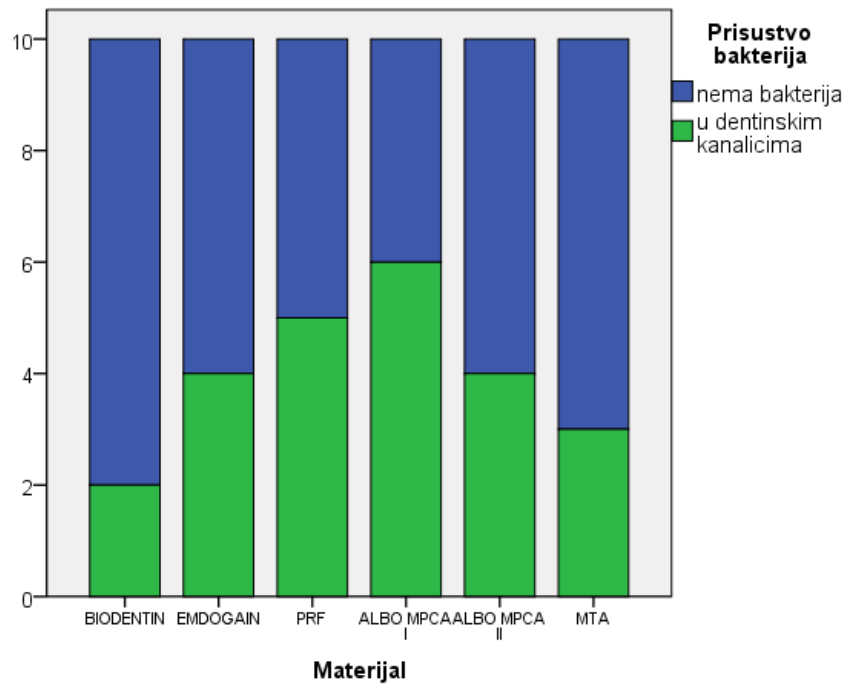
Rezultati analize prisustva bakterija nakon direktnog prekrivanja pulpe testiranim materijalima prikazani su u tabeli 7 i grafikonu 7.

Tabela 7. Prisustvo bakterija u pulpi i dentinskim kanalićima nakon direktnog prekrivanja pulpe testiranim materijalima

<i>MATERIJAL</i>		Prisustvo bakterija		<i>Ukupno</i>
		nema bakterija u pulpi	u dentinskim kanalicima, ali ih nema u pulpi	
<b>BIODENTIN</b>	N	8	2	10
	%	80.00%	20.00%	100.00%
<b>EMDOGAIN</b>	N	6	4	10
	%	60.00%	40.00%	100.00%
<b>PRF</b>	N	5	5	10
	%	50.00%	50.00%	100.00%
<b>ALBO MPCA I</b>	N	4	6	10
	%	40.00%	60.00%	100.00%
<b>ALBO MPCA II</b>	N	6	4	10
	%	60.00%	40.00%	100.00%
<b>MTA</b>	N	7	3	10
	%	70.00%	30.00%	100.00%
<b>Ukupno</b>	N	36	24	60
	%	60.00%	40.00%	100.00%

Bojenjem preparata po Grahmu, uočeno je potpuno odsustvo gram pozitivnih bakterija u pulpi svih uzoraka. U dentinskim kanalićima registrovano je prisustvo bakterija u 40% slučajeva svih testiranih materijala.

Nakon prekrivanja pulpe testiranim materijalima bakterije su bile prisutne u dentinskim kanalićima u 60% kod ALBO MPCA II, 50% kod PRF-a, 40% kod Emdogaina i ALBO MPCA I, 30% kod Biodentina i 20% kod MTA.



Grafikon 7. Grafički prikaz prisustva bakterija u pulpi i dentinskim kanalčićima nakon direktnog prekrivanja testiranim materijalima

Statistička analiza primenom Kraskal-Volisovog testa nije ukazala na statistički značajne razlike u prisustvu bakterija između testiranih materijala ( $H = 4,079$ ;  $p = 0,536$ ).

## 5.5. Rezultati histomorfometrijske analize

Obzirom na različitu strukturu novostvorenog kalcifikovanog tkiva (kompletan dentinski most, lateralni dentinski most ili u vidu ostvaca) izvršena je histomorfometrijska analiza kojom je omogućeno poređenje dobijenih rezultata. Kompjuterskim proračunavanjem dobijen je procentualni odnos novostvorenog dentina (volumenska gustina dentinskog mosta) u odnosu na ostatak pulpe u predelu preparacije na dubini od 2mm. Izračunata je takođe i ukupna površina novostvorenog dentina u odnosu na površinu pulpe u predelu preparacije na dubini od 2mm svakog uzorka i rezultati su poređeni u odnosu na ispitivane materijale. Izračunat je i procentualni odnos kao i površina krvnih sudova u predelu preparacije na dubini od 2 mm.

### 5.5.1. Rezultati analize volumenske gustine dentinskog mosta


Rezultati volumenske gustine dentinskog mosta prikazani su u tabeli 8 i grafikonu 8 i slici 40.

Tabela 8. Volumenska gustina dentinskog mosta nakon direktnog prekrivanja pulpe testiranim materijalima

MATERIJAL	Volumenska gustina mosta (%)					
	N	$\bar{x}$	SD	Med	Min	Maks
BIODENTIN	10	33.34	18.25	39.69	0	54.74
EMDOGAIN	10	34.35	14.49	35.04	5.33	51.14
PRF	10	37.21	25.46	31.76	11.63	82.74
ALBO MPCA I	10	46.32	28.89	36.11	0	91.03
ALBO MPCA II	10	38.61	20.35	39.63	0	74.76
MTA	10	34.11	15.4	29.35	13.46	68.22
Ukupno	60	37.32	20.69	36.96	0	91.03

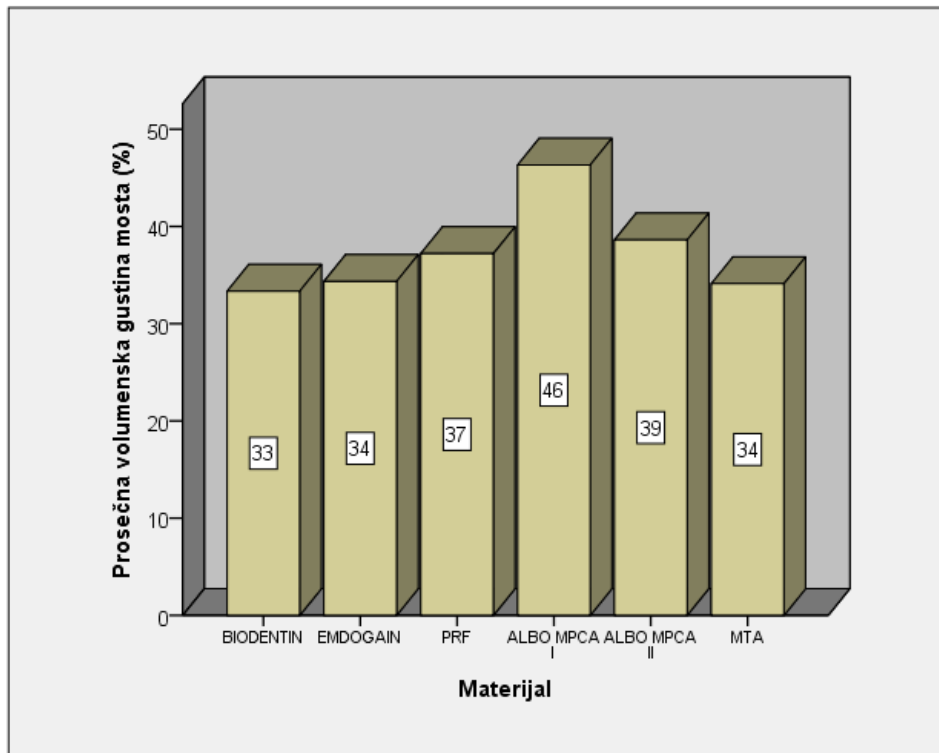
Prosečna volumenska gustina novoformiranog dentinskog mosta nakon direktnog prekrivanja pulpe testiranim materijalima iznosila je 37,32%. Procentualno najveća volumenska gustina je zabeležena kod materijala ALBO MPCA I (46,32%) (Slika 38). Nešto niže vrednosti registrovane su kod materijala ALBO MPCA II (38,61%) i PRF (37,21%), dok su najniže vrednosti volumenske gustine dentinskog mosta bile kod materijala Emdogain (34,35%), MTA (34,11%) i Biodentin (33,34%) .





Slika 40. Određivanje volumenske gustine dentinskog mosta nakon DPP materijalom ALBO MPCA I

Statistička analiza primenom Kraskal-Volisovog testa nije ukazala na statistički značajne razlike u volumenskoj gustini dentinskog mosta kod testiranih materijala ( $H = 1,330$ ;  $p = 0,932$ ).



Grafikon 8. Grafički prikaz prosečne volumenske gustine dentinskog mosta nakon direktnog prekrivanja pulpe testiranim materijalima.


### 5.5.2. Rezultati analize volumenske gustine pulpnog tkiva

U skladu sa prethodnim rezultatima volumenske gustine novostvorenog dentinskog mosta, prikazani su rezultati volumenske gustine preostalog pulpnog tkiva. Rezultati su prikazani u tabeli 9, grafikonu 9 i slici 41.

Tabela 9. Volumenska gustina pulpnog tkiva nakon direktnog prekrivanja pulpe testiranim materijalima

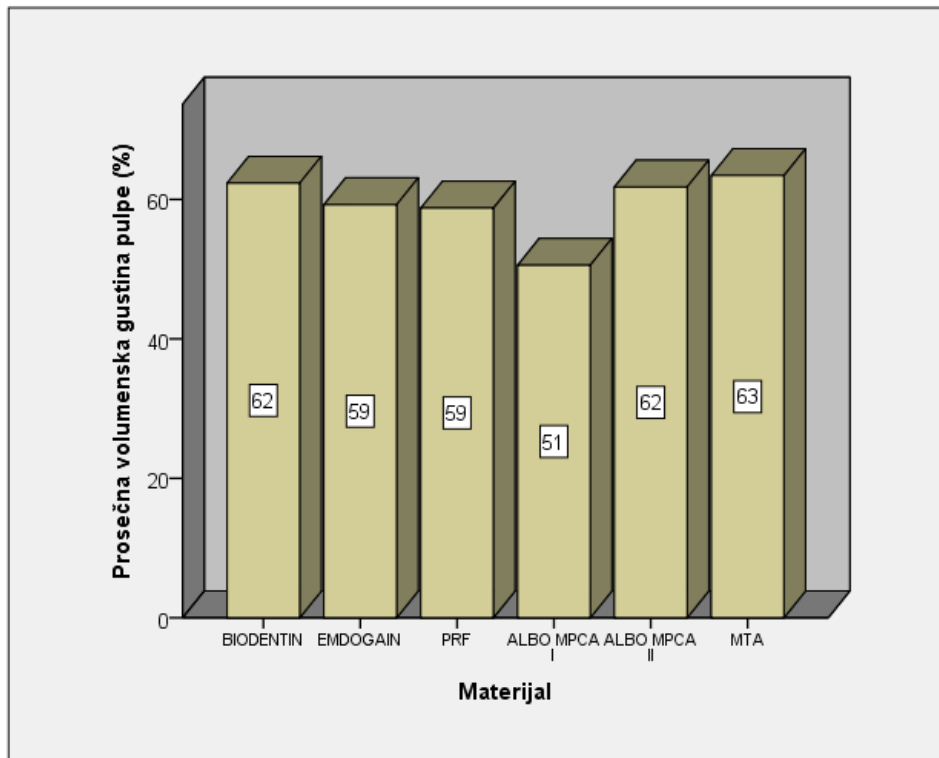
MATERIJAL	Volumenska gustina pulpe (%)					
	N	$\bar{x}$	SD	Med	Min	Maks
BIODENTIN	10	62.33	15.96	57.7	40.95	100
EMDOGAIN	10	59.25	11.53	59.16	44.96	76.59
PRF	10	58.76	24.44	65.71	17.14	82.08
ALBO MPCA I	10	50.56	27.95	54.47	6.9	100
ALBO MPCA II	10	61.78	21.83	60.36	25.24	100
MTA	10	63.43	14.31	66.71	31.78	81.83
Ukupno	60	59.35	19.8	60	6.9	100

Prosečna procentualna vrednost preostalog pulpnog tkiva na dubini od 2mm (volumenska gustina pulpnog tkiva) je iznosila 59.35% (Tabela 9). Najveća vrednost je registrovana kod materijala MTA (63,43%), nešto manje vrednosti kod Biodentina (62,33%) (Slika 41), ALBO MPCA II(61.78%) (Slika 40), Emdogain (59,25%), PRF (58,76%), a najmanji procenat preostalog pulpnog tkiva je bio kod materijala ALBO MPCA I (50,56%).



Slika 41. Određivanje volumenske gustine pulpnog tkiva nakon DPP Biodentin-om

Statistička analiza primenom Kraskal-Volisovog testa nije ukazala na statistički značajne razlike u volumenskoj gustini pulpe između testiranih materijala ( $H = 2,672$ ;  $p = 0,750$ ).



Grafikon 9. Prosečna volumenska gustina pulpe nakon direktnog prekrivanja pulpe testiranim materijalima.


### 5.5.3. Rezultati analize volumenske gustine krvnih sudova

Rezultati volumenske gustine krvnih sudova nakon direktnog prekrivanja pulpe testiranim materijalima prikazani su u tabeli 10 i grafikonu 10 i slikom 42.

Tabela 10. Volumenska gustina krvnih sudova nakon direktnog prekrivanja pulpe testiranim materijalima.

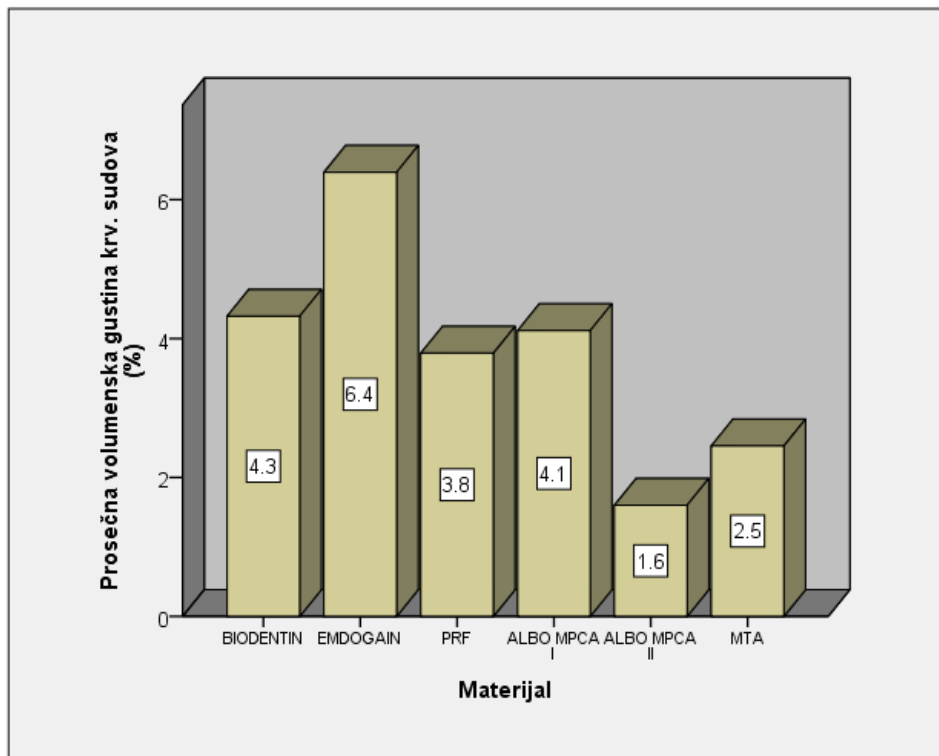
MATERIJAL	Volumenska gustina krv. sudova (%)					
	N	Mean	SD	Med	Min	Maks
BIODENTIN	10	4.322	7.783	1.88	0	25.69
EMDOGAIN	10	6.395	6.565	4.99	0	20.12
PRF	10	3.79	2.756	4.24	0	8.14
ALBO MPCA I	10	4.116	5.091	2.55	0	13.56
ALBO MPCA II	10	1.601	2.261	0	0	5.93
MTA	10	2.455	2.208	2.39	0	5.31
Ukupno	60	3.78	4.978	2.825	0	25.69

Prosečna procentualna količina novoformiranih krvnih sudova (volumenska gustina krvnih sudova) zabeležena je u 3,780% slučajeva svih testiranih materijala (Tabela 10). Najveće prosečne vrednosti volumenske gustine krvnih sudova uočene su kod Emdogaina (6.395%) (Slika 42). Nešto niže vrednosti dobijene su kod Biodentina (4.322%), ALBO MPCA I (4.116%), i PRF-a (3.790%). Najniže vrednosti registrovane su kod MTA (2.455%) i ALBO MPCA II (1.601%) .



Slika 42. Određivanje volumenske gustine krvnih sudova nakon DPP Emdogain-om

Kraskal-Volisovim testom nije dobijena statistički značajna razlika u volumenskoj gustini krvnih sudova između grupa ( $H = 6,720$ ;  $p = 0,242$ ).



Grafikon 10. Grafički prikaz volumenske gustine krvnih sudova nakon direktnog prekrivanja pulpe testiranim materijalima.

#### 5.5.4. Rezultati analize površine dentinskog mosta nakon direktnog prekrivanja pulpe testiranim materijalima

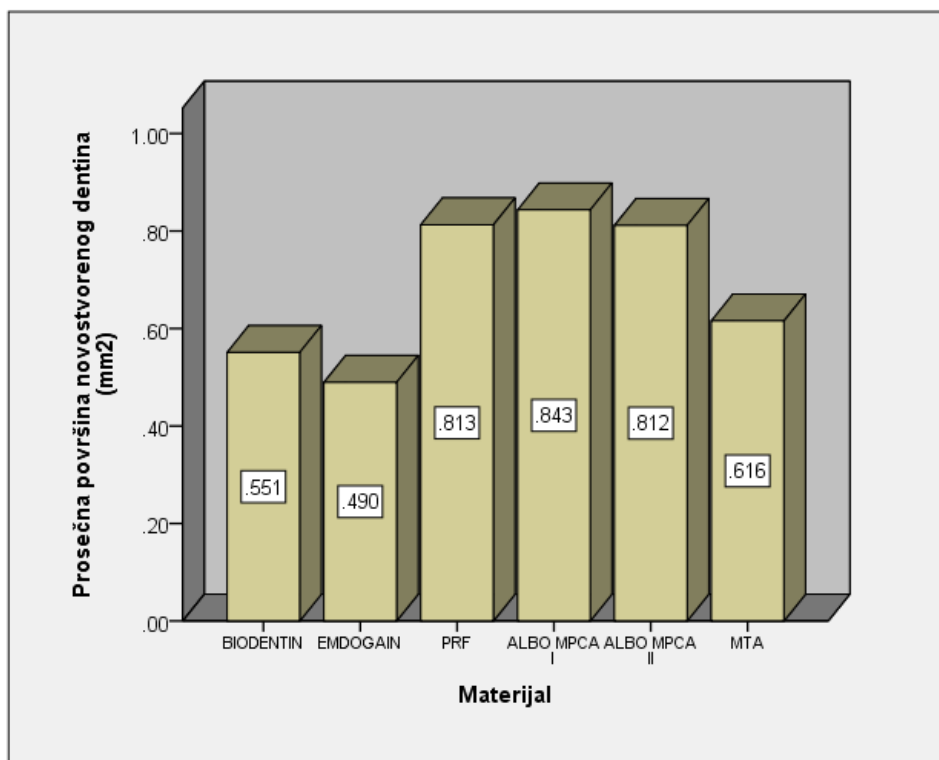
Rezultati površine dentinskog mosta nakon prekrivanja pulpe testiranim materijalim prikazani su u tabeli 11 i grafikonu 11.

Tabela 11. Površina formiranog dentinskog mosta nakon direktnog prekrivanja pulpe testiranim materijalima

MATERIJAL	Površina novoformiranog dentina (mm <sup>2</sup> )					
	N	$\bar{x}$	SD	Med	Min	Maks
BIODENTIN	10	0.551	0.39	0.52	0	1.39
EMDOGAIN	10	0.49	0.245	0.471	0.098	0.805
PRF	10	0.813	0.618	0.679	0.197	1.859
ALBO MPCA I	10	0.843	0.49	0.681	0	1.57
ALBO MPCA II	10	0.812	0.448	0.759	0	1.686
MTA	10	0.616	0.322	0.548	0.212	1.166
Ukupno	60	0.687	0.44	0.62	0	1.859

Prosečna površina dentinskog mosta formiranog nakon direktnog prekrivanja pulpe testiranim materijalima je iznosila 0,687mm<sup>2</sup>. Najveće prosečne površine dentinskog mosta uočene su nakon DPP materijalima ALBO MPCA I (0.843mm<sup>2</sup>), PRF (0.813mm<sup>2</sup>) i ALBO MPCA II (0.812mm<sup>2</sup>). Nešto niže vrednosti zabeležene su kod MTA (0.616%), Biodentina (0.551%), a najniža vrednost kod Emdogaina (0.490%).

Kraskal-Volisovim testom nije dobijena statistički značajna razlika u površini novog dentina nakon DPP između testiranih materijala ( $H = 5,220$ ;  $p = 0,390$ ).



Grafikon 11. Grfički prikaz prosečne površine novog dentina nakon DPP testiranim materijalima

Najveća prosečna količina novostvorenog kalcifikovanog tkiva registrovana je u grupama ALBO MPCA I (0,843mm<sup>2</sup>), PRF( 0,813mm<sup>2</sup>) i ALBO MPCA II(0,812mm<sup>2</sup>), pri čemu je ovo kalcifikovano tkivo u uzorcima eksperimentalnih nanomaterijala ALBO MPCA I i II imalo karakteristike pravog dentina, tubularne građe, za razliku od novostvorenog tkiva nastalog nakon prekrivanja PRF-om koje je bilo iregularne građe, nepotpuno mineralizovano sa fokusima fibrovaskularnog tkiva.

### 5.5.5. Rezultati analize površine pulpe nakon formiranja dentinskog mosta posle DPP testiranim materijalima

Rezultati su prikazani u tabeli 12 i grafikonu 12.

Tabela 12. Površina preostale pulpe nakon formiranja dentinskog mosta posle DPP testiranim materijalima.

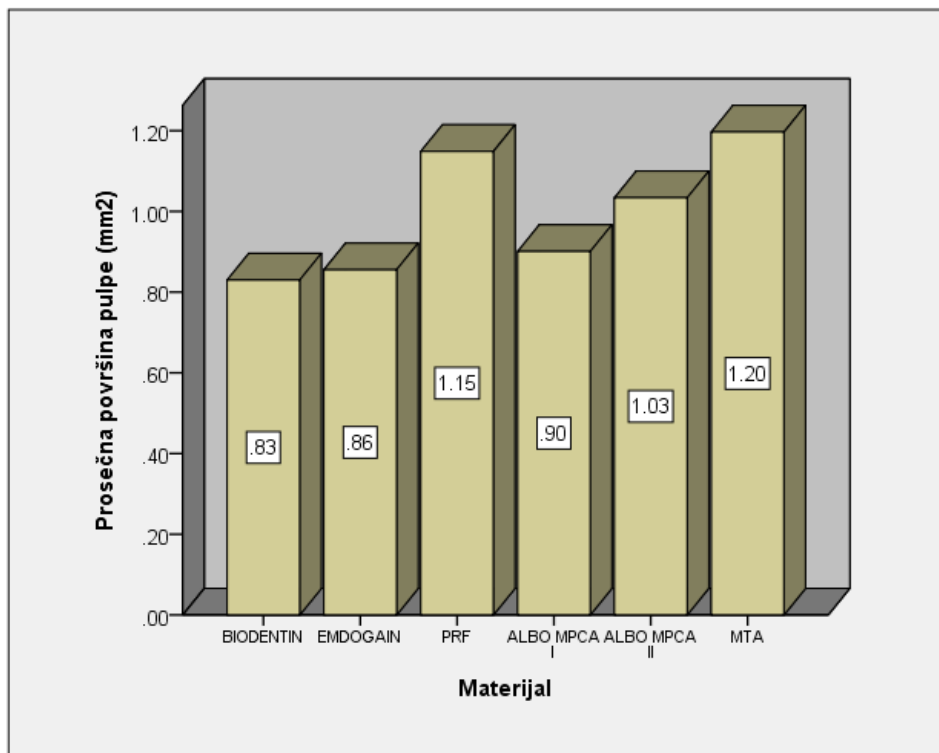
MATERIJAL	Površina pulpe (mm <sup>2</sup> )					
	N	$\bar{x}$	SD	Med	Min	Maks
BIODENTIN	10	0.83	0.336	0.887	0	1.205
EMDOGAIN	10	0.855	0.265	0.791	0.536	1.38
PRF	10	1.149	0.51	1.355	0.26	1.8
ALBO MPCA I	10	0.901	0.697	0.893	0	2.081
ALBO MPCA II	10	1.034	0.485	1.087	0	1.56
MTA	10	1.197	0.544	1.019	0.521	2.121
Ukupno	60	0.994	0.493	0.944	0	2.121

Prosečna površina preostalog pulpnog kiva nakon primene testiranih materijala je bila 0,994mm<sup>2</sup> (Tabela 12).

Najveće površine pulpnog tkiva zabeležene su kod MTA (1.197mm<sup>2</sup>), PRF-a (1.149mm<sup>2</sup>) i ALBO MPCA II (1.034mm<sup>2</sup>), nešto niže kod ALBO MPCA I (0.901mm<sup>2</sup>), a najniže vrednosti kod Emdogaina (0.855mm<sup>2</sup>) i Biodentina (0.830mm<sup>2</sup>).

Kraskal-Volisovim testom nije dobijena statistički značajna razlika u površini preostale pulpe nakon formiranja dentinskog mosta usled aplikovanja testiranih materijala ( $H = 4,993$ ;  $p = 0,417$ ).





Grafikon 12. Grafički prikaz prosečne površine pulpnog tkiva nakon formiranja dentinskog mosta usled aplikovanja testiranih materijala

### 5.5.6. Rezultati analize površine novostvorenih krvnih sudova nakon direktnog prekrivanja pulpe testiranim materijalima

Rezultati površine krvnih sudova nakon direktnog prekrivanja pulpe testiranim materijalima prikazani su u tabeli 13 i grafikonu 13.

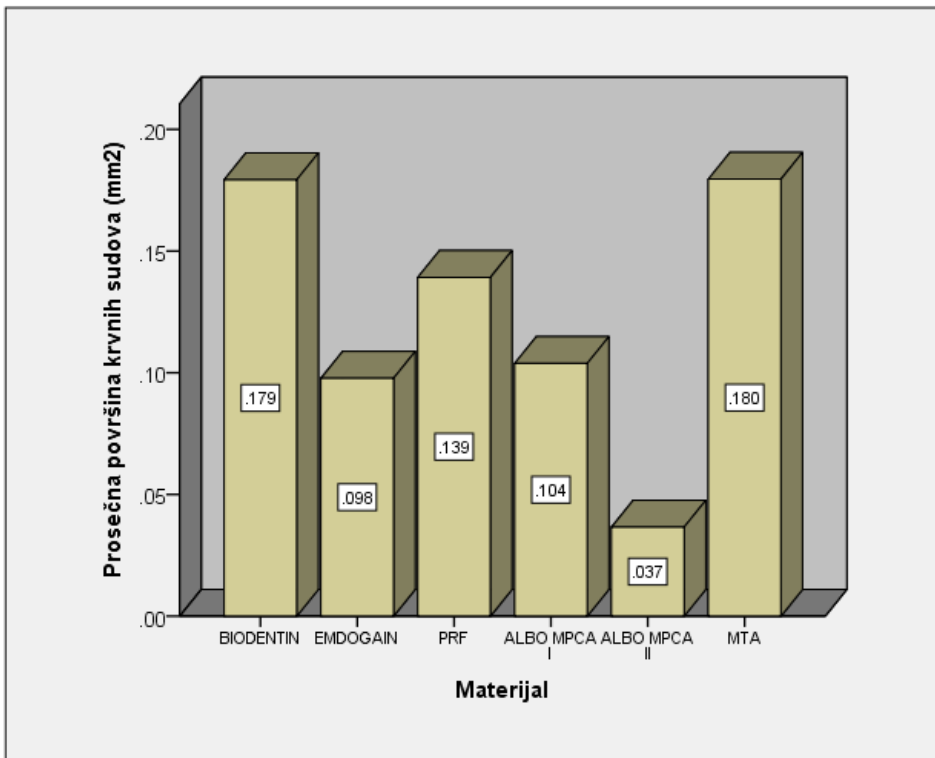
Tabela 13. Površina novostvorenih krvnih sudova nakon direktnog prekrivanja pulpe testiranim materijalima

<i>MATERIJAL</i>	Površina krvnih sudova (mm <sup>2</sup> )					
	N	$\bar{x}$	SD	Med	Min	Maks
<b>BIODENTIN</b>	10	0.179	0.35	0.027	0	1.109
<b>EMDOGAIN</b>	10	0.098	0.127	0.051	0	0.373
<b>PRF</b>	10	0.139	0.188	0.11	0	0.65
<b>ALBO MPCA I</b>	10	0.104	0.145	0.06	0	0.482
<b>ALBO MPCA II</b>	10	0.037	0.054	0	0	0.13
<b>MTA</b>	10	0.18	0.281	0.021	0	0.71
<b>Ukupno</b>	60	0.122	0.21	0.048	0	1.109

Prosečna površina novostvorenih krvnih sudova nakon DPP testiranim materijalima iznosila je 0.122mm<sup>2</sup>.

Najveća prosečna površina krvnih sudova zabeležena je kod materijala MTA (0.180mm<sup>2</sup>) i Biodentin (0.179mm<sup>2</sup>), dok su niže vrednosti uočene kod ostalih testiranih materijala: PRF (0.139mm<sup>2</sup>), ALBO MPCA I (0.104mm<sup>2</sup>), Emdogain (0.098mm<sup>2</sup>). Najniža vrednost prosečne površine krvnih sudova zabeležena je kod materijala ALBO MPCA II (0.037mm<sup>2</sup>).

Kraskal-Volisovim testom nije dobijena statistički značajna razlika u površini krvnih sudova nakon DPP testiranim materijalima ( $H = 1,330$ ;  $p = 0,932$ ).



Grafikon 13. Grafički prikaz prosečne površine krvnih sudova nakon direktnog prekrivanja pulpe testiranim materijalima.

## 6. DISKUSIJA

Ispitivanja na animalnim modelima predstavljaju obavezan postupak u proceni biokompatibilnosti materijala, pre njihove kliničke primene. Kao animalni modeli u endodontskim istraživanjima korišćene su različite vrste životinja: glodari (pacovi i kunići) [49,229], psi [13,56,66,216,233], majmuni [57,155], mačke [98] i svinje [9,158 159,163,200].

Zubi glodara (kunića) se smatraju neprikladnim modelom za praćenje efekata materijala nakon DPP zbog njihove specifičnosti koja se ogleda u konstantnom rastu i trošenju zuba, pogotovo frontalnih (2-2.4 mm , nedeljno) [237].

Takođe su korišćeni i zubi pasa iako to nije u skadu sa etičkim, i principima dobre istraživačke prakse. Osim toga, u cilju standardizacije animalnog modela i prevazilaženja neujednačenosti prilikom eksperimenata na psima lualicama, kao i zbog eventualno zatečenih bolesti, za eksperimente se preporučuje posebno uzgajana Beagle rasa, što takođe ograničava njihovu raspoloživost.

Iako se zbog sličnosti sa ljudima, majmuni smatraju idealnim modelom za dentalna i medicinska istraživanja, visoka cena eksperimenata, ograničena raspoloživost, kao i teškoće u čuvanju i održavanju, doprinela su da se ove životinje retko koriste u istraživanjima dentalnih materijala [223]. Brannstrom (1981) ipak ističe da postoje razlike u pulpnoj reakciji između ljudi i majmuna, jer je produkcija reparativnog dentina različita odnosno neuporediva [23]. Byers i saradnici su, ispitujući inervaciju dentina na zubima majmuna, ustanovili da je njihov reparatorni dentin slabo inervisan, različite tubularne strukture i često bez odontoblastnih nastavaka (Byers i sar. 1983) [26].

U ovom istraživanju kao eksperimentalni model su korišćene vijetnamske svinje. Kao biološki model, postoji nekoliko sličnosti između svinja i ljudi: struktura unutrašnjih organa, obrazac ishrane, želudačni enzimi, endokrini sistem i slične dentalne karakteristike [181]. Kao i ljudi, svinje su omnivori, imaju sličan mastikatorni sistem prilagođen različitim vrstama hrane. Model eksperimentalne životinje svinje je često korišćen u medicinskim istraživanjima, a posebno u stomatologiji. Međutim, za ispitivanje dentalnih materijala i njihove biokompatibilnosti u direktnom prekrivanju pulpe korišćen je model isključivo vijetnamske (minijaturne) svinje [9].

Zbog izrazite reaktivnosti pulpnog tkiva, ubrzanih bioloških odgovora, dostupnosti eksperimentalnih životinja, a posebno zbog sličnosti ovih zuba sa humanim, eksperiment je realizovan na eksperimentalnim životinjama, vijetnamskim svinjama (*Sus scrofa verus*).

Izabran je eksperimentalni period od 30 dana kao idealan period iz pregleda dostupne literature [158,159,200] Ovaj eksperimentalni period je odabran pod pretpostavkom da će intenzivni fiziološki metabolički procesi karakteristični za denticiju vijetnamskih svinja rezultirati odgovarajućim reparatornim procesima tkiva.

Jean i sar. (1993) [117] nisu uočili razlike u procesima zarastanja posle direktnog prekrivanja pulpe kalcijum hidroksidom između eksperimenata na svinjama, glodarima i psima u periodu od tri nedelje do 4 meseca. Primećeno je da migriranje materijala za direktno prekrivanje u pulpu deluje kao strano telo i izaziva zapaljensku reakciju [163]. Smatra se da je zapaljenska reakcija kod svinja identična onoj kod ljudi, pri čemu se biološki odgovori kod svinja odvijaju znatno brže [200].

DPP je terapijski postupak za očuvanje vitaliteta zuba gde se na otvoreno pulpno tkivo aplikuju materijali sa ciljem podsticanja formiranja reparativnog dentina (Zhang i sar. 2013) [248]. Budući da materijal za direktno prekrivanje dolazi direktno u kontakt sa pulpnim tkivom, on igra ključnu ulogu tokom ovog tretmana.

Idealan materijal za direktno prekrivanje treba da ima sledeće karakteristike: da ne stimuliše pulpu ali da stimuliše formiranje reparativnog dentina, da je propustljiv i da sprečava prodor bakterija u dentalnu pulpu (Tziafas i sar. 2000) [234].

Najčešće korišćeno sredstvo za direktno prekrivanje pulpe je kalcijum hidroksid, koji može da stvori dentinski most preko površine rane. Međutim, ovako formiran dentinski most ima nedostatke kao što je prisustvo tunela u mostu, slaba adhezija, degradacija posle nagrizanja kiselinama (Zhang i sar. 2013) [248], odnosno izraženija zapaljenska reakcija u pulpi posle njegove aplikacije (Zarrabi i sar. 2010) [247], i pojava nekroze i distrofičnih kalcifikacija (Briso i sar. 2006 [24], Ando i sar. 2009 [8]). Nepredvidivost ishoda terapije je takođe česta, jer samo u trećini slučajeva dolazi do uspešnog ishoda sa stvaranjem dentinskog mosta (Roberts i sar. 2008 [186], Orhan i sar. 2012 [167]). Po mišljenju nekih autora ovakvi zubi mogu ostati vitalni u proseku samo 12 godina nakon terapije direktnog prekrivanja kalcijum hidroksidom, što se smatra nezadovoljavajućim ishodom terapije (Haskell i sar. 1978. [99], Zarrabi i sar. 2010 [247]).

U eri regenerativne endodoncije se očekuje uvođenje novih postupaka i materijala u cilju biološke terapije i revitalizacije zuba. U terapiju se uvode biomaterijali kao što su kalcijum fosfati, kalcijum silikati, odnosno bioaktivni staklo-keramički cementi. Ovi bioaktivni dentalni materijali su neophodni za bolji i efikasniji regenerativni endodontski tretman (Guven i sar. 2013) [91].

Već dugi niz godina na tržištu postoji mineral trioksid agregat (MTA) koji je pokazao bolje terapijske ishode kod direktnog prekrivanja pulpe u odnosu na kalcijum hidroksid. Zbog svoje biokompatibilnosti, manje izraženog zapaljenskog odgovora, ali i zbog debljeg i strukturno sličnijeg dentinskog mosta u odnosu na tradicionalni kalcijum hidroksid, MTA je postao zlatni standard u ovoj terapijskoj proceduri (Menezes i sar. 2004 [148], Faraco Junior & Holland 2004 [66], Briso i sar. 2006 [24], Min i sar. 2008 [150], Zarrabi i sar. 2010 [247], Orhan i sar. 2012 [167], Zhang i sar. 2013 [248]).

MTA je kalcijum silikatni hidraulični cement koji se danas koristi za različite endodontske indikacije (Parirokh i Torabinejad 2010 [175]). Bioaktivnost je najveća prednost MTA i odlikuje se sposobnošću materijala da spontano stvara apatitni sloj na svojoj površini, kad se nađe u kontaktu sa fiziološkim fluidima koji sadrže fosfate (Gandolfi i sar. 2010) [78]. Apatitna formacija nastaje preko interakcije  $\text{Ca}^{2+}$  jona oslobođenih iz MTA sa fosfatima iz tkivnih fluida i smatra se ključem biokompatibilnosti ovog materijala ali i drugih neorganskih biomaterijala (Han i Okiji 2013) [94].

Iz tih razloga je i u ovoj studiji korišćen MTA kao pozivna kontrola za direktno prekrivanje pulpe. Ipak, neke njegove osobine kao što su dugo vreme vezivanja (3 do 4 sata), gruba, peskasta granulacija cementa i teška manipulacija i aplikacija, naveli su istraživače na potragu za novim materijalima sa unapređenim svojstvima vezanim za kraće vreme vezivanja i lakše rukovanje.

Materijali testirani u ovoj studiji bili su nosintetisani nanomaterijali na bazi trikalcijum i dikalcijum silikata (ALBO MPCA I i ALBO MPCA II), Biodentin, Emdogain i PRF. Formiranje, kvalitet i debljina kalcifikovanog mosta, prisustvo zapaljenskih ćelija i očuvanost pulpnog tkiva su važni pokazatelji tkivnog odgovora u terapiji direktnog prekrivanja (Parirokh & Torabinejad 2010 [174], Shahravan i sar. 2011. [197]). Ti parametri (prema Accorinte i sar. 2008) [1] su uzeti kao relevantni i korišćeni su za histološku ocenu uspešnosti terapije sa testiranim materijalima u ovoj studiji.

Formiranje dentinskog mosta na spoju pulpe i materijala za direktno prekrivanje je tema za diskusiju, jer dentinski most ne mora nužno da predstavlja znak očuvanosti (zdravlja) pulpe. On može biti protumačen i kao znak izlečenja ili kao reakcija na iritaciju, ali i interpretiran kao znak biokompatibilnosti i bioaktivnosti materijala (Asgary i sar. 2008. [10], Zarrabi i sar. 2010 [247]).

## 6.1. Diskusija rezultata novostvorenog dentinskog mosta

Novostvoreno kalcifikovano tkivo je uočeno u 95% uzoraka testiranih materijala, čime je potvrđeno da materijali pored biokompatibilnosti poseduju i bioinduktivan potencijal. Indukcija mineralizovanog tkiva nakon aplikacije MTA uočena u ovom istraživanju u skladu je sa rezultatima drugih autora koji su uočili stvaranje mineralizovanog tkiva posle direktnog prekrivanja pulpe MTA-om [1,129,197,229,247].

Testirani materijali ALBO MPCA I, ALBO MPCA II, Biodentin, Emdogain i PRF u ovom istraživanju pripadaju grupi bioaktivnih materijala, koje odlikuje oslobađanje biološki aktivnih jona koji indukuju procese reparativne dentinogeneze.

U sintezi eksperimentalnih materijala ALBO MPCA I i ALBO MPCA II ispitivanih u ovom istraživanju korišćena je sol-gel metoda. Prema podacima iz literature, materijali dobijeni sol-gel metodom su bioaktivniji u odnosu na materijale istog sastava koji su dobijeni drugim metodama [138]. Hidratacijom kalcijum silikatnih materijala oslobađa se kalcijum hidroksid koji disosuje na kalcijumove i hidroksilne jone [31]. Kontinuirano oslobađanje kalcijumovih jona iz materijala smatra se ključnim za indukciju formiranja čvrstog tkiva [77]. Kontinuirano rastvaranje materijala stvara lokalnu mikrosredinu sa visokom koncentracijom kalcijuma koja je najveća na mestu aplikacije materijala i postepeno opada sa formiranjem gradijenta. Ovakav gradijent jona kalcijuma može aktivirati stem ćelije, osteoblaste i fibroblaste i uslovinjiti njihovu migraciju. Osim što ima ulogu u ćelijskoj hemotaksi, kalcijum je moćan regulator ćelijske proliferacije, diferencijacije i mineralizacije [190].

Struktura novih kalcijum silikatnih sistema (ALBO MPCA I i ALBO MPCA II) uređena je na tri hijerarhijska nivoa: aglomerati - veličine nekoliko mikrometara, čestice - sa dimenzijama između 117 i 477 nm i kristaliti (veličine oko 19.9 nm) koji pokazuju značajnu aktivnost sistema. Dimenzije aglomerata nisu uporedive sa kanalima unutar ćelijskih membrana, dok njihovi nanoelementi (nano-kristaliti) obezbeđuju evidentnu aktivnost, važnu za brzo vezivanje ovih mešavina pri primeni u endodontskoj terapiji. To potvrđuju i nalazi Saghiri-a koji smatra da manja veličina čestica i povećanje površinske zone igraju važnu ulogu u fizičkim i hemijskim svojstvima cementa, pre svega zbog bolje i brže hidratacije čestica, ali i manje poroznosti. Veća poroznost može ubrzati prodor kiseline u površinsku strukturu i smanjiti mikrotvrdoću površine materijala, odnosno stvaranje pukotina (Saghiri i sar. 2012) [189].

Ovakva struktura, mehanizam dejstva i nova tehnologija sintetisanja testiranih materijala ALBO MPCA I i ALBO MPCA II bi mogli objasniti nešto bolje rezultate ovih

materijala u eksperimentalnoj studiji u odnosu na MTA. Naime, kompletan dentinski most u ovom istraživanju uočen je u skoro istom broju uzoraka kontrolne grupe kao i u uzorcima gde je pulpa prekrivana materijalima ALBO MPCA I i ALBO MPCA II. Prosečna debljina novostvorenog dentinskog mostića je bila veća kod novosintetisanih eksperimentalnih materijala ALBO MPCA I i ALBO MPCA II (296 $\mu$ m i 336 $\mu$ m) u odnosu na kontrolni materijal (262 $\mu$ m). Nešto deblji dentinski mostić kod ALBO MPCA II grupe može se objasniti jedinom razlikom u sastavu između ova dva novosintetisana testirana materijala. Tačnije, testirani materijal ALBO MPCA I sadrži bizmut oksid kao rendgen kontrastno sredstvo, a ALBO MPCA II barijum sulfat.

Efekti bizmut oksida na ljudske ćelije su kontraverzni. Dok pojedni istraživači negiraju uticaj ovog elementa na biokompatibilnost cementa [226], drugi ističu da on izaziva citotoksičnost ćelija pulpe (Gandolfi i sar. 2010) [78]. MTA sadrži bizmut oksid kao rendgen kontrastno sredstvo i on aktivno učestvuje u procesima hidratacije MTA, jer je inkorporiran unutar hidriranih kalcijum silikatnih struktura i tako modifikuje reakciju hidratacije MTA (Camilleri 2010) [32].

Barijum sulfat koji je dodat testiranom novosintetisanom materijalu ALBO MPCA II je bezbedniji za kliničku upotrebu jer je inertan. Ovo je potvrdio i Camilleri u svojim istraživanjima i zaključio da se alternativna rendgen kontrastna sredstva (barijum sulfat, zlato i srebro/kalaj) ponašaju inertno i ne modifikuju hidratacione karakteristike kalcijum silikatnih cemenata (Camilleri 2010) [32].

Pojava dentinskih ostrvaca je uočena i u grupi novosintetisanih materijala ALBO MPCA I i ALBO MPCA II u oko 30-40% uzoraka što se može objasniti hemizmom kalcijumovih jona koje otpuštaju ovi materijali u kontaktu sa telesnim tečnostima. Da Silva i sar. 2011 [49] i Gomes-Filho i sar. 2012 [85] smatraju da kalcijum silikatni cementi otpuštaju kalcijumove jone koji učestvuju u aktivaciji kalcijum zavisne adenozin-tri-fosfataze i dalje reagujući dovode do stvaranja kalcijum karbonatnih kristala koji čine nukleus kalcifikacije oko kojih dolazi do formiranja dentinskih ostrvaca. Iz bogate ekstracelularne mreže fibronektin se taloži na površini kristala kalcita i to predstavlja inicijalni korak u formiranju tvrdog tkiva. Procesi diferencijacije ćelija dentalne pulpe su još kontrolisani i podržani različitim faktorima rasta, signalnim molekulima i transkriptivnim faktorima (Qi i sar. 2013) [182].

U sastavu ALBO MPCA I i ALBO MPCA II nalaze se i joni Si koji, osim što imaju ulogu u bioaktivnosti materijala [110], indukuju procese mineralizacije tkiva. Potvrđeno je da Si joni stimulišu proliferaciju i diferencijaciju ćelija nalik osteoblastima. Visoke



koncentracije jona Si (>30ppm) mogu inhibirati razvoj osteoklasta i procese resorpcije, ali i povećati nivo ALP učestvujući u mineralizaciji novostvorenog kalcifikovanog tkiva [179]. Potvrđeno je da materijali koji oslobađaju kalcijum indukuju proliferaciju periodontalnih fibroblasta [22], rast i diferencijaciju ćelija zubne pulpe [218], osteoblasta i ćelija nalik osteoblastima [76], kao i cementoblasta [92]. Takođe je utvrđeno da kalcijum stimuliše sintezu fibronektina [190], ekspresiju dentin sijaloproteina, osteonektina, koštanog sijaloproteina i osteopontina [91,111,134,149,150]. Pomenuti proteini predstavljaju biohemijske markere mineralizacije, čija ekspresija ukazuje na diferencijaciju indukovanih ćelija u fenotipski različite ćelije.

Procesi mineralizacije tkiva se takođe povezuju i sa oslobađanjem hidroksilnih jona iz materijala i posleđično alkalnim pH vrednostima. Porast vrednosti pH rezultira porastom nivoa alkalne fosfataze (ALP), ekspresijom koštanih proteina (BMP-2) i stvaranjem kalcifikovanih nodusa. Aktivnost ALP obezbeđuje neorganske fosfate, te ima značajnu ulogu u formiranju čvrstog tkiva. Porast vrednosti pH u fiziološkim granicama, povećava mineralizacionu sposobnost humanih pulpnih ćelija [190]. Hidroksilni joni takođe, neutrališu medijatore inflamacije, aktivnost osteoklasta i deluju antimikrobno [190].

Asgary ističe da novi endodontski cementi sa sličnom strukturom kao MTA, ali sa unapređenim fizičko-hemijskim svojstvima (zahvaljujući nanotehnologiji), pokazuju bolji pulpni odgovor (slabiju zapaljensku reakciju) i deblji dentinski most nego MTA. Nalaz Asgary i sar. je u skladu sa ovom eksperimentalnom studijom, jer je prosečna debljina kompletnog dentinskog mosta kod novosintetisanih nanostrukturnih materijala ALBO MPCA I i ALBO MPCA II bila veća nego kod MTA. Umerena zapaljenska reakcija je bila prisutna u većem broju uzoraka nakon prekrivanja pulpe MTA-om u odnosu na ALBO MPCA I i ALBO MPCA II. Takođe, sloj ćelija sličnih odontoblastima se češće uočava kod uzoraka sa ovim eksperimentalnim cementima, nego posle primene MTA, što je u saglasnosti sa studijom Asgary i sar. Objašnjenje za to on nalazi u činjenici da u sastav novih cementa ulaze različita kalcijumova jedinjenja koja su bogat izvor Ca i P jona, neophodnih u procesima stvaranja hidroksiapatita (Asgary i sar. 2008) [10].

Novostvoreno kalcifikovano tkivo, uočeno u ovom istraživanju, razlikovalo se po debljini i kontinuitetu u zavisnosti od vrste implantiranog materijala. Aplikacija novosintetisanih testiranih materijala ALBO MPCA I i ALBO MPCA II rezultirala je formiranjem kalcifikovanog tkiva (dentinskog mostića) u debljem sloju u odnosu na MTA. Takođe, za razliku od MTA, kod materijala ALBO MPCA I i ALBO MPCA II

novoformirano čvrsto tkivo je bilo kontinuirano bez fokusa vaskularizovane fibroblastne proliferacije.

Ostali testirani materijali takođe su indukovali stvaranje kontinuiranog dentinskog mostića koji je bio nešto tanji nego u kontrolnoj grupi. Prosečna debljina dentinskog mostića kod uzoraka gde je DPP urađeno Biodentin-om iznosila je 206 $\mu$ m, u grupi PRF-a 158 $\mu$ m, u grupi Emdogaina 143 $\mu$ m, dok je prosečna debljina dentinskog mostića u kontrolnoj grupi iznosila 262 $\mu$ m. Za razliku od kontrolne grupe gde nije registrovan ni jedan uzorak sa lateralnim dentinskim mostićem (novostvoreni dentin koji se prostire duž bočnih zidova originalnog dentina i dovodi do sužavanja cavuma dentis), ovakav vid dentina zabeležen je u oko 30% slučajeva u grupi gde je DPP urađeno Biodentin-om i Emdogain-om i u 10% slučajeva kod materijala ALBO MPCA I i ALBO MPCA II.

Amelogenin je gleđni protein poreklom iz ameloblasta i predstavlja glavnu hemijsku komponentu Emdogaina. Iako Emdogain pospešuje cementogenezu i dovodi do kompletne regeneracije periodontalnog ligamenta, cementa i alveolarne kosti kod pacijenata sa uznapredovalom paradontopatijom, mogućnost ovog materijala da pospešuje regenerativne procese u mezenhimalnim tkivima još uvek nije dokazana [93]. Gleđni proteini učestvuju u odontogenezi, tj. u recipročnoj ektodermalno-mezezenhimalnoj signalizaciji koja kontroliše ovaj proces [93]. Oni takođe povećavaju nivo mineralizacionih markera u odontoblastima (sijaloproteina i osteopontina) i predstavljaju glavne nekolagene proteine kosti i dentina [242].

Smatra se da amelogenin i amelin imaju ključnu ulogu u stimulaciji ćelijske signalizacije i formiranju i mineralizaciji dentinskog matriksa. Emdogen sadrži i faktore rasta (TGF $\beta$ 1 i koštani morfogenetski protein) koji aktivno učestvuju u ćelijskoj signalizaciji i stimulisanju formiranja tkivnog matriksa i njegove mineralizacije [124]. U studiji Nakamura i sar. iz 2001. upoređivan je efekat Emdogaina i kalcijum hidroksida u direktnom prekrivanju pulpe zuba kod 11 vijetnamskih svinja [158]. Oni su zaključili da je već nakon dve nedelje, kod polovine uzoraka gde je postavljen Emdogain došlo do stvaranja tkiva nalik osteodentinu, a da je nakon 8 nedelja u većini uzoraka došlo do kompletnog zatvaranja perforacije [158].

U ovom istraživanju, nakon DPP Emdogainom kompletan dentinski most bio je formiran u 20% uzoraka nakon 4 nedelje. U studiji Nakamura i sar. u uzorcima gde je prekrivanje pulpe izvršeno Emdogainom, autori su zaključili da je dentinski most u većini slučajeva bio lateralno pozicioniran i da je došlo do sužavanja korenskog pulpnog prostora, što je u saglasnosti sa našim rezultatima [158]. Lateralni dentinski most nakon DPP

Emdogainom u ovom istraživanju bio je formiran u 80% uzoraka. U 30% uzoraka bio je prisutan samo lateralni dentinski most, dok su u 50% uzoraka, pored ovakvog vida novostvorenog dentina bila su prisutna i dentinska ostrvca. Pojava lateralnog dentinskog mosta može se objasniti mehanizmom nastajanja tercijarnog dentina. Naime, kalcijum hidroksid stimuliše diferencijaciju odontoblasta iz pluripotentnih ćelija centralnog dela pulpe pri čemu nastaje dentinski mostić koji zatvara perforaciju, dok Emdogain stimuliše već postojeće odontoblaste na periferiji dentina da luče matriks i tako formiraju lateralni tercijarni dentin [158]. Olsson i sar su 2005. ustanovili formiranje isključivo lateralnog dentina kod humanih premolara gde je na pulpu aplikovan Emdogain [165]. Autori zaključuju da Emdogain u formi gela nije pogodan materijal za DPP jer dozvoljava proliferaciju pulpnog tkiva i time onemogućava zatvaranje pulpne rane i sledstveno zarastanje [165]. Ovo potvrđuju Fransson i sar 2011. u kliničkoj studiji u kojoj su poredili efekte Emdogaina i kalcijum hidroksida za DPP premolara. Dokazujući prisustvo dentin sijaloproteina i kolagena tipa I, koji predstavljaju dominantne strukturne proteine mineralizovanog tkiva, oni zaključuju da oba materijala imaju sposobnost stvaranja reparatornog dentina [69]. Ipak, autori naglašavaju da Emdogen, dovodeći do formiranja lateralnog dentinskog mostića i dentina u vidu ostrvaca ne predstavlja dobru barijeru eksponiranoj pulpi. Ovo pre svega zbog forme gela koja nije u mogućnosti da stvori dobru potporu i zaštitu pulpnog tkiva. Samo utiskivanje gela u pulpu stimuliše njenu proliferaciju pulpe i ometa stvaranje kompletnog dentinskog mostića [69]. Ovo potvrđuje i studija Kiatwateeratana i sar. iz 2009. u kojoj i posle šest meseci nakon aplikovanja Emdogaina na pulpu humanih zuba nije došlo do kompletnog zatvaranja perforacije [126]. U radiografskim pokazateljima (stvaranje i debljina dentinskog mosta) nije bilo statistički značajne razlike između Emdogaina i kalcijum hidroksida, dok histološki rezultati nakon 6 meseci pokazuju povoljniji efekat kalcijum hidroksida u smislu manje inflamacije i veće debljine dentinskog mostića [126].

Garrocho- Rangel i sar. ipak smatraju da kod malih perforacija (<1mm) nema statistički značajne razlike u zarastanju i zatvaranju perforacije dentinskim mostićem između Emdogaina i kalcijum hidroksida [81]. Oni predpostavljaju da male perforacije sprečavaju prodiranje dentinskih opiljaka i sledstvenu kontaminaciju pulpnog tkiva.

U ovoj studiji novostvoreno kalcifikovano tkivo u vidu dentinskih ostrvaca zabeleženo je kod polovine uzoraka nakon DPP Emdogainom i PRF-om. Slični rezultati između ova dva eksperimentalna materijala mogu se objasniti prisustvom i aktivacijom faktora rasta.

Emdogen sadrži TGFβ1 i koštani morfogenetski protein koji aktivno učestvuju u ćelijskoj signalizaciji i stimulanju formiranja tkivnog matriksa i njegove mineralizacije [124]. Ovi faktori rasta predstavljaju i medijatore u procesima tkivne homeostaze, inflamacije, zarastanja i neoangiogeneze. Lyngstadaas i saradnici su utvrdili da Emdogain aktivira signalni ciklični adenozin mono fosfat (AMP) iz mezenhimalnih ćelija i dovodi do sekrecije autokrinih faktora rasta i povećanja proliferacije i maturacije ekstraćelijskog matriksa sekretornih ćelija [143]. Slično tvrde i Olsson i sar. koji su imunohistohemijom dokazali da Emdogain dovodi do aktivacije cikličnog AMP-a koji kao signalni molekul dovodi do autokrine sekrecije faktora rasta (TGFβ, IL6 I PDGF) poznatih medijatora u procesima zarastanja, inflamacije, tkivne homeostaze i neoangiogeneze [165].

Ustanovljeno je da amelogenin, kao glavna komponenta Emdogaina, dovodi do povećanja koncentracije faktora rasta poreklom iz trombocita (PDGF) koji inhibira proliferaciju epitela i doprinosi regeneraciji dubljih parodontalnih tkiva. Amelogenin takođe stimuliše proliferaciju i rast fibroblasta poreklom iz periodoncijuma [167].

PRP i PRF su derivati krvne plazme koji se dobijaju posebnim tehnološkim postupkom, a koji u sebi sadrže mnogostruko (i do 400%) veću koncentraciju trombocita nego u normalnoj plazmi. PRP je frakcija krvne plazme koja za aplikovanje u ranu zahteva primenu nosača, dok PRF sam po sebi predstavlja autogenu biomembranu [100].

PRF membrana se sastoji iz trombocita koji svojim alfa granulama sadrže mnoštvo faktora rasta: trombocitni faktor rasta (PDGF), transformišući faktor rasta beta (TGFβ), faktor rasta sličan insulinu (IGF), epidermalni faktor rasta (EGF), koštani matriksni proteini (BMP) i druge. Ovi faktori rasta čine sastavni deo fibrina bogatog trombocitima (engl. platelet-rich fibrin – PRF) i oslobađaju se pri aktiviranju trombocita inicirajući zarastanje. To su medijatori koji direktno ili indirektno regulišu rast ćelija i tkiva. PDGF (trombocitni faktor rasta) se često naziva i prirodnim agensom za zarastanje rana, koji značajno povećava proliferaciju i migraciju ćelija vezivnog tkiva. PDGF takođe stimuliše reprodukciju i hemotaksu ćelija vezivnog tkiva, ali i povećava deponovanje matriksa i stimuliše angiogenezu [214].

Rezultati Tziafas-a i saradnika su pokazali da primena pojedinih faktora rasta, posebno TGFβ stimuliše diferencijaciju odontoblasta i dovodi do oslobađanja endogenih faktora rasta sadržanih u organskom matriksu dentina, što dodatno stimuliše dentinogenezu [235].

Rezultati Danilović i saradnika, koji su aplikovali plazmu bogatu trombocitima na amputiranu pulpu majmuna, su pokazali da se u zonama najdebljeg novostvorenog

dentinskog mostića uočava najveći broj ćelija sličnih odontoblastima, ali i veća pravilnost u organizaciji dubljih slojeva pulpe, odnosno veći broj ćelija u subodontoblastnom sloju (posebno fibroblasta) [57].

Rezultati ove studije su delimično u saglasnosti sa studijom Danilović i saradnika, jer pokazuju najveću pravilnost u organizaciji dubljih slojeva pulpe u zonama najdebljeg dentinskog mostića, ali i najveće odstupanje od ovakve tvrdnje kada je reč o DPP PRF-om u odnosu na druge testirane materijale kod vijetnamskih svinja. U ovom istraživanju, nakon DPP PRF-om dokazano je formiranje kalcifikovanog tkiva u pulpi svih uzoraka, ali je debljina dentinskog mosta bila najmanja, a najveća morfološka reorganizacija pulpnog tkiva bila je zastupljena baš kod ovog materijala.

U studiji Orhana i saradnika na 24 pacova i 144 zuba ispitivan je efekat kalcijum hidroksida, MTA, Emdogena i fibrina bogatog trombocitima na regeneraciju pulpe nakon direktnog prekrivanja. Posmatran je broj novostvorenih ćelija sličnih odontoblastima i debljina dentinskog mostića. Rezultati su pokazali statistički značajno manji broj odontoblastima sličnih ćelija u grupi zuba gde je pulpa prekrivana Emdogenom i nakon 7 i nakon 28 dana. Takođe je u ovoj grupi uočena pojava ćelijskih inkluzija u tercijarnom dentinu. Najtanji dentinski mostić uočen je u grupama sa PRF-om i Emdogain-om, što je apsolutno u saglasnosti sa rezultatima ove studije. U studiji Orhana i saradnika reparativni dentin je stvoren u oko 60% uzoraka u grupi sa PRF-om i Emdogain-om. U ovoj studiji, reparativni dentin je stvoren kod svih uzoraka sa PRF-om i Emdogainom, ali je struktura i morfologija tog dentina bila atipična i nepravilna. Autori su zaključili da bez obzira na nešto manji procenat uspeha, Emdogain i PRF mogu da indukuju reparativne procese u pulpi zuba pacova [167], što se može zaključiti i na osnovu naših rezultata.

Formiranje kompletnog dentinskog mosta nakon prekrivanja pulpe PRF-om zabeleženo je u 50% slučajeva. Iako je ovakav vid dentina formiran u velikom broju uzoraka, njegova prosečna debljina je bila gotovo najmanja u poređenju sa ostalim testiranim materijalima. Prosečna debljina novoformiranog dentinskog mosta kod PRF-a je iznosila 158µm dok je u kontrolnoj grupi ta vrednost bila 262µm. U novostvorenom kalcifikovanom tkivu konstatovani su disokontinuiteti sa fokusima fibrovaskularne proliferacije. Ispod dentinskog mosta uočene su ćelije slične odontoblastima koje su u vezi sa novonastalim tubularnim dentinom. Originalni odontoblasti su bili pozicionirani periferno. Oni su identifikovani zahvaljujući njihovom regularnom palisadnom rasporedu, eozinofilnoj citoplazmi i bazalno postavljenim jedrom. Ovo novostvoreno kalcifikovano tkivo je u većini uzoraka bilo nepravilne morfologije, nepotpuno mineralizovano, isprekidanog kontinuiteta sa

fokusima fibrovaskularnog tkiva. U 50% uzoraka registrovano je formiranje kalcifikovanog tkiva u vidu dentinskih ostrvaca.

Molekule BMP i TGF- $\beta$  su faktori rasta za koje ima najviše eksperimentalnih dokaza da indukuju diferencijaciju odontoblastima sličnih ćelija [146,241]. Interesantno je napomenuti da je uočeno da efekat zavisi od doze faktora rasta, što se povezuje sa različitim morfologijama reparativnog dentina koji može imati pravilnu tubularnu, ali i potpuno atipičnu strukturu. U visokim dozama ovi molekuli mogu da dovedu i do ćelijske smrti [208]. Novija istraživanja takođe ukazuju da su inflamatorni procesi važan preduslov za regeneraciju. Interesantno je napomenuti da, iako proinflamatorni medijatori dovode do oštećenja pulpnih tkiva, pojedini citokini (tumor necrosis factor  $\alpha$ : TNF- $\alpha$ ), mogu pod određenim uslovima indukovati diferencijaciju stem ćelija pulpe u odontoblastima slične ćelije [177]. Izgleda da pulpo-dentinski kompleks reaguje na medijatore inflamacije u zavisnosti od doze. Tako male doze, odnosno blaga inflamacija, deluju povoljno i pospešuju reparatorne procese, dok velike doze i jak inflamatorni odgovor dovode do tkivnog oštećenja i mogućeg odsustva reparatornog odgovora [43]. Zbog toga visoka koncentracija faktora rasta kod PRF-a i pojava dentinskog mosta kao rezultat ne mora nužno da predstavlja znak očuvanosti (zdravlja) pulpe, već to može biti protumačeno i kao znak izlečenja ili kao reakcija na iritaciju.

Rezultati ove studije su pokazali da je aplikovanje Biodentina uzrokovalo formiranje kompletnog, lateralnog dentinskog mosta i dentinskih ostrvaca u istom procentu (30%). Prosečna debljina kompletnog dentinskog mosta u ovoj studiji je bila 206 $\mu$ m, dok je ta vrednost u uzorcima kontrolne grupe sa MTA iznosila 262 $\mu$ m. Ovo dokazuje da Biodentin ima sposobnost da indukuje reparativnu dentinogenezu, ali se mehanizam dejstva na osnovu ovoga ne može objasniti. Biodentin ima sposobnost da stimuliše sekreciju TGF  $\beta$ 1 iz ćelija pulpe koji sledstveno indukuje reparativnu dentinogenezu [133]. Laurent i sar. su 2011. dokazali statistički značajno veću količinu TGF  $\beta$ 1 nakon aplikovanja Biodentina u humanu kulturu ćelija pulpe u odnosu na negativnu kontrolu ( intaktne humane ćelije pulpe). U poređenju sa MTA-om, količina ovog faktora rasta je bila nešto veća kod Biodentina, ali bez statistički značajne razlike. U ovom istraživanju u kulturi tkiva primećeni su fokusi mineralizovanog tkiva već nakon 2 dana, a nakon 14 i 28 dana broj ovakvih fokusa bio je mnogo veći sa karakteristikama i morfologijom osteodentina [133]. Tran. i sar su 2012. dokazali da nakon aplikovanja Biodentina na pulpu pacova dolazi do stvaranja centara mineralizacije već nakon 7 dana, i da se pojava reparativnog dentina jasno uočava posle 2 nedelje [229].

Tokom vezivanja Biodentina dolazi do formiranja gelozne faze u kojoj je omogućena dalja jonska razmena. U poređenju sa drugim cementima na bazi kalcijum silikata, ovaj materijal ima dve prednosti: brže vreme vezivanja (6- 12 minuta) i bolje mehaničke karakteristike [15].

Proces očvršćivanja rezultuje depozicijom kristala u superzasićeni rastvor. U fazi očvršćivanja razlikuju se četiri faze: neizreagovane čestice cementa, CSH gel, pore ispunjene kalcijum hidroksidom i porozni kapilarni prostor [79]. Očvršćivanje Biodentina je vremenski zavisno jer nakon mešanja praha i tečnosti ne dolazi do ostvarivanja potpune reakcije vezivanja. Potpuno vezivanje Biodentina ostvaruje tokom 2 nedelje. Tokom inicijalne faze vezivanja Biodentina, dolazi do pojave poroznosti koja se postepeno popunjava tokom narednih dana novim kristalnim strukturama. Tokom završne faze vezivanja, čvrsta faza se pojačava i konačno dostiže maksimum [239].

U više istraživanja je dokazano da je Biodentin materijal koji svojom bioaktivnoću dovodi do stimulacije targetnih ćelija i diferencijacije fibroblasta pulpe u odontoblaste odnosno do formiranja reparatornog dentina [133,229,246], što je u saglasnosti sa ovim rezultatima. Istraživanja koja su se bavila indirektnim i direktnim prekrivanjem pulpe pokazala su da je Biodentin odgovoran za formiranje mineralizovanih čvorova odnosno, da je novoformirano mineralno tkivo imalo neorgansku i organsku kompoziciju dentina [199]. Na osnovu ovih nalaza može se reći da je Biodentin sposoban da reparira dentin na svim delovima gde je on oštećen, što daje ovom materijalu širok spektar indikacija [66,199].

Eksperimentalna studija Tran-a i saradnika na pacovima je pokazala sličan efekat MTA i Biodentina nakon direktnog prekrivanja pulpe u smislu stvaranja dentinskog mostića (njegove debljine, kontinuiranosti, poroznosti), ali i bolje rezultate u poređenju sa kalcijum hidroksidom [229]. U ovoj eksperimentalnoj studiji nije bilo statistički značajne razlike u ovim parametrima između Biodentina i MTA.

U eksperimentalnoj *ex vivo* studiji Laurent i sar. urađeno je DPP Biodentinom na 15 ekstrahovanih trećih molara. Korenovi zuba su zatim potapani u odgovarajuće medijume u trajanju od 2, 14, 28 dana i nakon toga je sprovedena histološka analiza. Ustanovljena je pojava ostrvaca osteodentina u svim uzorcima nakon 14 i 28 dana [133]. U istoj studiji poređeni su efekti Biodentina, MTA, kalcijum hidroksida i athezivne smole Xeno III u kulturi humanih ćelija pulpe i pokazano da Biodentin stimuliše sekreciju TGF- $\beta$ 1 koji je odgovoran za reparativne procese u mnogim tkivima. Dokazano je da nema statistički značajne razlike u količini sekrecije ovog faktora rasta u poređenju sa efektima MTA i kalcijum hidroksida.

U najnovijoj objavljenoj studiji Nowicka i saradnika iz avgusta 2015. Biodentin je pokazao takođe dobre rezultate nakon DPP. Studija je sprovedena na 44 intaktna treća molara indikovanih za ekstrakciju. DPP je urađeno Biodentinom, kalcijum hidroksidom, MTA i Univerzalnim bondom (3M ESPE, Seefeld, German). Histološkom analizom nakon 6 nedelja ustanovljena je pojava dentinskog mosta kod svih materijala osim u grupi uzoraka gde je DPP urađeno bondom. Na osnovu histološke i CT analize, autori su zaključili da Biodentin u poređenju sa ostalim materijalima u najvećoj meri indukuje formiranje dentinskog mostića i stimuliše reparaciju [161]. U ovoj studiji rezultati DPP Biodentinom su pokazali formiranje kalcifikovanog tkiva nalik originalnom dentinu u 90% uzoraka.

Većina istraživača ističe jasne dokaze o pojavi reparativne dentinogeneze u pulpi ispod MTA i pojavu kalcifikovanog tkiva posle mesec dana (Hwang i sar. 2008, Frozoni i sar. 2012). Oni ističu da 33% uzoraka ima kompletan dentinski most (Shahravan i sar. 2011), dok se posle 8 nedelja dentinski most sa iregularnim tubulima uočava kod 60- 75% uzoraka (Briso i sar. 2006, Min i sar. 2008, Zarrabi i sar. 2010.). U ovoj studiji MTA je pokazao formiranje kompletnog dentinskog mosta u 40% uzoraka što je u saglasnosti sa nalazima drugih autora. Gomes-Filho i sar. u istraživanju iz 2012. naglašavaju da MTA konstantno indukuje formiranje strukturno superiornijeg dentina i u većoj količini nego kalcijum hidroksid [85].

MTA je u ovoj studiji, u vremenskom periodu od 4 nedelje, pokazao sposobnost stimulisanja pulpnog tkiva i stvaranja kalcifikovane barijere. Dentinski most je bio formiran u svim uzorcima kontrolne grupe, što je u saglasnosti sa eksperimentalnom studijom na svinjama Shayegana i sar. 2009. [200]. Ovaj reparativni dentin bio je u vidu kompletnog dentinskog mosta odnosno ostrvaca, koja su težila da uspostave kontakt sa bočnim zidovima dentina i tako zatvore i sačuvaju eksponiranu pulpu. Međutim, morfologija novostvorenog dentina u najvećem broju uzoraka kontrolne grupe nije bila nalik originalnom dentinu. Uočene su pukotine u dentinu sa fibrovaskularnom proliferacijom i partikule fagocitovanog materijala. Kompletan dentinski most bio je manje debljine nego kod testiranih materijala ALBO MPCA I i ALBO MPCA II.



## 6.2. Diskusija rezultata morfološke reorganizacije pulpnog tkiva

Pulpo-dentinski kompleks ima regenerativni potencijal u smislu formiranja tercijarnog dentina (reaktivni i reparatorni). Usled mehaničkog eksponiranja pulpnog prostora obično nastaje ireverzibilno oštećenje primarnih odontoblasta. Obzirom da su oni terminalni postmiociti, ne postoji mogućnost da se njihovom deobom i proliferacijom nadoknadi nastali gubitak dentina. Poreklo odontoblastima sličnih ćelija koje učestvuju u procesu reparativne dentinogeneze nakon nekroze primarnih odontoblasta, predmet je brojnih studija [155,159,167]. Rezltati jedne od ovih studija su pokazali da se slabo diferentovane perivaskularne ćelije mogu diferentovati u pravcu odontoblastima sličnih ćelija [6]. Mehanizam diferencijacije ovih ćelija u novonastalim uslovima, bez prisustva bazalne membrane i induktivnog uticaja ćelija unutrašnjeg gleđnog epitela nije sasvim jasan [194].

Najveći broj autora smatra da se na mestu povrede aktiviraju stem/progenitorne ćelije, koje se diferenciraju u ćelije slične odontoblastima i tada stvaraju reparativni dentin (Frozoni i sar. 2012, Sloan & Smith 2007, Yang i sar. 2010) [73,205, 227]. Reparativni dentin je često masivno, atubularno tkivo koje Frozoni naziva osteodentin. Ovakav dentin često ne samo da nema strukturne karakteristike dentina, već ni funkcionalna svojstva primarnog dentina. Ćelije slične odontoblastima, po mišljenju Franssona i sar. (2011) ne mogu da pokrenu imunološke i inflamatorne odgovore koji se viđaju kod primarnih odontoblasta [69]. To može biti jedan od razloga za neuspeh u terapiji direktnog prekrivanja pulpe u kliničkim studijama.

U svim ispitivanim uzorcima ove studije ispod novostvorenog mineralizovanog tkiva su se uočavali odontoblasti sa strukturalnim promenama koje su varirale od vrlo blagih, jedva primetnih, do potpune destrukcije. Može se pretpostaviti da na mestu aplikacije materijala za direktno prekrivanje pulpe zapravo i nema originalnih odontoblasta, već se umesto njih nalaze odontoblastima slične ćelije, iako su za njihovu identifikaciju potrebne dodatne imunohistohemijske analize. One, kao i originalni odontoblasti, imaju izdužen oblik, palisadnu orijentaciju i jasno su polarizovane sa bazalno postavljenim jedrom. Slično originalnim odontoblastima, imaju sposobnost sinteze i sekrecije ekstracelularnog matriksa čijom mineralizacijom nastaje reparativni dentin. Takođe, uočena je veza između gustine odontoblastima sličnih ćelija, debljine novostvorenog dentinskog mosta i strukturne organizacije dubljih slojeva pulpe. Uzorci kod kojih je uočena veća gustina odontoblastima sličnih ćelija pokazivali su viši nivo očuvanosti dubljih slojeva pulpe, što je u saglasnosti sa drugim autorima [56,155,159,200]. Sa porastom broja ovih ćelija, raste debljina dentinskog

mostića, pri čemu pulpa u radiksnom delu zadržava svoju fiziološku morfologiju (Orhan i sar. 2012) [167]. Ovakav vid očuvanosti dubljih slojeva pulpe i morfološka reorganizacija pulpnog tkiva u smislu prisustva ćelija sličnih odontoblastima koje imaju sekretornu sposobnost dokaz je biokompatibilnosti testiranih materijala.

Kalcijum silikatni materijali poseduju dobru biokompatibilnost koja se ispoljava indukcijom formiranja sloja sličnog apatitu koji može da stimuliše taloženje mineralizovanog tkiva na svojoj površini i kasnije integraciju sa okolnim tkivom *in vivo* (Liu i sar. 2011) [140]. Ovi cementi predstavljaju bogat izvor kalcijumovih i fosfatnih jona, koji su neophodni za sintezu hidroksiapatita, što je inače prirodni produkt ćelija zubne pulpe. Ovim procesima se može objasniti njihova biokompatibilnost (Zarrabi i sar. 2010) [247]. Gandolfi i sar. 2009. su dokazali da kalcijum silikatni cementi (MTA i njemu slični cementi) pokazuju osteokonduktivnost, odnosno ćelijsku adheziju i proliferaciju čak i na sveže zamešanom cementu [75]. Ovo se dešava verovatno zbog otpuštanja silikatnih jona koji mogu da stimulišu sintezu kolagena tip I i diferencijaciju ćelija u ćelije slične odontoblastima [78,140]. Si-OH grupe na površini hidrogela deluju kao centri nukleacije apatitnih precipitacija (Coleman i sar. 2008) [42].

Biomaterijali bi u kontaktu sa zubnim tkivima trebali da podstiču tkivni odgovor u smislu adhezije, proliferacije i diferencijacije ćelija. Topografija i hemizam površine cementa takođe ima važnu ulogu u adheziji odontoblasta na biomaterijal. Poznato je da mikro- i nanotopografija površine i adsorbovani proteini direktno utiču na ponašanje i aktivnost ćelija pre svega u smislu njihove adhezije i održivosti na mestu aplikacije [75]. Nanostrukturne površine kalcijum silikatnih cemenata pokazuju povećanu osteoblastnu adheziju, proliferaciju i diferencijaciju, jer je i kost sama po sebi nanostrukturna, a veličina i geometrija kristala mogu modifikovati odgovor okolnog tkiva [75].

Interakcija između materijala za direktno prekrivanje i pulpnog tkiva kao i način na koji se pokreću i razvijaju procesi izlečenja i regeneracije, nisu još uvek potpuno jasni. Postoje mnoge hipoteze, ali novije studije glavnu ulogu pripisuju faktorima rasta u angiogenezi, mobilizaciji progenitornih ćelija, diferencijaciji i konačno mineralizaciji potpomognutoj biomaterijalima [133].

U ovoj studiji su kao sredstvo za direktno prekrivanje pulpe korišćena tri materijala na bazi kalcijum silikata. Dva su novosintetisana nanomaterijala (ALBO MPCA I i ALBO MPCA II) koji su dobijeni inovativnim tehnikama sinteze (Jokanović i sar.) što im je povećalo bioaktivnost, drastično smanjilo vreme vezivanja (10-15 min), a veličina nanočestica i struktura kristala obezbedila odgovarajuću biokompatibilnost koja je potvrđena

u prethodnim in vitro i in vivo istraživanjima [166]. Treći materijal na bazi kalcijum silikata korišćen u ovoj studiji je bio Biodentin, kome je dodat kalcijum hlorid u tečnoj komponenti kako bi se skratilo vreme vezivanja [89]. Pokazalo se, međutim, da ti aditivi uglavnom povećavaju toksičnost i kompromituju fizička svojstva odnosno bioaktivnost materijala [227]. Nove formule trikalcijum silikatnih cemenata koje su se pojavile na tržištu (Biodentine i Bio aggregate) s ciljem da prevaziđu nedostatke MTA, imaju duže vreme vezivanja (45min i 4 sata) od nano materijala korišćenih u ovoj studiji [89]. To je rezultat pre svega potpuno novog (inovativnog) načina sintetisanja cementa, a ne dodavanja aditiva za ubrzavanje vezivanja. Bez obzira na vreme vezivanja cemenata ovi novi materijali su pokazali dobre rezultate u smislu odgovora pulpe nakon direktnog prekrivanja. Prisustvo dentinskog mosta i odsustvo jake inflamatorne reakcije govore u prilog biokompatibilnosti ovih materijala.

Svojstvo biokeramičkih materijala (ALBO MPCA I, ALBO MPCA II, Biodentin, MTA) je hidroksiapatitni sloj, koji se formira na njihovoj površini odmah posle kontakta sa biološkim fluidima bogatim fosfatnim jonima. Ovaj sloj može se integrisati sa dentinom i sprečiti pojavu mikropukotina i posledični prodor bakterija tokom vremena [140].

Chen i sar. (2009) su prvi objavili da cementi na bazi kalcijum silikata stimulišu ekspresiju koštanih markera (COL-1, ALP, BSP) već posle 7 dana [36]. D, Anto i sar. (2010) i Lee i sar. (2010) smatraju da kalcijum silikatni cementi podržavaju tkivnu regeneraciju tako što utiču na adheziju, proliferaciju i migraciju mezenhimalnih stem ćelija i podstiču aktiviranje odontoblastnih markera, pre svega ALP-a [48,134]. Iste pozitivne rezultate dobili su Hakki i sar. (2009) koji su ispitivali efekte različitih kalcijum silikatnih cemenata na održivost i ekspresiju gena vezanih za mineralizaciju cementnog tkiva [92].

Dentinski matriks nije samo skafold za pokretanje i razvoj mineralizovanog tkiva, već je i rezervoar faktora rasta koje luče odontoblasti i pulpni fibroblasti [36]. Ovi faktori rasta hipotetički daju signal za proliferaciju, diferencijaciju i koncentraciju pulpnih ćelija na mestu oštećenja i iniciraju regeneraciju tkiva. Specifični faktori koji deluju na stem ćelije dentalne pulpe da odgovori na povredu još nisu identifikovani [108]. Laurent i sar. (2012) ističu da je uloga i mehanizam delovanja faktora rasta u slučajevima direktnog prekrivanja pulpe, kad je prirodni odontoblastni sloj uništen, još uvek nejasan [133].

Poznato je da Emdogen sadrži gledne proteine koji učestvuju u odontogenezi, tj. u recipročnoj ektodermalno-mezezenhimalnoj signalizaciji koja kontroliše ovaj proces [93]. Oni takođe povećavaju nivo mineralizacionih markera u odontoblastima (sijaloproteina i osteopontina), koji inače predstavljaju glavne nekolagene proteine kosti i dentina [242]. Smatra se da amelogenin i amelin imaju ključnu ulogu u stimulaciji ćelijske signalizacije i

formiranju i mineralizaciji dentinskog matriksa. Emdogain sadrži i faktore rasta (TGF $\beta$ 1 i koštani morfogogenetski protein) koji aktivno učestvuju u ćelijskoj signalizaciji i stimulisanju formiranja tkivnog matriksa i njegove mineralizacije [124]. Ovi faktori rasta predstavljaju i medijatore u procesima tkivne homeostaze, inflamacije, zarastanja i neoangiogeneze.

U ovoj studiji Emdogain je pokazao povoljan odgovor pulpe u smislu stvaranja novog dentina, iregularne građe, koji se u najvećem broju uzoraka bio lokalizovan duž lateralnih zidova dentina, ali bez značajnih promena u pulpi u smislu njene morfološke reorganizacije.

Analizirano je i prisustvo džinovskih ćelija tipa oko stranog tela (foreign body giant cells, FBGC) u tkivu nakon aplikacije ispitivanih materijala, a koje predstavljaju aktivirane tkivne histiocite. Džinovske ćelije ukazuju da tkivo na čestice materijala reaguje kao na prisustvo stranog tela [125]. Za razliku od drugih testiranih materijala, kod Emdogaina je primećeno rasipanje materijala u pulpno tkivo, što je dovelo do reakcije džinovskih ćelija prema stranom telu. Ovi procesi su možda usporili stvaranje funkcionalnijeg tkiva za reparaciju posle direktnog prekrivanja. Ovakav nalaz može se objasniti i geloznom formom Emdogaina čijim aplikovanjem na pulpnu ranu dolazi do posledičnog utiskivanja materijala u dublje slojeve pulpe.

Uprkos tome, u uzorcima ispunjenim MTA-om i Biodentinom, uočen je samo mali broj džinovskih ćelija. U uzorcima kod kojih je pulpa prekrivana materijalima ALBO MPCA I i ALBO MPCA II džinovske ćelije nisu detektovane ni u jednom uzorku što ukazuje na smanjenu aktivaciju tkivnih histiocita, u poređenju sa drugim ispitivanim materijalima. Međutim, obzirom na ograničeni broj preseka koji je analiziran u svakom uzorku, za očekivati je da bi se serijskim sečenjem istih, dublje u tkivu pojavile retke, pojedinačne džinovske ćelije.

Faktori rasta su biološki medijatori koji regulišu ključne procese u reparaciji tkiva, uključujući ćelijsku proliferaciju, diferencijaciju, sintezu ekstracelularnog matriksa i angiogenezu. Trombociti, osim učešća u hemostazi i inflamaciji, daju doprinos reparaciji mineralizovanih i mekih tkiva. Oni u svojim alfa granulama sadrže mnoštvo faktora rasta: trombocitni faktor rasta (PDGF), transformišući faktor rasta  $\beta$  (TGF- $\beta$ ), faktor rasta sličan insulinu (IGF), epidermalni faktor rasta (EGF) i druge (235). Uticaj PRF-a na diferencijaciju i proliferaciju pojedinih ćelija bolje je proučen u in vitro uslovima, a dobijeni rezultati su često u međusobnoj koliziji [87,123,127]. Neke kliničke studije pokazale su da primena PRF-a ima pozitivne efekte na procese reparacije [145], dok se u drugim studijama takav efekat ne uočava [72]. Ovako kontradiktorni podaci mogu se objasniti različitim metodološkim

postupcima, odnosno različitim koncentracijama PRF-a. Zapravo, još uvek je nejasno koja koncentracija faktora rasta u PRF-u je optimalna za procese reparacije i regeneracije [72].

Drugačiji rezultati u odnosu na ostale testirane materijale u ovoj studiji u smislu potpune dezorganizacije pulpnog tkiva su dobijeni jedino kod zuba gde je za DPP korišćen PRF. Kod ovih uzoraka uočeno je prisustvo dentinskog mosta atipične građe nalik osteodentinu, sloj ćelija sličnih odontoblastima, ali i potpuna dezorganizacija dubljih slojeva pulpe uz prisustvo venske staze, hemoragije i izrazite zapaljenske reakcije koja nije bila registrovana kod ostalih testiranih materijala.

Može se pretpostaviti da PRF favorizuje proliferaciju i diferencijaciju odontoblasta. Podaci o mitogenom efektu PRF na odontoblaste su veoma oskudni. Nasuprot tome, poznato je da PRF favorizuje mitotičku deobu velikog broja ćelija, uključujući ćelije koštanog tkiva, koštane srži, mezenhimalne ćelije, endotelne ćelije kao i ćelije osteosarkoma [127].

Veis je ustanovio da odontoblastima slične ćelije zahtevaju adheziju za odgovarajuću površinu pre nego što započnu svoju diferencijaciju i ispolje sekretornu aktivnost. Ustanovljeno je da PRF stimuliše adheziju i proliferaciju mezenhimalnih ćelija periodoncijuma [72]. Može se pretpostaviti da sličan efekat ispoljava i na odontoblaste, stimulišući reparativnu dentinogenezu.

Rezultati prethodnih studija pokazali su da primena pojedinih faktora rasta, posebno TGF- $\beta$  stimuliše diferencijaciju odontoblasta i dovodi do oslobađanja endogenih faktora rasta sadržanih u organskom matriksu dentina, što dodatno stimuliše dentinogenezu [235].

U najvećem broju uzoraka iz grupe MTA primećena je reorganizacija tkiva ispod perforacije u smislu hiperaktivnosti odontoblastima sličnih ćelija i izmenjene morfologije ćelija u odnosu na odontoblaste što potvrđuju i rezultati studije na psima Tziafas i sar. 2002 [233]. U kontrolnoj grupi nekroza nije uočena ni u jednom uzorku. U eksperimentalnoj studiji na psima Tabarsi i sar. 2010, posle direktnog prekrivanja pulpe nekroza je bila zastupljena u 22,7% uzoraka [216]. Drugačiji nalazi se mogu objasniti činjenicom što je u ovoj studiji urađen postupak pulpotomije i postavljen MTA, a ne direktno prekrivanje male površine eksponirane pulpe kao u ovoj studiji.

### 6.3. Diskusija rezultata inflamatorne reakcije pulpnog tkiva

Odgovor pulpnog tkiva na aplikovani materijal započinje najpre akutnim zapaljenjem, koje ne mora biti zastupljeno u svim slučajevima, a koje podrazumeva vaskularnu reakciju sa infiltracijom neutrofila čiji proteolitički enzimi oštećuju lokalno tkivo [136]. Posle ove više ili manje izražene faze, zapaljenje prelazi u hronično, gde polimorfonukleare zamenjuju limfociti i makrofagi. Posle 3-5 dana stvaraju se klonovi limfocita i tkivo je infiltrirano imunokompetentnim ćelijama (T limfocitima). Oni aktiviraju makrofage (ćelijski adaptivni imuni sistem) koji tada proizvode različite zapaljenske medijatore kao što su interleukini (IL-1), prostaglandini (PGE<sub>2</sub>), tumor necrosis faktor  $\alpha$  i drugi [49].

Aplikacija svih eksperimentalnih materijala testiranih u ovom istraživanju rezultirala je zapaljenskom reakcijom koja je po svom intenzitetu bila slična zapaljenskoj reakciji nastaloj nakon aplikacije kontrolnog materijala (MTA). U najvećem broju uzoraka zapaljenska reakcija je ocenjena kao blaga uz prisustvo manjeg broja ćelija zapaljenja, lokalizovanih u blizini implantiranih materijala. U 30% uzoraka gde je aplikovan kontrolni materijal zapaljenska reakcija je ocenjena kao umerena, dok je taj procenat kod ostalih testiranih materijala bio nešto manji. Ovakav nalaz upućuje na dobru toleranciju aplikovanih materijala od strane tkiva domaćina. Dobijeni rezultati su u skladu sa rezultatima drugih autora koji su pisali o biokompatibilnosti kalcijum silikatnih materijala [1,197,247], Emdogaina [5,69,158,159,165], Biodentina [229,133] i PRF-a [103,167].

Kao posledica eksperimentalne perforacije, ali i inicijalnog efekta testiranih materijala u svim posmatranim uzorcima zuba javila se blaga do umerena zapaljenska reakcija. Zapaljenski infiltrat se u većini uzoraka nalazio u neposrednoj blizini postavljenog materijala, bez daljeg širenja u koronarnu pulpu. Najslabiju zapaljensku reakciju, (negde čak i potpuno odsustvo), pokazali su uzorci gde je kao materijal za direktno prekrivanje korišćen ALBO MPCA I, ALBO MPCA II, Emdogain i Biodentin što se slaže sa nalazima i drugih istraživača, koji nalaze i do 50% uzoraka bez znakova zapaljenja u ranoj fazi (Asgary i sar. 2008, Da Silva i sar. 2011, Zarrabi i sar. 2010) [11,49,247]. Nakon eksperimentalnog perioda od 4 nedelje, umereno zapaljene je konstatovano kod polovine uzoraka gde je za DPP korišćen PRF i kod trećine uzoraka kontrolne grupe, što potvrđuju i slični eksperimentalni nalazi gde se zapaljenje javlja kod više od 62% uzoraka sa MTA posle dve nedelje, dok intenzitet opada posle osam nedelja.

Kod 30% uzoraka gde je direktno na pulpu aplikovan PRF, zabeležena je izrazita zapaljenska reakcija. Obzirom da je PRF autologna membrana, ostaje za diskusiju statistički

značajna razlika u inflamatornoj reakciji nakon direktnog prekrivanja pulpe PRF-om i ostalih testiranih materijala. Izrazita zapaljenska reakcija ne može se objasniti ni prisustvom bakterija u pulpi, jer bojenjem po Grahm-u one nisu detektovane ni u jednom uzorku. Ipak, mora se imati u vidu da je mikroorganizme, naročito kada su prisutni u malom broju, teško detektovati tehnikom histohemijskog bojenja, zbog male senzitivnosti ove tehnike. Jedino objašnjenje za dobijene rezultate predstavlja činjenica da je PRF membrana (želatinozne strukture) predstavljala vlažnu sredinu koja je sprečila adekvatno vezivanje glas jonomer cementa i izazvala posledično mikrocurenje, a mikroorganizmi su mogli biti uklonjeni tokom pripreme tkiva za histološku analizu [1]. Gancedo-Caravia i Garcia-Barbero (2006) i Hiremath i saradnici (2012) zato smatraju da je neophodno preko PRF membrane postaviti sloj MTA u debljini od 2 mm zbog same hidrofилности MTA-a, a nakon toga postaviti glas jonomer cement [74,103].

Razvoj inflamatorne reakcije nakon aplikacije novih testiranih nanostrukturnih materijala i Biodentina se pripisuje kalcijum hidroksidu koji se oslobađa tokom hidratacije materijala. Rastvaranjem kalcijum hidroksida oslobađa se velika količina kalcijumovih i hidroksilnih jona sa posledičnom alkalizacijom sredine. Alkalni pH uzrokuje lokalnu nekrozu tkiva sa razvojem lokalne inflamatorne reakcije [229]. Makrofagi odstranjuju nekrotični debris, a mesto odontoblasta zauzimaju odontoblastima slične ćelije, koje kao i originalni odontoblasti imaju sposobnost sinteze i sekrecije organskog matriksa. Njegovom mineralizacijom nastaje tkivo slično dentinu. Obzirom na to da apozicija čvstog tkiva nije uočena u studijama koje su koristile inertne materijale, smatra se da koagulaciona nekroza uzrokovana kalcijum hidroksidom inicira procese mineralizacije u tkivu [190]. Vezivanjem materijala količina oslobođenog kalcijum hidroksida se smanjuje, što stvara povoljnu sredinu za početak ozdravljenja, odnosno započinjanje reparatornih procesa u tkivu [31]. Poznato je takođe i da kalcijum silikatni cementi indukuju ekspresiju proinflamatornog citokina IL-1, a što se takođe pripisuje inicijalno visokim vrednostima pH materijala [37].

Eksperimentalni materijali ALBO MPCA I i ALBO MPCA II su po svom sastavu vrlo slični MTA-u, što je i rezultiralo sličnom inflamatornom reakcijom u tkivu nakon njihove aplikacije. U grupi uzoraka sa PRF-om, uočene su najveće varijabilnosti ocena inteziteta inflamatorne reakcije, što je moglo biti posledica i različite individualne osetljivosti eksperimentalnih životinja, ali i različite koncentracije faktora rasta. Upotreba većeg broja životinja, odnosno većeg broja uzoraka svakako bi rezultirala i relevantnijom statističkom analizom dobijenih rezultata.

Iako u pogledu inteziteta inflamacije nije bilo statistički značajnih razlika između ostalih testiranih materijala, stanje tkiva u uzorcima sa materijalom ALBO MPCA I, ALBO MPCA II i Biodentin je najbolje ocenjeno. Ovakav nalaz može biti posledica pH materijala, obzirom da su vrednosti pH ovih materijala (iako alkalne) niže u odnosu na MTA. U literaturi je dokumentovano da i nešto niže vrednosti pH omogućavaju aktivnost alkalne fosfataze, pri čemu uzrokuju manje zone površne nekroze u poređenju sa visoko alkalnim materijalima [49]. Poznato je takođe da pored visokog pH, nastanku nekroze u tkivu nakon implantacije MTA i sličnih materijala, mogu doprineti i visoka temperatura tokom vezivanja materijala, odnosno indukcija citokina IL1 i IL 6. S tim u vezi, odsustvo nekroze u uzorcima sa materijalima ALBO MPCA I i ALBO MPCA II moglo bi biti i posledica niže temperature tokom vezivanja materijala odnosno različite indukcije inflamatornih citokina [173].

Slični rezultati dobijeni primenom novih nanosintetisanih materijala, Biodentina i MTA, mogu se objasniti sličnim hemijskim sastavom koji u najvećem procentu sadrže dikalcijum i trikalcijum silikat. ALBO MPCA I i ALBO-MPCA II su sličnog sastava, ali sa izmenjenom veličinom čestica koja značajno poboljšava osobine ovih materijala u smislu kraćeg vremena vezivanja i mogućnosti rada u vlažnoj sredini. Ove osobine značajno utiču na kvalitet veze (kontakta) ovih materijala sa eksponiranom pulpom i njihov povoljan efekat na aktivaciju odontoblasta i formiranja dentinskog mosta. Naravno o ovome ima i drugačijih mišljenja. Tako Murray i sar. 2003. smatraju da je za započinjanje procesa dentinogeneze od primarnog značaja očuvanost pulpe, odontoblasta, odsustvo infekcije i nekroze, a ne vrsta korišćenog materijala [155].

Primenom Emdogain-a u najvećem broju zuba uočena je blaga inflamacija, što govori u prilog biokompatibilnosti materijala. Akutna inflamacija i nekroza pulpe takođe nije uočena ni u jednom ispitivanom uzorku. To se može objasniti dobrim rubnim zatvaranjem kaviteta glas jonomer cementima i aseptičnim uslovima rada, ali i dobrim imunološkim statusom eksperimentalnih životinja. Ipak, u studiji Olsson i sar. iz 2005. na ljudima u kojoj je nakon pulpotomije aplikovan Emdogain i kalcijum hidroksid uočeno je prisustvo abscesa u po jednom uzorku u svakoj grupi [165].

Murray i sar. smatraju da je za započinjanje procesa dentinogeneze od primarnog značaja očuvanost pulpe, odontoblasta, odsustvo infekcije i nekroze, a ne samo aplikovani materijal [155]. Slični rezultati u ovoj studiji se mogu delimično objasniti i time, jer je intervencija urađena u aseptičnim uslovima sa prekrivanjem minimalne perforacije i dobrim rubnim zaptivanjem.



Zanimljivo je zapažanje da su ćelije zapaljenskog infiltrata bile prisutne više u centralnim, nego u perifernim delovima pulpe i da se ne mogu dovesti u vezu sa prisustvom bakterija u pulpi. Odsustvo ćelija zapaljenskog infiltrata ili vrlo blaga inflamatorna reakcija u najvećem broju uzoraka govori u prilog visokog stepena biokompatibilnosti materijala. Potpuno odsustvo inflamacije uočeno je u 10% slučajeva kod Biodentina, Emdogaina, ALBO-MPCA I, ALBO-MPCA II, i MTA. Iako je u većini uzoraka svih testiranih materijala bila zabeležena blaga inflamatorna reakcija sa ćelijama zapaljenja prisutnim samo na mestu eksponirane pulpe, kod 30% uzoraka kontrolne grupe bila je prisutna umerena zapaljenjska reakcija gde su ćelije zapaljenja registrovane i u koronarnoj i u radiksnoj pulpi. Ovakav nalaz je bio zabeležen i kod polovine uzoraka gde je za DPP korišćen PRF. Ovaj inicijalno izražen zapaljenjski odgovor je rezultat koagulacione nekroze pulpnog tkiva, koje pokreće lanac procesa koji će dovesti do izlečenja. Usled bio-degradacije materijala u kontaktu sa tkivnim fluidima, dolazi do oslobađanja Ca i P jona i stvaranja alkalnog okruženja, koje deluje povoljno na adheziju i proliferaciju ćelija uključenih u procese izlečenja (Accorinte i sar. 2008a, Shayegan i sar. 2009, Zarrabi i sar. 2010) [2,200,247].

## 6.4. Diskusija rezultata prisustva bakterija

Poznato je da prisustvo bakterija značajno usporava procese zarastanja pulpne rane. Faraco Junior i Holland (2004), kao i Briso (2006) u ekperimentima na zubima pasa uočavaju prisustvo gram-pozitivnih coci, a Accorinte i sar. (2008) u čak 10 % uzoraka ljudskih zuba detektuje gram-negativne mikroorganizme. Ovi autori smatraju da je osnovni problem u neadekvatnom ispunu i koronarnom curenju (duž marginalne pukotine) ili u rasejavanju bakterija krvlju tzv. anahorezom.

U ovom istraživanju bakterije nisu uočene u pulpi ni jednog uzorka, što je u skladu sa drugim studijama u kojima se prisustvo mikroorganizama najčešće povezuje sa neadekvatnim ispunima i posledičnim koronarnim mikrocurenjem [1,66]. Adhezivnost glas jonomer cementa, korišćenog za zatvaranje pristupnih kaviteta u ovom istraživanju, bi mogla biti objašnjenje dobijenih rezultata. Striktno pridržavanje protokola o aseptičnom terapijskom zahvatu, zatim dobre zaptivne karakteristike i dobra hemijska veza između glas-jonomera, koji je korišćen za definitivno zatvaranje pristupnih kaviteta i tvrdih zubnih tkiva govori u prilog uspešnosti rezultata. Dobar izbor materijala za zatvaranje kaviteta sprečava pojavu marginalne pukotine i naknadni prodor bakterija do pulpne rane.

Takođe, svi materijali testirani u ovom istraživanju imaju alkalni pH i prema pisanju pojedinih autora, ispoljavaju antimikrobne efekte na određene vrste mikroorganizama [4,225]. Iako nije zabeleženo prisustvo bakterija u pulpi, u manjem broju uzoraka svih testiranih materijala uočeno je prisustvo malog broja bakterija u dentinskim kanalićima. Teško je objasniti da li ove bakterije prodiru u dentin tokom terapijske procedure direktnog prekrivanja ili je njihovo prisustvo u dentinskim kanalićima posledica marginalne mikropropustljivost definitivnog ispuna. Ipak, mora se imati u vidu da je mikroorganizme, naročito kada su prisutni u malom broju, teško detektovati tehnikom histohemijskog bojenja zbog njene male senzitivnosti kao i činjenice da su mogli biti uklonjeni tokom pripreme tkiva za histološku analizu [1].

Rezultati dobijeni u ovoj studiji su pokazali da sve testirane materijale odlikuje biokompatibilnost i sposobnost indukcije kalcifikovanog tkiva, s tim da je aplikacija materijala na bazi kalcijum silikata rezultirala najboljim biološkim odgovorom tkiva. Dobra biološka svojstva testiranih eksperimentalnih materijala uz značajno kraće vreme vezivanja u odnosu na MTA i slične materijale predstavljaju dobru osnovu za njihova dalja *in vivo* testiranja u odgovarajućim kliničkim indikacijama.

## 7. ZAKLJUČCI

Na osnovu eksperimentalne in vivo studije na vijetnamskim svinjama u kojoj su direktno na pulpu aplikovani novi nanostrukturni materijali ALBO MPCA I i ALBO MPCA II, Biodentin, Emdogain i PRF može se zaključiti sledeće:

- Svi testirani materijali poseduju bioinduktivni potencijal, tj. indukuju stvaranje dentinskog mosta i sledstvenu regeneraciju
- Kompletan dentinski most je zabeležen u najvećem broju uzoraka u ALBO MPCA I i PRF grupi
- Najveća debljina kompletnog dentinskog mosta registrovana je posle DPP materijalima ALBO MPCA I i ALBO MPCA II
- Najmanja debljina dentinskog mosta zabeležena je posle DPP materijalom PRF
- Dentinski most u vidu najbolje organizovanog novoformiranog kalcifikovanog tkiva uočen je u uzorcima gde su za DPP korišćeni ALBO MPCA I i ALBO MPCA II
- Materijal Emdogain je u najvećem broju uzoraka indukovao formiranje lateralnog dentinskog mosta
- Kod uzoraka gde je za DPP korišćen PRF registrovana je najizraženija morfološka reorganizacija pulpnog tkiva
- Najslabija inflamatorna reakcija u pulpi uočena je u uzorcima zuba posle DPP materijalima ALBO MPCA I i Emdogain
- Najizraženija inflamatorna reakcija u pulpi je zabeležena u uzorcima gde je za DPP korišćen PRF
- Najveća volumenska gustina dentinskog mosta je zabeležena je posle DPP materijalom ALBO MPCA I
- Najveća volumenska gustina novostvorenih krvnih sudova zabeležena je posle DPP materijalom Emdogain
- Najveća prosečna površina novog dentina uočena je posle DPP materijalom ALBO MPCA I
- Najveća prosečna površina novostvorenih krvnih sudova uočena je posle DPP Biodentinom

Svi testirani materijali u ovoj studiji su pokazali zadovoljavajući bioinduktivni potencijal, ali se na osnovu dobijenih rezultata može zaključiti da su najbolji efekat na

regeneraciju pulpe zuba vijetnamskih svinja pokazali novosintetisani nanostrukturni materijali na bazi kalcijum silikatnih sistema ALBO MPCA I i ALBO MPCA II. Novoformirani dentinski most kod ovih materijala je imao karakteristike pravog dentina i u najvećem broju uzoraka je kompletno zatvarao perforaciju, uz neznatnu reakciju pulpe. Materijal na bazi kalcijum silikata, Biodentin, je takođe pokazao dobre rezultate, ali je količina novostvorenog dentina bila nešto manja nego kod ostalih testiranih materijala. Bioinduktivni potencijal Emdogain-a na regeneraciju pulpe je takođe potvrđen i naročito je bio izražen u procesima revaskularizacije i neoangiogeneze i formiranju lateralnog dentina čije deponovanje dovodi do sužavanja kanala korena. Primena PRF membrane sa faktorima rasta svakako predstavlja budućnost ove terapijske procedure obzirom da je potvrđen odličan regenerativni potencijal u smislu stvaranja kompletnog dentinskog mosta.

## 8. LITERATURA

1. Accorinte Mde L, Holland R, Reis A, Bortoluzzi MC, Murata SS, Dezan E Jr, et al. Evaluation of mineral trioxide aggregate and calcium hydroxide cement as pulp-capping agents in human teeth. *J Endod.* 2008; 34:1-6.
2. Accorinte ML, Loguercio AD, Reis A et al. Response of human dental pulp capped with MTA and calcium hydroxide powder. *Oper Dent.* 2008; 33:488-95.
3. Aeinehchi M, Eslami B, Ghanbariha M, Saffar AS. Mineral trioxide aggregate (MTA) and calcium hydroxide as pulp-capping agents in human teeth: a preliminary report. *Int Endod J.* 2003; 36:225-31.
4. Al-Hezaimi K, Al-Shalan TA, Naghshbandi J, Oglesby S, Simon JHS, Rotstein I. Antibacterial effect of two Mineral trioxide aggregate (MTA) preparations against *Enterococcus faecalis* and *Streptococcus sanguis* in vitro. *J Endod.* 2006; 32:1053-6.
5. Al-Hezaimi K, Javed F, Al-Fouzan K, Tay F.. Efficacy of the enamel matrix derivative in direct pulp capping procedures: A systematic review. *Aust Endod J.* 2013; 39:171-175.
6. Alliot-Licht B, Hurtrel D, Gregoire M. Characterization of alpha smooth muscle actin positive cells in mineralized human dental pulp cultures. *Arch Oral Biol.* 2001; 46(3):221-8.
7. Andelin WE, Shabahang S, Wright K, Torabinejad M. Identification of hard tissue after experimental pulp capping using dentin sialoprotein (DSP) as a marker. *J Endod.* 2003; 29:646-50.
8. Ando Y, Honda MJ, Ohshima H, Tonomura A et al. The induction of dentin bridge-like structures by constructs of subcultured dental pulp-derived cells and porous HA/TPC in porcine teeth. *J Med Sci.* 2009; 71:51-62.
9. Antônio César Leites, Adriana Fernandes da Silva, Sandra Beatriz Chaves Tarquinio, Flávio Fernando Demarco, Thomas Normanton Guim, Evandro Piva. Commercial swine model: an alternative for direct pulp capping studies. *Rev.odonto cienc.* 2009; 24(4):389-395.
10. Asgary S, Eghbal MJ, Parirokh M, ghanavati F, Rahimi H. A comparative study of histologic response to different pulp capping materials and a novel endodontic cement.. *Oral Surg Oral Med Ora Pathol Oral Radiol Endod.* 2008; 106:609-14.
11. Asgary S, Eghbal MJ, Parirokh M, Ghoddusi J. Comparasion of Mineral trioxide aggregate's composition with Portland cements and a new endodontic cement. *J*

- Endod. 2009; 35:243-50.
12. Asgary S, Parirokh M, Eghbal MJ, Brink F. Chemical differences between white and gray mineral trioxide aggregate. *J Endod.* 2005; 31:101-3.
  13. Asgary S, Parirokh M, Eghbal MJ, Ghodduzi J, Eskandarizadeh A. SEM evaluation of neodentinal bridging after direct pulp protection with mineral trioxide aggregate. *Endod J.* 2006; 32:26-30.
  14. Atmeh AR, CERGGFWT. Dentin-cement interfacial interaction: calcium silicates and polyalkenoates. *J Dent Res.* 2012; 91:454-9.
  15. Bachoo IK, Seymour D, Brunton P.. A biocompatible and bioactive replacement for dentine: is this a reality? The properties and uses of a novel calcium-based cement. *Br Dent J.* 2013; 214(2):E5.
  16. Bargholz C. Perforation repair with mineral trioxide aggregate: a modified matrix concept. *Int Endod J.* 2005; 38:59-69.
  17. Barthel CR, Rosenkranz B, Leuenberg A, Roulet JF.. Pulp capping of carious exposures: treatment outcome after 5 and 10 years: a retrospective study. *J Endod.* 2000; 26:525-8.
  18. Baume LJ, Holz J. Long term clinical assessment of direct pulp capping. *Int Dent J.* 1981; 31:251-60.
  19. Benoist FL, Ndiaye FG, Kane AW, Benoist HM, Farge P.. Evaluation of Mineral trioxide aggregate (MTA) versus calcium hydroxide cement (Dycal) in the formation of a dentine bridge: a randomized controlled trial. *Int Dent J.* 2012; 62:33-9.
  20. Berk H. Pulp capping: re-evaluation of criteria based on clinical and histological findings. *Int Dent J.* 1963; 13:577-81.
  21. Binnie WH, Mitchell DF. Induced calcification in the subdermal tissues of the rat. *J Dent Res.* 1973; 52:1087-1091.
  22. Bonson S, Jeansonne BG, Lallier TE. Root-end filling materials alter fibroblast differentiation. *J Dent Res.* 2004; 83:408-13.
  23. Brannstrom M. Dentin and Pulp in Restorative dentistry. Nacka:Dental Therapeutics. 1981; 81.
  24. Briso ALF, Rahal V, Mestreneur SR, Dezan Jr E. Biological response of pulps submitted to different capping materials. *Braz Oral Res.* 2006; 20(3):219-25.
  25. Byers M, Sugaya A. Odontoblast processes in dentin revealed by fluorescent Di-I.

- Journal of Histochemistry and Cytochemistry. 1995; 43:159-168.
26. Byers MR, Dong WK. Autoradiographic location of sensory nerve endings in dentin of monkey teeth. *The Anatomical Record*. 1983; 205(4):441-454.
  27. Camilleri J, Montesin FE, Brady K, Sweeney R, Curtis RV, Pitt Ford TR. The constitution of Mineral trioxide aggregate. *Dent Mater*. 2005; 21:297-303.
  28. Camilleri J, Pitt Ford TR. Mineral trioxide aggregate: a review of the constituents and biological properties of the material. *Int Endod J*. 2006; 39:747-54.
  29. Camilleri J, Sorrentino F, Damidot D. *Dent Mater*. Investigation of the hydration and bioactivity of radiopacified tricalcium silicate cement, Biodentine and MTA Angelus. 2013; 29(5):580-93.
  30. Camilleri J. Characterization and hydration kinetics of tricalcium silicate cement for use as a dental biomaterial.. *Dent Mater*. 2011; 27(8):836-44-
  31. Camilleri J. Characterization of hydration products of mineral trioxide aggregate. *Int Endod J*. 2008; 41:408-417.
  32. Camilleri J. Hydration Characteristics of Calcium Silicate Cements with Alternative Radiopacifiers Used as Root-end Filling Materials. *J Endod*. 2010; 36(3):502-8.
  33. Camilleri J. Investigation of Biodentine as dentine replacement material. *J Dent*. 2013; 41(7): 600-10.
  34. Cassidy N, Fathey M, Prime S, Smith A. Comparative analysis of transforming growth factor  $\beta$  isoforms 1-3 in human and rabbit dentine matrices.. *Archives of Oral Biology*. 1997; 42:219-223.
  35. Chacko V, Kurikose S. Human pulpal response to mineral trioxide aggregate (MTA): a histological study. *J Clin Pediatr Dent*. 2006; 30:203-209.
  36. Chen CC, Ho CC, Chen CHD, Ding SJ. Physicochemical properties of calcium silicate cements for endodontic treatment. *J Endod*. 2009; 35:1288-91.
  37. Chen CC, Shie MY, Ding SJ. Human dental pulp cell response to new calcium silicate-based endodontic materials2011. *Int Endod J*. ; 44:836-42.
  38. Chenab F, Zhub Y, Wub J et al. Nanostructured Calcium Phosphates: Preparation and Their Application in Biomedicine. *Nano Biomed.Eng*. 2012; 4(1):41-9.
  39. Choukroun J, Adda F, Schoeffler C, Vervelle A.. Une opportunité en parodontologie: le PRF. *Implantodontie*. 2000; 42:55-62.

40. Choukroun J, Diss A, Simonpieri A. Platelet-rich fibrin (PRF): a second-generation platelet concentrate. Part IV: clinical effects on tissue healing. *Oral Surg Oral Med Oral Pathol Oral Radiol Endod.* 2006; 101:56-60.
41. Colceriu L, Cimpean S, Pop A, Moldovan M, Colceriu A. Using mineral trioxide aggregate and calcium hydroxide as pulp-capping materials. *Eur Cells Mater.* 2005; 10(Suppl 1):1473-2262.
42. Coleman NJ, Awosanya K, Nicholson JW.. Aspect of the in vitro bioactivity of hydraulic calcium (alumino) silicate cement. *Journal of Biomedical Materials Research Part A.* 2008; 166-174.
43. Cooper PR, Takahashi Y, Graham LW, Simon S, Imazato S, Smith AJ. Inflammation-regeneration interplay in the dentine-pulp complex.. *Journal of Dentistry.* 2010; 38:687-697.
44. Cox CF, Bergenholtz G, Fitzgerald M, Heys DR, Heys RJ, Avery JK, Baker JA. Capping of the dental pulp mechanically exposed to the oral microflora --a 5 week observation of wound healing in the monkey. *J Oral Pathol.* 1982; 11(4):327-39.
45. Cox CF, Bergenholtz G, Heys DR, Syed SA, Fitzgerald M, Heys RJ. Pulp capping of dental pulp mechanically exposed to oral microflora: a 1-2 year observation of wound healing in the monkey. *Journal of Oral Pathology.* 1985; 14:156-68.
46. Cox CF, Hafez AA, Akimoto N, Otsuki M, Mills JC. Biological basis for clinical success: pulp protection and the tooth restoration interface. *Practical Periodontics and Aesthetic Dentistry.* 1999; 11:819-26.
47. Cvek M. A clinical report on partial pulpotomy and capping with calcium hydroxide in permanent incisors with complicated crown fracture. *J Endod.* 1978; 4:232-7.
48. D,Antó V, Di Caprio MP, Ametrano G, Simeone M, Rengo S, Spagnuolo G. Effect of Mineral Trioxide Aggregate on Mesenchymal Stem Cells. *J Endod* 2010;36:1839-43. 2010; 36:1839-43.
49. Da Silva GF, Guerreiro-Tanomaru JM, Sasso-Cerri E, Tanomaru-Filho M, Cerri PS. Histological and histomorphometrical evaluation of furcation perforations filled with MTA, CPM and ZOE. *Int Endod J.* 2011; 44:100-10.
50. Dammaschke T, Gerth HU, Züchner H, Schäfer E. Chemical and physical surface and bulk material characterization of white ProRoot MTA and two Portland cements. *Dent Mater.* 2005; 21:731-8.
51. Dammaschke T, Leidinger J, Schäfer E. Long-term evaluation of direct pulp capping--treatment outcomes over an average period of 6.1 years. *Clinical Oral*



Investigations. 2010a; 14:559-67.

52. Dammaschke T, Stratmann U, Wolff P, Sagheri D, Schäfer E. Direct pulp capping with mineral trioxide aggregate: an immunohistologic comparison with calcium hydroxide in rodents. *J Endod.* 2010b; 36:814-9.
53. Dammaschke T, Wolff P, Sagheri D, Stratmann U, Schäfer E. Mineral trioxide aggregate for direct pulp capping: a histologic comparison with calcium hydroxide in rat molars. *Quintessence International.* 2010c; 41:20-30.
54. Dammaschke T. The history of direct pulp capping. *J Hist Dent.* 2008 spring; 56(1):9-23.
55. Damre P, Kumar A, Das M. Biodentine: A Revolution in Conservative Dentistry & Endodontics. *Journal of Interdisciplinary Dental Sciences.* 2013 Jan-June; 2(1):7-11.
56. Danilović V, Kršljak E, Lačković V. Histological evaluation of odontoblast-like cells response after capping application of calcium hydroxide and hydroxylapatite in dog's pulp. *Acta Veterinaria.* 2007; 57:573-584.
57. Danilović V, Petrović V, Marković D, Aleksić Z. Histological evaluation of platelet rich plasma and hydroxiapatite in apexogenesis: study on experimental animals. *Vojnosanit Pregl.* 2008; 65:128-134.
58. Dohan D, Choukroun J, Diss A, Dohan S, Dohan A, Mouhyi J. Platelet-rich fibrin (PRF): A second-generation platelet concentrate. Part II: Platelet-related biologic features.. *Oral Surg Oral Med Oral Pathol Oral Radiol Endod.* 2006; 101:E45-50.
59. Dummer PMH, Hicks R, Huws D. Clinical signs and symptoms in pulp disease. *Int Endod J.* 1980; 13:27-35.
60. Dvorak HF, Harvey VS, Estrella P, Brown LF, McDonagh J, Dvorak AM.. Fibrin containing gels induce angiogenesis. Implications for tumor stroma generation and wound healing. *Lab Invest.* 1987; 57(6):673-86.
61. El-Meligy OA, Avery DR.. Comparison of apexification with mineral trioxide aggregate and calcium hydroxide. *Pediatr Dent.* 2006; 28:248-53.
62. Enkel B, Dupas C, Akpe Adou J, Bosco J, Daculsi G, Jean A, Laboux O, LeGeros RZ, Weiss P. Bioactive Materials in endodontics. *Expert Rev Med Devices.* 2008 Jul; 5(4):475-94.
63. Estrela C, Sydney GB, Bammann LL, Felipe Jr O. Estudo do efeito biológico do pH na atividade enzimática de bactérias anaeróbias. *Rev Fac Odontol Bauru.* 1994; 2:29-36.

64. Estrela C, Sydney GB, Bammann LL, Fellipe Junior O. Mechanism of Action of Calcium and Hydroxyl Ions of Calcium Hydroxide on Tissue and Bacteria. *Braz Dent J.* 1995; 6(2):85-90.
65. Fan JP, Kalia P, Di Silvio L, Huang J. In vitro response of human osteoblasts to multi-step sol-gel derived bioactive glass nanoparticles for bone tissue engineering. *Materials Science and Engineering C.* 2014; 36:206-14.
66. Faraco IM Jr, Holland R. Histomorphological response of dogs dental pulp capped with whitw mineral trioxide aggregate. *Braz Dent J.* 2004; 15:104-8.
67. Faraco IM Jr, Holland R. Response of the pulp of dogs to capping with mineral trioxide aggregate or a calcium hydroxide cement. *Dental Traumatology.* 2001; 17:163-6.
68. Fitzgerald M, Chiego DJ Jr, Heys DR. Autoradiographic analysis of odontoblast replacement following pulp exposure in primate teeth. *Archives of Oral Biology.* 1990; 35:707-15.
69. Fransson H, Petersson K, Davies J.R. Dentine sialoprotein and Collagen I expression after experimental pulp capping in humans using Emdogain Ge. *Int Endod J.* 2011; 44:259-267.
70. Fridland M, Rosado R. Mineral Trioxide Aggregate (MTA) solubility and porosity with different water-to-powder ratios. *J Endod.* 2003; 29:814-7.
71. Fridland M, Rosado R. MTA solubility: a long term study. *J Endod.* 2005; 31:376-379.
72. Froum SJ, Wallace SS, Tarnow DP, Cho SC. Effect of platelet rich plasma on bone growth and osseointegration in human maxillary sinus grafts:three bilateral case reports. *Int J Periodontics Restorative Dent.* 2002; 22(1):45-53.
73. Frozoni M, Balic A, Sagomyants K, Zaia AA, Line SRP, Mina M. A feasibility study for the analysis of reparative dentinogenesis in pOB<sup>CoI3.6GFPtpz</sup> transgenic mice. *Int Endod J.* 2012; 45:907-14.
74. Gancedo- Caravia L, Garcia-Barbero E. Influence of humidity and setting time on the push out strenght of mineral trioxide aggregate obturations. *Journal of Endodontics.* 2006; 32:894-6.
75. Gandolfi MG, Ciapetti G, Perut F et al. Biomimetic calcium-silicate cements aged in simulated body solutions. Osteoblast response and analyses of apatite coating. *J Appl Biomater Biomech.* 2009; 7:160-70.

76. Gandolfi MG, Pagani S, Perut F, Ciapetti G, Baldini N, Mongiorgi R, Prati C. Innovative silicate-based cements for endodontics: A study of osteoblast-like cell response. *J Biomed Mater Research Part A*. 2008; 87:477-86.
77. Gandolfi MG, Siboni F, Prati C. Chemical-physical properties of TheraCal, a novel light-curable MTA-like material for pulp capping. *Int Endod J*. 2012; 45:571-9.
78. Gandolfi MG, Taddei P, Tinti A, Prati C. Apatite-forming ability (bioactivity) of ProRoot MTA. *Int Endod J*. 2010; 43:917-29.
79. Garrault S, Behr T, Nonat A.. Formation of the C-S-H Layer during early hydration of tricalcium silicate grains with different sizes. *J Phys Chem B*. 2006; 110(1):270-5.
80. Garrocho-Rangel A, Flores H, Silva-Herzog D, Hernandez-Sierra F, Mandeville P, Pozos-Guillen AJ. Efficacy of EMD versus calcium hydroxide in direct pulp capping of primary molars: a randomized controlled clinical trial. *Oral Surg Oral Med Oral Pathol Oral Radiol Endod*. 2009; 107:733-8.
81. Garrocho-Rangel A, Flores H, Silva-Herzog D, Rosales-Ibañez R, Pozos-Guillen AJ. Direct pulp capping in primary molars with enamel matrix derivative: report of a case. *J Clin Pediatr Dent*. 2009; 34:9-12
82. Gartner E, Young J, Damido tD. Hydration of Portland cement.. In *The structure and performance of cements*. 2nd ed. London: Spon Press; 2002.
83. Gentry P. The mammalian blood platelet:its role in haemostasis, inflammation and tissue repair. *J Comp Pathol*. 1992; 107(3):243-70.
84. Goldberg M, Farges JC, Lacerda-Pinheiro S. Inflammatory and immunological aspects of dental pulp repair. *Pharmacol Res*. 2008; 58:137-47.
85. Gomes-Filho JE, Watanabe S, Simonetti Lodi C et al. Rat tissue reaction to MTA FILLAPEX. *Dental Traumatology*. 2012; 28:452-56.
86. Graham L, Cooper PR, Cassidy N, Nör JE, Sloan AJ, Smith AJ. The effect of calcium hydroxide on solubilisation of bio-active dentine matrix components. *Biomaterials*. 2006; 27:2865-2873.
87. Graziani F, Ivanovski S, Cei S, Ducci F, Tonetti M, Gabriele M. The in vitro effect of different PRP concentration on osteoblast and fibroblast. *Clin Oal Implants Res*. 2006; 17(2):212-9.
88. Grech L, Mallia B, Camilleri J. Characterization of set Intermediate Restorative Material, Biodentine, Bioaggregate and a prototype calcium silicate cement for use as root-end filling materials. *Int Endod J*. 2013a; 46:632-641.

89. Grech L, Mallia B, Camilleri J. Investigation of the physical properties of tricalcium silicate cement-based root-end filling materials. *Dental Materials*. 2013b; 29:e20-e28.
90. Gui C, Dai X, Cui D. Advances of Nanotechnology Applied to Biosensors. *Nano Biomed Eng*. 2011; 3(4):260-273.
91. Güven EP, Taşlı PN, Yalvac ME, Sofiev N, Kayahan MB, Sahin F.. In vitro comparasion of induction capacity and biomineralization ability of Mineral trioxide aggregate and a bioceramic root canal sealer. *Int Endod J*. 2013; 46:1173-82.
92. Hakki SS, Bozkurt SB, Hakki EE, Belli S. Effects of mineral trioxide aggregate on cell survival, gene expression associated with mineralized tissues, and biomineralization of cementoblasts. *J Endod*. 2009; 35:513-9.
93. Hammarström L. Enamel matrix, cementum development and regeneration. *J Clin Periodontol*. 1997; 24:658-68.
94. Han L, Okiji T. Bioactivity evaluation of three calcium silicate-based endodontic materials. *Int Endod J*. 2013; 46:808-14.
95. Han L, Okiji T. Uptake of calcium and silicon released from calcium silicate based endodontic materials into root canal dentine. *Int Endod J*. 2011; 44:1081-7.
96. Harichane Y, Hirata A, Dimitrova-Nakov S, Granja I, Goldberg A, Kellermann O. Pulpal Progenitors and Dentin Repair. *Advances in Dental Research*. 2011; 23:307-312.
97. Harris RJ. The connective tissue with partial thickness double pedicle graft: The results of 100 consecutively treated defects. *J Periodontol*. 1994; 65:448-461.
98. Hasheminia SM1, Feizi G, Razavi SM, Feizianfard M, Gutknecht N, Mir M. A comparative study of three treatment methods of direct pulp capping in canine teeth of cats: a histologic evaluation. *Lasers Med Sci*. 2010; 25(1):9-15.
99. Haskell EW, Stanley HR, Chellimij, Stringfellow H. Direct pulp capping treatment: a long-term follow-up. *J Am Dent Assoc*. 1978; 97:607-12.
100. He L, Lin Y, Hu X, Zhang Y, Wu H. A comparative study of platelet-rich fibrin (PRF) and platelet-rich plasma (PRP) on the effect of proliferation and differentiation of rat osteoblasts in vitro. *Oral Surg Oral Med Oral Pathol Oral Radiol Endod*. 2009 Nov; 108(5):707-13.
101. Hilton T. Keys to clinical success with pulp capping: a review of the literature. *Oper Dent*. 2009; 34:615-625.
102. Hilton TJ, Ferracane JL, Mancl L. Comparison of CaOH with MTA for direct

- pulp capping: a PBRN randomized clinical trial. *J Dent Res.* 2013; 92 (Suppl 7):16-22.
103. Hiremath H, Saikalyan S, Kulkarni S.S & Hiremath V. Second-generation platelet concentrate (PRF) as a pulpotomy medicament in a permanent molar with pulpitis: a case report. *Int Endod J.* 2012; 45:105-112.
104. Holland R, De Souza V, Murata SS, Nery MJ, Bernabé PF, Otoboni Filho JA, Dezan Júnior E. Healing process of dog dental pulp after pulpotomy and pulp covering with mineral trioxide aggregate or Portland cement. *Braz Dent J.* 2001; 12:109-13.
105. Holland R. Histochemical response of amputated pulps to calcium hydroxide. *Rev Bras Pesq Med Biol.* 1971; 4:83-95.
106. Horsted P, Sondergaard B, Thylstrup A, Elattar K, Fejerskov. A retrospective study of direct pulp capping with calcium hydroxide compounds. *Endod Dent Traumatol.* 1985; 1:29-34.
107. Hørsted-Bindslev P, Løvschall H. Treatment outcome of vital pulp treatment. *Endodontic Topics.* 2002; 2:24-34.
108. Howard C, Murray PE, Namerow KN. Dental Pulp Stem Cell Migration. *J Endod.* 2010;36(12):1963-6.
109. Hu CC, Zhang C, Qian Q, Tatum NB. Reparative dentin formation in rat molars after direct pulp capping with growth factors. *J Endod.* 1998; 24:744-51.
110. Huan Z, Chang J. Calcium-phosphate-silicate composite bone cement: self-setting properties and in vitro bioactivity. *J Mater Sci: Mater Med.* 2009; 20:833-41.
111. Hwang Y-C, Hwang I-N, Oh W-M, Park J-C, Lee D-S, Son H-H. Influence of TGF- $\beta$ 1 on the expression of BSP, DSP, TGF- $\beta$ 1 receptor I and Smad proteins during reparative dentinogenesis. *J Mol Hist.* 2008; 39:153-160.
112. Hyman J, Cohen M. The predictive value of endodontic diagnostic tests. *Oral Surg Oral Med Oral Pathol.* 1984; 55:343-6.
113. Inage T, Toda Y. Gene expression of TGF- $\beta$ 1 and elaboration of extracellular matrix using in situ hybridization and EM radioautography during dentinogenesis. *Anatomical Records.* 1996; 245:250-266.
114. Inai T, Kukita T, Ohsaki Y, Nagata K, Kukita A, Kurisu K. Immunohistochemical demonstration of amelogenin penetration toward the dental pulp in the early stages of ameloblast development in rat molar tooth germs.

Anatomical Record. 1991; 229:259-70.

115. Ishizaki NT, Matsumoto K, Kimura Y, Wang X, Yamashita A. Histopathological study of dental pulp tissue capped with enamel matrix derivative. *J Endod.* 2003; 29:176-9.
116. Iwamoto CE, Adachi E, Pameijer CH, Barnes D, Romberg EE, Jefferies S. Clinical and histological evaluation of white ProRoot MTA in direct pulp capping. *Am J Dent.* 2006; 19:85-90.
117. Jean AH, Pouëzat JA, Daculsi G. Pulpal response to calcium phosphate materials. In vivo study of calcium phosphate materials in endodontics. *Cell Mater.* 1993; 3:193-200.
118. Ji YM, Jeon SH, Park JY, Chung JH, Choung YH, Choung PH. Dental stem cell therapy with calcium hydroxide in dental pulp capping. *Tissue Engineering Part A.* 2010; 16:1823-33.
119. Jokanović V, Čolović B, Jokanović B, Živković S. Superplastic, quickbonding endodontic mixtures and their hydration. *Int J Appl Ceram Technol.* 2014;1-9.
120. Jokanović V, Čolović B, Mitrić M, Marković D, Četenović B. Synthesis and Properties of a New Dental Material Based on Nano-Structured Highly Active Calcium Silicates and Calcium Carbonates. *International Journal of Applied Ceramic Technology.* 2014; 11(1):57-64.
121. Jokanović V, Čolović B., Živković S, Živojinović V, Marković D. Mineral trioxide aggregate as material of choice in endodontic therapy. *Stomatološki glasnik Srbije.* 2011; 58(2):97-107.
122. Jokanović V. Nanomedicina najveći izazov 21. Vekas: *Data Status*; 2012. 180
123. Kanno T, Takahashi T, Tsujisawa T, Ariyoshi W et al. Platelet rich plasma enhances human osteoblast-like cell proliferation and differentiation. *J Oral Maxillofac Surg.* 2005; 63(3):362-9.
124. Kawase T, Okuda K, Yoshie H, Burns DM. Anti-TGF- $\beta$  antibody blocks enamel matrix derivative-induced upregulation of P21WAF1/cip1 and prevents its inhibition of human oral epithelial cell proliferation. *J Periodontal Res.* 2002; 37:255-62.
125. Khashaba RM, Moussa MM, Chutkan NB, Borke JL. The response of subcutaneous connective tissue to newly developed calcium phosphate-based root canal sealers. *Int Endod J.* 2011; 44:342-52.

126. Kiatwateeratana T, Kintarak S, Piwat S, Chankanka O, Kamaolmatyakul S, Thearmontree A. Partial pulpotomy on caries-free teeth using enamel matrix derivative or calcium hydroxide: a randomized controlled trial. *International Endodontic Journal*. 2009; 42:584-92.
127. Kilian O, Flesch I, Wenisch S, Taborski B, Jork A, Schnettler R, Jonuleit T. Effects of platelet growth factors on human mesenchymal stem cells and human endothelial cells in vitro. *Eur J Med Res*. 2004; 9(7):337-44.
128. Kim SG, Chung CH, Kim YK, Park JC, Lim SC. Use of particulate dentin-plaster of Paris combination with/without platelet rich plasma in the treatment of bone defects around implants. *Int J Oral Maxillofac Implants*. 2002; 17(1):86-94.
129. Ko H, Yang W, Park K, Kim M.. Cytotoxicity of mineral trioxide aggregate (MTA) and bone morphogenetic protein 2 (BMP-2) and response of rat pulp to MTA and BMP-2. *Oral Surg Oral Med Oral Pathol Oral Radiol Endod*. 2010; 109:103-8.
130. Koubi G, Colon P, Franquin JC, et al.. Clinical evaluation of the performance and safety of a new dentine substitute, Biodentine, in the restoration of posterior teeth - a prospective study. *Clin Oral Investig*. 2013; 17(1):243-9.
131. Kratchman S. Perforation repair and one-step apexification procedures. *Dent Clin North Am*. 2004; 48:291-307.
132. Langeland K, Dowden WE, Tronstad L, Langeland LK. Human pulp changes of iatrogenic origin. *Oral Surg Oral Med Oral Pathol*. 1971; 32:943-80.
133. Laurent P, Camps J, About I. Biodentine(TM) induces TGF-beta1 release from human pulp cells and early dental pulp mineralization. *Int Endod J*. 2012; 45(5):439-48.
134. Lee SK, Lee SK, Lee SI, Park JH, Jang JH, Kim HW, Kim EC. Effect of calcium phosphate cements on growth and odontoblastic differentiation in human dental pulp cells. *J Endod*. 2010; 36:1537-42.
135. Lee YL, Lee BS, Lin FH, Yun Lin A, Lan WH, Lin CP. Effects of physiological environments on the hydration behavior of mineral trioxide aggregate. *Biomaterials*. 2004; 25:787-93.
136. Leprince JG, Zeitlin BD, Tolar M, Peters OA. Interaction between immune system and mesenchymal stem cell in dental pulp and periapical tissues. *Int Endod J*. 2012; 45:689-701.
137. Lesot H, Smith A, Tziafas D, Begue-Kirn C, N C, Ruch J. Biologically active molecules and dental tissue repair: a comparative review of reactionary and

- reparative dentinogenesis with the induction of odontoblast differentiation in vitro. *Cells and Materials*. 1994; 4:199-218.
138. Li P, de Groot K. Better bioactive ceramics through sol-gel process. *J Sol-Gel Sci Tech*. 1994; 2:797-801.
  139. Linde A, Goldberg M. Dentinogenesis. *Critical Reviews in Oral Biology & Medicine*. 1993; 4:679-728.
  140. Liu WN, Chang J, Zhu YQ, Zhang M.. Effect of tricalcium aluminate on the properties of tricalcium silicate-tricalcium aluminate mixtures: setting time, mechanical strength and biocompatibility. *Int Endod J*. 2011; 44:41-50.
  141. Lu Y, Liu T, Li H, Pi G. Histological evaluation of direct pulp capping with a self-etching adhesive and calcium hydroxide on human pulp tissue. *International Endodontic Journal*. 2008; 41:643-50.
  142. Luketic S, Malci A, Jukic S, Anic I, Šegovic S, Kaleni S. Coronal microleakage of two root-end filling materials using a polymicrobial marker. *J Endod*. 2008; 34:201-203.
  143. Lyngstadaasb SP, Lundberg E, Ekdahl F, Andersson C, Gestrelus S. Autocrine growth factors in human periodontal ligament cells cultured on enamel matrix derivative. *Journal of Clinical Periodontology*. 2001; 28:181-8.
  144. Marshall GW, Jr., Marshall SJ, Kinney JH, Balooch M.. The dentin substrate: structure and properties related to bonding. *J Dent*. 1997; 25(6):441-58.
  145. Mazor Z, Peleg M, Garg AK, Luboshitz J. Platelet rich plasma for bone graft enhancement in sinus floor augmentation with simultaneous implant placement: patient series study. *Implant Dent*. 2004; 13(1):65-72.
  146. McDonald R, Avery D, Dean J. Treatment of deep caries, vital pulp exposure and pulpless teeth. In *Dentistry for the child and adolescent*. St. Louis: Mosby Co; 2004. p. 389-412.
  147. Mcwalter CM, El-Kafrawy AH, Mitchell DF. Longterm study of pulp capping in monkeys with three agents. *J Am Dent Assoc*. 1976; 94:105-10.
  148. Menezes R, Bramante CM, Letra A, Carvalho VG, Garcia RB. Histologic evaluation of pulpotomies in dog using two types of mineral trioxide aggregate and regular and white Portland cements as wound dressings. *Oral Surg Oral Med Oral Pathol Oral Radiol Endod*. 2004; 98:376-9.
  149. Min KS, Kim HI, Park HJ, Pi SH, Hong CU, Kim EC. Human pulp cells



- response to Portland cement in vitro. *J Endod.* 2007; 33:163-6.
150. Min KS, Park HJ, Lee SK, Park SH, Hong CU, Kim HW, et al. Effect of mineral trioxide aggregate on dentin bridge formation and expression of dentin sialoprotein and heme oxygenase-1 in human dental pulp. *J Endod.* 2008; 34:666-670.
  151. Mitsiadis TA, Rahiotis C. Parallels between tooth development and repair: conserved molecular mechanisms following carious and dental injury. *Journal of Dental Research.* 2004; 83:896–902.
  152. Mizuno M, Imai T, Fujisawa R, Tani H, Kuboki Y.. Bone sialoprotein (BSP) is a crucial factor for the expression of osteoblastic phenotypes of bone marrow cells cultured on type I collagen matrix. *Calcif Tissue Int.* 2000; 66:388-96.
  153. Mjor IA, Dahl E, Cox CF. Healing of pulp exposures:an ultrastructural study. *Journal of Oral Pathology and Medicine.* 1991; 20:496-501.
  154. Mjor IA. Dentin–predentin complex and its permeability: physiologic overview. *Journal of Dental Research.* 1985; 64:621-7.
  155. Murray PE, Hafez AA, Smith AJ, Windsor LJ, Cox CF. Histomorphometric analysis of odontoblast-like cell numbers and dentine bridge secretory activity following pulp exposure. *Int Endod J.* 2003; 36:106-16.
  156. Nair PN, Duncan HF, Pitt Ford TR, Luder HU. Histological, ultrastructural and quantitative investigations on the response of healthy human pulps to experimental capping with mineral trioxide aggregate: a randomized controlled trial. *Int Endod J.* 2008; 41:128-150.
  157. Najat F, Alamoudi N, Balto K, Al Mushayt A. Clinical Assessment of Mineral Trioxide Aggregate (MTA) as Direct Pulp Capping in Young Permanent Teeth. *Journal of Clinical Pediatric Dentistry.* 2006; 31:2.
  158. Nakamura Y, Hammarström L, Lundberg E et al. Enamel matrix derivative promotes reparative processes in the dental pulp. *Adv Dent Res.* 2001; 15:105-7.
  159. Nakamura Y, Hammarström L, Matsumoto K, Lyngstadaas SP. The induction of reparative dentine by enamel proteins. *Int Endod J.* 2002; 35:407-17.
  160. Nakashima M. Bone morphogenetic proteins in dentin regeneration for potential use in endodontic therapy. *Cytokine & Growth Factor Reviews.* 2005; 16:369-376.
  161. Nowicka A, Wilk G, Lipski M, Kolecki J, Buczkowska-Radlinska J.

- Tomographic evaluation of reparative dentin formation after direct pulp capping with Ca(OH)<sub>2</sub>, MTA, Biodentine and dentin bonding system in human teeth. *J Endod.* 2015; 41(8):1234-40.
162. Nyborg H. Capping of the pulp. The processes involved and their outcome. *Odontol Tidskr.* 1958; 66:95-364.
163. Oguntebi B, Clark A, Wilson J. Pulp capping with Bioglass and autologous demineralized dentin in miniature swine. *J Dent Res.* 1993; 72(2):484-9.
164. Okiji T, Yoshida K. Reparative dentinogenesis induced by Mineral Trioxide Aggregate: a review from the biological and physicochemical points of view. *International Journal of Dentistry.* 2009;12 pages.
165. Olsson H DJHKSUPK. Dental pulp capping: effect of Emdogain Gel on experimentally exposed human pulps. *Int Endod J.* 2005; 38:186-94.
166. Opačić-Galić V, Petrović V, Živković S, Jokanović V, Nikolić B, Knežević-Vukčević J, Mitić-Ćulafić D. New nanostructural biomaterials based on active silicate systems and hydroxiapatite : charakterization and genotoxicity in human peripheral blood lymphocytes. *International Endodontic Journal.* 2013; 46:506-16.
167. Orhan E.O, Maden M, Sengun ven B. Odontoblast-like cell numbers and reparative dentine thickness after direct pulp capping with platelet-rich plasma and enamel matrix derivative: a histomorphometric evaluation. *Int Endod J.* 2012; 45:317-325.
168. Pace R, Giuliani V, Pagavino G. Mineral trioxide aggregate as repair material for furcal perforation: case series. *J Endod.* 2008; 34:1130-3.
169. Pace R, Giuliani V, Pini Prato L, Baccetti T, Pagavino G. Apical plug technique using mineral trioxide aggregate: results from a case series. *Int Endodc J.* 2007; 40 (6):478-84.
170. Papagerakis P, MacDougall M, Hotton D, Bailleul- Forestier I, Oboeuf M, Berdal A. Expression of amelogenin in odontoblasts. *Bone.* 2003; 32:228-40.
171. Parirokh M, Agary S, Eghban MJ et al. A comparative of white and gray Mineral trioxide aggregate as pulp capping agents in dog's teeth. *Dent Traumatol.* 2005; 21:150-4.
172. Parirokh M, Askarifad S, Mansouri S, Haghdoost AA, Raoof M, Torabinejad M. Effect of phosphate buffer saline on coronal leakage of Mineral trioxide aggregate. *J Oral Sci.* 2009; 51:187-91.

173. Parirokh M, Mirsoltani B, Raouf M, Tabrizchi H, Haghdoost AA. Comparative study of subcutaneous tissue responses to a novel root-end filling material and white and grey Mineral trioxide aggregate. *Int Endod J.* 2011; 44:283-9.
174. Parirokh M, Torabinejad M. Mineral trioxide aggregate: A comprehensive literature review-Part I: Chemical, physical and antibacterial properties. *J Endod.* 2010a; 36:16-27.
175. Parirokh M., Torabinejad M. Mineral trioxide aggregate : a comprehensive literature review –Part III : Clinical applications, drawbacks, and mechanism of action. *J Endod.* 2010 Mar; 36(3):400-13.
176. Pashley D. Dynamics of the pulpo-dentin complex. *Critical Reviews in Oral Biology & Medicine.* 1996; 104-133.
177. Paula-Silva F, Ghosh A, Silva L, Kapila Y. TNF-alpha promotes an odontoblastic phenotype in dental pulp cells. *Journal of Dental Research* 2009;88:339-. 2009; 88:339-344.
178. Perard M, Le Clerc J, Meary F, et al.. Spheroid model study comparing the biocompatibility of Biodentine and MTA. *J Mater Sci Mater Med.* 2013; 24(6):1527-34.
179. Pietak AM, Reid JW, Stott MJ, Sayer M. Silicon substitution in the calcium phosphate bioceramics. *Biomaterials.* 2007; 28:4023-32.
180. Pitt Ford TR, Torabinejad M, Abedi HR, Bakland LK, Kariyawasam SP. Using mineral trioxide aggregate as a pulp-capping material. *J Am Dent Assoc.* 1996; 127:1491-4.
181. Pond WG, Houpt KA. The biology of the pig. In Miller ER UD. *The pig as model for human nutrition.* Ney York: Comstock; 1987. p. 693-706.
182. Qi SC, Cui C, Yan YH, Sun GH, Zhu SR.. Effects of high-mobility group box 1 on the proliferation and odontoblastic differentiation of human dental pulp cells. *Int Endod J.* 2013; 46:1153-63.
183. Raskin A, Eschrich G, Dejoui J, About I. In vitro microleakage of Biodentine as a dentin substitute compared to Fuji II LC in cervical lining restorations.. *J Adhes Dent.* 2012; 14(6):535-42.
184. Reyes-Carmona JF, Felipe MS, Felipe WT. Biomineralization ability and interaction of mineral trioxide aggregate and white portland cement with dentin in a phosphate-containing fluid. *J Endod.* 2009; 35(5):731-6.

185. Roberts HW, Toth JM, Berzins DW, Charlton DG. Mineral trioxide aggregate material use in endodontic treatment: a review of the literature. *Dent Mater.* 2008; 24:149-64.
186. Roberts HW, Toth JM, Berzins DW, Charlton DG. Mineral trioxide aggregate material use in endodontic treatment: a review of the literature. *Dent Mater.* 2008; 24:149-64.
187. Roberts-Clark DJ, Smith AJ. Angiogenic growth factors in human dentine matrix. *Archives of Oral Biology.* 2000; 45:1013-1016.
188. Roberts-Clark DJ, Smith AJ. Angiogenic growth factors in human dentine. Lipopolysaccharide enhances the production of vascular endothelial growth factor by human pulp cells in culture. *Infection and Immunity.* 1999;67:1633-1639; 67:1633-1639.
189. Saghiri MA, Asgar K, Lotfi M, Garcia-Godoy F. Nanomodification of mineral trioxide aggregate for enhanced physicochemical properties. *Int Endod J.* 2012; 45:979-978.
190. Sangwan P, Sangwan A, Duhan J, Rohilla A. Tertiary dentinogenesis with calcium hydroxide: A review of proposed mechanisms. *Int End J.* 2013; 46:3-19.
191. Sarkar NK, Caicedo R, Ritwik P, Moiseyeva R, Kawashima I. Physicochemical basis of the biologic properties of mineral trioxide aggregate. *J Endod.* 2005; 31:97-100.
192. Saunders WP. A Prospective Clinical Study of Periradicular Surgery Using Mineral Trioxide Aggregate as a Root-end Filling. *J Endod.* 2008 June; 34(6):660-65.
193. Sawicki L, Pameijer CH, Emerich K, Adamowicz-Klepalska B.. Histological evaluation of mineral trioxide aggregate and calcium hydroxide in direct pulp capping of human immature permanent teeth. *Am J Dent.* 2008; 21 (4) :262-6.
194. Schroder U. Effects of calcium hydroxide-containing pulp-capping agents on pulp cell migration, proliferation, and differentiation. *J Dent Res.* 1985; 64:541-8.
195. Schuurs AH, Gruythuysen RJ, Wesselink PR. Pulp capping with adhesive resin-based composite vs. calcium hydroxide: a review. *Endod Dent Traumatol.* 2000; 16:240-50.
196. Sergey V. Dorozhkin, Matthias Epple.. Biological and Medical Significance of Calcium Phosphates *Angew. Chem. Int. Ed.* 2002; 41:3130-3146.
197. Shahravan A , Jalali SP, Torabi M, Haghdoost AA, Gorjestani H. A

histological study of pulp reaction to various water/powder ratios of white mineral trioxide aggregate as pulp-capping material in human teeth: a double-blinded, randomized controlled trial. *Int Endod J.* 2011; 44:1029-33.

198. Shankle RJ, Brauer JS. Pulp capping. *Oral Surg Oral Med Oral Pathol.* 1962; 15:1121-7.
199. Shayegan A, Jurysta C, Atash R, et al. Biodentine used as a pulp-capping agent in primary pig teeth.. *Pediatr Dent.* 2012; ; 34(7):202-8.
200. Shayegan A, Petein M, Vanden Abbeele A. The use of beta-tricalcium phosphate, white MTA, white Portland cement and calcium hydroxide for direct pulp capping of primary pig teeth. *Dental Traumatology.* 2009; 25:413-9.
201. Simon S, Cooper P, Smith A, Picard B, Ifi CN, Berdal A. Evaluation of a new laboratory model for pulp healing: preliminary study. *Int Endod J.* 2008; 41:781-90.
202. Simonpieri J, Choukroun M.O, Girar T, Ouaknine, Dohan D.. Immediate post-extraction implantation: interest of the PRF. *Implantodontie.* 2004; 13:177-89.
203. Sloan A, Perry H, Matthews J, AJ S. Transforming growth factor-B isoform expression in mature human molar teeth. *Histochemical Journal.* 2000; 32:247-252.
204. Sloan AJ, Smith AJ. Stem cells and the dental pulp: Potential roles in dentine regeneration and repair. *Oral Diseases.* 2007; 13:151-7.
205. Sloan AJ, Smith AJ. Stimulation of the dentine-pulp complex of rat incisor teeth by transforming growth factor beta isoforms 1-3 in vitro. *Archives of Oral Biology.* 1999; 44:149-56.
206. Smith A, Cassidy N, Perry H, Begue-Kirn C, Ruch J, Lesot H. Reactionary dentinogenesis. *International Journal of Devevelopmental Biology.* 1995; 39:273-280.
207. Smith A, Lesot H. Induction and regulation of crown dentinogenesis-embryonic events as a template for dental tissue repair.. *Critical Reviews in Oral Biology & Medicine.* 2001; 12:425-437.
208. Smith A, Patel M, Graham LW, Sloan A, Cooper PR. Dentin regeneration: Key roles for stem cells and molecular signalling. *Oral Biosciences and Medicine.* 2005; 2/3:127-132.
209. Smith A, Tobias R, Cassidy N, Plant C, Browne R, Begue-Kirn C. Odontoblast stimulation in ferrets by dentin matrix components. *Archives of Oral Biology.* 1994; 39:13-22.

210. Smith A. Pulpal Responses to Caries and Dental Repair. *Caries Research*. 2002; 36:223-232.
211. Spahr A, Lyngstadaas SP, Boeckh C, Anderson C, Ehrlich M, Podbielski A, Haller B. Effect of enamel matrix derivative on the growth of periodontal pathogens in vitro. *Journal of Clinical Periodontology*. 2002; 29:62-72.
212. Srinivasan V, Waterhouse P, Whitworth J. Mineral trioxide aggregate in paediatric dentistry. *Int J Paediatr Dent*. 2009; 19:34-47.
213. Stindberg L. The dependence of the results of pulp therapy on certain factors. An analytical study based on radiographic and clinical follow-up examinations. *Acta Odontol Scand*. 1956; 14:1-175.
214. Stocum DL. *Regenerative Biology and Medicine*. 2nd ed. London: Elsevier; 2012.
215. Strassler H, Levin R.. Bidentine Tricalcium Silicate Cement. Material is an active biosilicate technology for direct or indirect pulp-capping. Case report.. *Insade Dentistry*. 2011;: 2-3.
216. Tabarsi B, Parirokh M, Eghbal MJ, Haghdoost AA, Torabzadeh H, Asgary S. A comparative study of dental pulp response to several pulpotomy agents. *Int Endod J*. 2010; 43(7):565-71.
217. Taddei P, Tinti A, Gandolfi M.G, Rossi P.L, Prati C. Ageing of calcium silicate cements for endodontic use in simulated body fluids: a micro-Raman study. *Journal of Raman Spectroscopy*. 2009; 40(12):1858-1866.
218. Takita T, Hayashi M, Takeichi O et al.. Effect of Mineral trioxide aggregate on proliferation of cultured human dental pulp cells. *Int Endod J*. 2006; 39:415-22.
219. Tatsunari N, Matsumoto K. Histopathological study of dental pulp tissue capped with enamel matrix derivative. *Journal of Endodontics*. 2003; 29:176-9.
220. Taylor HFW. *Cement chemistry*. 2nd ed. London: Thomas Telford Publishing; 1997.
221. Thesleff I, Vaahtokari A. The role of growth factors in determination and differentiation of the odontoblastic cell lineage. *Proceedings of the Finnish Dental Society*. 1992; 8:357-68.
222. Tomson PL, Grover LM, Lumley PJ, Sloan AJ, Smith AJ, Cooper PR. Dissolution of bio-active dentine matrix components by mineral trioxide aggregate. *J Dent*. 2007; 35:636-42.

223. Torabinejad M, Corr R, Buhrley M, Wright K, Shabahang S. An animal model to study regenerative endodontics. *J Endod.* 2011; 37:197-202.
224. Torabinejad M, Hong CU, McDonald F, Pitt Ford TR. Physical and chemical properties of a new root-end filling material. *Journal of Endodontics.* 1995; 21:349-53.
225. Torabinejad M, Hong CU, Pitt Ford TR, Kettering JD. Cytotoxicity of four root end filling materials. *J Endod.* 1995; 21:489-92.
226. Torabinejad M, Parirokh M. Mineral trioxide aggregate : a comprehensive literature review –Part II: leakage and biocompatibility investigations. *J Endod.* 2010; 36(2):190-202.
227. Torabinejad M, Parirokh M. Mineral trioxide aggregate:Comprehensive literature review- Part II: Leakage and biocompatibility investigations. *J Endod.* 2010; 36:190-202.
228. Torabinejad M, Pitt Ford TR, McKendry DJ, Abedi HR, Miller DA, Kariyawasam SP. Histologic assessment of mineral trioxide aggregate as a root-end filling in monkeys. *J Endod.* 1997; 23:225-8.
229. Tran XV, Gorin C, Willig C, Baroukh B, Pellat B, Decup F, Opsahl Vital S, Chaussain C, Boukpepsi T.Effect of a calcium-silicate-based restorative cement on pulp repair. *J Dent Res.* 2012; 91:1166-71.
230. Tronstad L, Andreassen JO, Haselgreen G, Kristerson L, Riis I. pH changes in dental tissues after root canal filling with calcium hydroxide. *J Endod.* 1981; 7:17-21.
231. Trowbridge H, Kim S. Pulp Development, Structure, and Function. In Cohen S BR. *Pathways of the Pulp.* St. Louis: Mosby, Inc; 1998. p. 386-424.
232. Tsuji T, Takei K, Inoue T, Shimono M, Yamamura T. An experimental study on wound healing of surgically exposed dental pulps in germ-free rats. *The Bulletin of Tokyo Dental College.* 1987; 28:35-8.
233. Tziafas D, Pantelidou O, Alvanou A, Belibasakis G, Papadimitriou S. The dentinogenic effect of mineral trioxide aggregate (MTA) in short-term capping experiments. *Int Endod J.* 2002; 35:245-54.
234. Tziafas D, Smith AJ, Lesot H.. Designing new treatment strategies in vital pulp therapy.*Journal of Dentistry.* 2000; 28:77-92.
235. Tziafas D. Mechanisms controlling secondary initiation of dentinogenesis: a

- review. *Int End J.* 1994; 27:61-74.
236. Veis A. The role of dental pulp- thoughts on the session on pulp repair processes. *J Dent Res.* 1985; 64:552-4.
237. Verstraete FJM, Osofsky A. *Dentistry in pet rabbits; 2005 compendium.*
238. Walker MP, Diliberto A, Lee C. Effect of setting conditions on mineral trioxide aggregate flexural strength. *J Endod.* 2006; 32:334-6.
239. Wang X, Sun H, Chang J. Characterization of Ca<sub>3</sub>SiO<sub>5</sub>/CaCl<sub>2</sub> composite cement for dental application. *Dent Mater.* 2008; 24(1):74-82.
240. Wang Z. Putative stem cells in human dental pulp with irreversible pulpitis: an exploratory study.. *Journal of Endodontics.* 2010; 36:820-5.
241. Weine FS. *Endodontic Iherapy.* 3rd ed. St Louis: C. V. Mosby; 1982.
242. Weishaupt P, Bernimoulin JP, Trackman P, Hägewald S. Stimulation of osteoblasts with Emdogain increases the expression of specific mineralization markers. *Oral Surg Oral Med Oral Pathol Oral Radiol Endod.* 2008; 106:304-8.
243. Willershausen B, Willershausen I, Ross A, Velikonja S, Kasaj A, Blettner M. Retrospective study on direct pulp capping with calcium hydroxide. *Quintessence International.* 2011; 42:165-71.
244. Witherspoon DE, Small JC, Harris GZ. Mineral trioxide aggregate pulpotomies: a case series outcomes assessment. *J Am Dent Assoc.* 2006; 137:610-8.
245. Yang IS, Lee DS, Park JT, Kim HJ, Son HH, Park JC.. Tertiary Dentin Formation after Direkt Pulp Capping with Odonogenic Ameloblast-associated Protein in Rat Teeth. *J Endod.* 2010; 36(12):1956-62.
246. Zanini M, Sautier JM, Berdal A, Simon S.. Biodentine induces immortalized murine pulp cell differentiation into odontoblast-like cells and stimulates biomineralization. *J Endod.* 2012; 38(9):1220-6.
247. Zarrabi MH, Javidi M, Jafarian AH, Joushan B.. Histologic assessment of human pulp response to capping with mineral trioxide aggregate and a novel endodontic cement. *J Endod.* 2010; 36:1778-81.
248. Zhang S, Yang X, Fan M. BioAggregate and iRoot BP Plus optimize the proliferation and mineralization ability of human dental pulp cells. *Int Endod J.* 2013; 46:923-9.
249. Zhang W, Walboomers XF, Jansen JA. The formation of tertiary dentin after



pulp capping with a calcium phosphate cement, loaded with PLGA microparticles containing TGF- $\beta$ 1. *J Biomed Mater Res A*. 2007; 85:439-444.

250. Zhao W, Wang J, Zhai W, Wang Z, Chang J. The self-setting properties and in vitro bioactivity of tricalcium silicate. *Biomaterials*. 2005; 26:6113-21.

## 9. BIOGRAFIJA

Dr Marijana Popović Bajić rođena je 20.07.1983. godine u Prokuplju. Osnovnu školu i Prvu beogradsku gimnaziju završila je sa odličnim uspehom kao dobitnik dve Vukove diplome. Stomatološki fakultet Univerziteta u Beogradu upisala je školske 2002/03. Tokom studija je prezentovala dva rada na domaćim studentskim kongresima i jedan rad na međunarodnom kongresu (European Dental Student's Association). Na završnoj godini studija, radila je kao demonstrator na Klinici za bolesti zuba. Diplomirala je u aprilu 2008. godine sa prosečnom ocenom 9.17. Nakon obavljenog pripravničkog staža, 2009. je položila stručni ispit za doktora stomatologije.

Školske 2008/09. godine, dr Marijana Popović Bajić je upisala doktorske studije na Stomatološkom fakultetu Univerziteta u Beogradu i do juna 2010. godine položila sve ispite sa prosečnom ocenom 9.86. Kao stipendista Ministarstva za nauku i tehnološki razvoj angažovana je na projektu: Parodontalna medicina, primena koncepta aktivne regeneracije u parodontologiji i implantologiji.

Od juna 2010. godine, zaposlena je na Klinici za bolesti zuba, gde je aktivno uključena u procese nastave, kao i zdravstvene i naučne aktivnosti.

Dr Marijana Popović Bajić je do sada prezentovala 4 naučna rada na međunarodnim skupovima i jedan naučni rad na domaćim kongresima stomatologa. Autor je dva rada objavljena u časopisima sa SCI liste, od koga su oba iz oblasti vezane za temu doktorske disertacije. Publikovala je tri naučna rada u časopisu od nacionalnog značaja i dva u međunarodnim časopisima. Prisustvovala je na više akreditovanih seminara i kongresa u okviru Kontinuirane edukacije stomatologa.

Прилог 1.

## Изјава о ауторству

Потписани-а Маријана Поповић Бајић

број индекса 7/2008

### Изјављујем

да је докторска дисертација под насловом

**УТИЦАЈ АМЕЛОГЕНИНА, ФАКТОРА РАСТА И НОВИХ НАНОСТРУКТУРНИХ  
МАТЕРИЈАЛА НА БАЗИ КАЛЦИЈУМ СИЛИКАТНИХ ЦЕМЕНАТА НА РЕГЕНЕРАЦИЈУ  
ПУЛПЕ**


---

---

- резултат сопственог истраживачког рада,
- да предложена дисертација у целини ни у деловима није била предложена за добијање било које дипломе према студијским програмима других високошколских установа,
- да су резултати коректно наведени и
- да нисам кршио/ла ауторска права и користио интелектуалну својину других лица.

Потпис докторанда

У Београду, 29.10.2015.

---

Прилог 2.

## Изјава о истоветности штампане и електронске верзије докторског рада

Име и презиме аутора **Маријана Поповић Бајић**

Број индекса 7/2008

Студијски програм докторске студије

Наслов рада **УТИЦАЈ АМЕЛОГЕНИНА, ФАКТОРА РАСТА И НОВИХ  
НАНОСТРУКТУРНИХ МАТЕРИЈАЛА НА БАЗИ КАЛЦИЈУМ СИЛИКАТНИХ  
СИСТЕМА НА РЕГЕНЕРАЦИЈУ ПУЛПЕ**

Ментор Проф. др Славолјуб Живковић

Потписани/а \_\_\_\_\_

Изјављујем да је штампана верзија мог докторског рада истоветна електронској верзији коју сам предао/ла за објављивање на порталу **Дигиталног репозиторијума Универзитета у Београду**.

Дозвољавам да се објаве моји лични подаци везани за добијање академског звања доктора наука, као што су име и презиме, година и место рођења и датум одбране рада.

Ови лични подаци могу се објавити на мрежним страницама дигиталне библиотеке, у електронском каталогу и у публикацијама Универзитета у Београду.

**Потпис докторанда**

У Београду, 29.10.2015.



Прилог 3.

## Изјава о коришћењу

Овлашћујем Универзитетску библиотеку „Светозар Марковић“ да у Дигитални репозиторијум Универзитета у Београду унесе моју докторску дисертацију под насловом:

**УТИЦАЈ АМЕЛОГЕНИНА, ФАКТОРА РАСТА И НОВИХ НАНОСТРУКТУРНИХ МАТЕРИЈАЛА НА БАЗИ КАЛЦИЈУМ СИЛИКАТНИХ ЦЕМЕНАТА НА РЕГЕНЕРАЦИЈУ ПУЛПЕ**

---

која је моје ауторско дело.

Дисертацију са свим прилозима предао/ла сам у електронском формату погодном за трајно архивирање.


Моју докторску дисертацију похрањену у Дигитални репозиторијум Универзитета у Београду могу да користе сви који поштују одредбе садржане у одабраном типу лиценце Креативне заједнице (Creative Commons) за коју сам се одлучио/ла.

1. Ауторство
2. Ауторство - некомерцијално
3. Ауторство – некомерцијално – без прераде
4. Ауторство – некомерцијално – делити под истим условима
5. Ауторство – без прераде
6. Ауторство – делити под истим условима

(Молимо да заокружите само једну од шест понуђених лиценци, кратак опис лиценци дат је на полеђини листа).

Потпис докторанда

У Београду, 29.10.2015.

  
M. Petrović Barak