

Univerzitet u Beogradu  
Stomatološki fakultet

Mr Neda Lj. Stefanović

ANALIZA UTICAJA  
ORTODONTSKOG I  
ORTODONTSKO-HIRURŠKOG  
LEČENJA NA  
GORNJE VAZDUŠNE PUTEVE I  
MEKA TKIVA LICA PRIMENOM  
KOMPJUTERIZOVANE  
TOMOGRAFIJE

doktorska disertacija

Beograd, 2012

Doktorsku disertaciju posvećujem mom dragom tati,  
*Ljubomiru Bati Stefanoviću*

## Zahvalnica

Sa velikim zadovoljstvom želim da zahvalim svima koji su mi neposredno ili posredno pomogli da uspešno obavim istraživanje i napišem doktorsku disertaciju.

Zahvaljujem se svojim mentorima prof. Branislavu Glišiću i prof. Ivani Šćepan, članovima komisije doc. Ljiljani Stojanović i prof. Milovanu Dimitrijeviću, kao i kolegama sa Klinike za ortopediju vilica Stomatološkog fakulteta Univerziteta u Beogradu.

Posebnu zahvalnost dugujem prof. *Sheldon-u W. Rosenstein-u* za svu pomoć i podršku, kao i za mogućnost uspostavljanja kontakta sa jednom od najprestižnijih klinika za ortopediju vilica na svetu, *Department of Orthodontics Case Western Reserve* Univerziteta u Klivlendu, Ohajo, SAD. Naravno, ovo istraživanje ne bi bilo moguće bez velike podrške prof. *J. Martin-a Palomo-a*, Direktora programa ortodoncije i Centra za kraniofacijalni imidžing CWR Univerziteta. Pomoć u savlađivanju analiza upotrebom savremenih 3D tehnologija pružio mi je doc. *Hakan El* sa Univerziteta *Hacettepe* iz Ankare. Takođe zahvaljujem prof. *Mark-u Hans-u*, direktoru Klinike za ortodonciju na CWR Univerzitetu, kao i g-đi *Cynthia-i McConnaughy*, koordinatoru u Centru za kraniofacijalni imidžing CWR Univerziteta. *Dr Douglas-u L. Chenin-u*, direktoru kliničkog programa kompanije *Anatomege* zahvaljujem na mogućnosti korišćenja programa *InVivo*. Za logističku podršku u Klivlendu zahvaljujem g-dinu Stevanu Saviću.

Oni kojima dugujem najveću zahvalnost jesu moja porodica i prijatelji. Zahvaljujem svojim dragim roditeljima, Ljubomiru i Gordani, sestri Mini i Đorđu na onome što sam danas, na strpljenju, podršci, veri i ljubavi.

***Neda Stefanović***

***U Beogradu,  
januara 2012. godine***

**STOMATOLOŠKI FAKULTET UNIVERZITETA U BEOGRADU**  
**KLJUČNA DOKUMENTACIONA INFORMACIJA**

Redni broj <b>RBR</b>	
Identifikacioni broj <b>IBR</b>	
Tip dokumenta <b>TD</b>	monografska publikacija
Tip zapisa <b>TZ</b>	tekstualni štampani materijal
Vrsta rada <b>VR</b>	doktorska disertacija
Autor <b>AU</b>	Mr Neda Stefanović, dr stom.
Mentor <b>MN</b>	Prof. dr Branislav Glišić Univerzitet u Beogradu Stomatološki fakultet
Naslov rada <b>NR</b>	Analiza uticaja ortodontskog i ortodontsko-hirurškog lečenja na gornje vazdušne puteve i meka tkiva lica primenom kompjuterizovane tomografije
Jezik publikacije <b>JZ</b>	srpski
Jezik izvoda <b>JI</b>	srpski, engleski
Zemlja publikovanja <b>ZP</b>	Republika Srbija
Godina <b>GO</b>	2012.
Izdavač <b>IZ</b>	autorski reprint

Mesto i adresa <b>MA</b>	Resavska 88/33, 11 000 Beograd
Fizički opis rada <b>FO</b>	218 strana, 9 poglavlja, 77 slika, 44 tabele, 31 grafikon, 342 reference
Naučna oblast <b>NO</b>	stomatologija
Naučna disciplina <b>ND</b>	ortopedija vilica (ortodoncija)
Predmetne odrednice / Ključne reči <b>PO</b>	CBCT, 3D, gornji vazdušni putevi, meka tkiva lica, ekstrakcije, neekstrakciona terapija, ortognatska hirurgija
Univerzalna decimalna klasifikacija <b>UDK</b>	616.211+616.31-089.23-073.7 (043.3)
Čuva se <b>ČU</b>	u biblioteci Stomatološkog fakulteta Rankeova 4, 11 000 Beograd
Datum prihvatanja teze od strane Nastavno-naučnog veća <b>DP</b>	28.02.2012.
Datum odbrane <b>DO</b>	
Članovi komisije za odbranu teze <b>KO</b>	Predsednik komisije: Prof. dr Ivana Šćepan Univerzitet u Beogradu Stomatološki fakultet  Član komisije: Doc. dr Ljiljana Stojanović Univerzitet u Beogradu Stomatološki fakultet  Član komisije: Prof. dr Milovan Dimitrijević Univerzitet u Beogradu Medicinski fakultet

## Sažetak

Trodimenzionalnost (3D) ljudskog tela proučavana je još od antičkog vremena. Početkom XX veka, gips je bio osnovno dijagnostičko sredstvo za prikazivanje dentofacijalne morfologije, pa je većina ortodonata koristila gipsane studijske modele za analizu denticije i alveolarnih nastavaka u sve tri ravni prostora. Neki ambiciozniji ortodonti, među kojima i *Calvin Case* predlagali su pravljenje gipsanih modela lica, kako bi se zabeležile karakteristike lica pre i posle terapije. Kefalometrija, koja je uvedena u ortopediju vilica sredinom dvadesetih godina prošlog veka, omogućila je opisivanje morfologije i rasta kraniofacijalnog skeleta, predviđanje rasta, planiranje terapije i evaluaciju ishoda terapije. Ipak, potreba za trodimenzionalnom kefalometrijom prepoznata je još sredinom prošlog veka. Kraniofacijalni CBCT skeneri razvijeni su početkom XXI veka kako bi se prevazišla ograničenja konvencionalnih CT skenera. CBCT je omogućio ortodontima da analiziraju skeletne i mekotkivne strukture svojih pacijenata u sve tri dimenzije prostora i kao 3D strukture, i to pomoću samo jednog skena koji pacijenta izlaže značajno manjoj dozi zračenja u odnosu na CT skener.

Cilj ove doktorske disertacije bio je da se procene promene na nivou gornjih vazdušnih puteva i mekih tkiva lica adolescentnih pacijenata tretiranih ekstrakcionom i neekstrakcionom ortodontskom terapijom i odraslih pacijenata tretiranih kombinovanom ortodontsko-hirurškom terapijom.

Uzorak se sastojao od 107 pacijenata, izdvojenih iz grupe od 141 pacijenta tretiranog na Stomatološkom fakultetu i u Univerzitetnoj bolnici *Case Western Reserve* Univerziteta, u Klivlendu, SAD. Svi pacijenti su snimljeni pre i posle terapije prilagođenim *Hitachi CB MercuRay* skenerom (2 mA, 120 kV, 12-inčno polje pregleda u F Modu) u okviru standardnog dijagnostičkog i terapijskog postupka. U zavisnosti od vrste terapije, pacijenti su podeljeni u tri grupe. Za sve pacijente je urađena kefalometrijska analiza, merene su dimenzije gornjih vazdušnih puteva (zapremine nazofarinksa (NP) i orofarinksa (OP) i površina najužeg dela farinksa (AMPC - *Area of Maximal Pharyngeal Constriction*) i dimenzije mekih tkiva lica, kako dvodimenzionalne, tako i trodimenzionalne.

Kod adolescentnih pacijenata, ni ekstrakciona, ni neekstrakciona ortodontska terapija nisu negativno uticale na dimenzije gornjih vazdušnih puteva. One su se povećale bez obzira na plan terapije.

Kod pacijenata tretiranih anteriornim pomeranjem maksile, anteriornim pomeranjem mandibule, kao i retroponiranjem mandibule uz anteriorno pomeranje maksile došlo je do statistički neznačajnog povećanja dimenzija gornjih vazdušnih puteva. Istovremeno anteriorno pomeranje gornje i donje vilice uz genioplastiku dovelo je do značajnog povećanja zapremine orofarinksa i površine najužeg dela farinksa.

Protruzija sekutića i usana je, uz značajnija odstupanja u ekstrakcionoj u odnosu na neekstrakcionu grupu, pre terapije bila veća od standardnih vrednosti. U toku ekstrakcione terapije došlo je do smanjenja protruzije sekutića koju je pratilo i smanjenje protruzije usana do standardnih vrednosti uz značajnu korelaciju. Neekstrakciona terapija dovela je do povećanja protruzije donjih sekutića koju nije pratilo dodatno povećanje protruzije usana. Zapremine gornje i donje usne, kao i brade značajno su se povećale u obe grupe, što je najverovatnije posledica rasta. Sve navedeno govori u prilog poboljšanju izgleda lica pacijenata tretiranih ekstrakcionom terapijom.

Konveksitet lica značajno se povećao u grupama tretiranim zbog III skeletne klase, dok se u grupi tretiranoj zbog II skeletne klase, konveksitet lica značajno smanjio. Protruzija gornje usne značajno se povećala nakon anteriornog pomeranja kako gornje, tako i donje vilice. Protruzija donje usne značajno se povećala nakon anteriornog pomeranja donje vilice. Parametri protruzije usana i konveksiteta lica bili su nakon terapije u granicama normalnih vrednosti. Zapremine gornje i donje usne značajno su se povećale kod svih pacijenata tretiranih ortodontsko-hirurškom terapijom, što je najverovatnije posledica postoperativnog otoka. Zapremina brade nije pokazala statistički značajne promene.

Preporučuju se dalja istraživanja gornjih vazdušnih puteva i mekih tkiva lica pomoću 3D dijagnostičkih sredstava. Veći uzorci i postretencioni podaci potrebni su kako bi se utvrdila značajnost i stabilnost promena koje su se desile kao posledica terapije.

University of Belgrade  
Faculty of Stomatology

Neda Lj. Stefanović, DDS, MSc

**ANALYSIS OF ORTHODONTIC  
AND ORTHODONTIC-SURGICAL  
TREATMENT EFFECT ON  
UPPER AIRWAYS AND FACIAL  
SOFT-TISSUES USING CBCT**

Doctoral dissertation

Belgrade, 2012



I dedicate this doctoral dissertation to my dear father,  
*Ljubomir Bata Stefanović*

## Acknowledgements

It is with great pleasure that I thank those who have helped me directly or indirectly in successfully conducting this PhD research and writing the thesis.

I am grateful to my mentors, Prof. Glišić and Prof. Šćepan, members of the committee Prof. Stojanović and Prof. Dimitrijević, as well as the colleagues from the Department of Orthodontics of the Faculty of Stomatology University of Belgrade.

I owe special gratitude to Prof. Sheldon W. Rosenstein for all the help and support, as well as the opportunity to establish contact with one of the most prestigious orthodontic departments - the Department of Orthodontics of the Case Western Reserve University in Cleveland, OH, USA. This research and dissertation would not have been possible without the great support from Prof. J. Martin Palomo, Program Director at the Department of Orthodontics and the Director of Craniofacial Imaging Center at CWRU. Prof. Hakan El, from Hacettepe University in Ankara, Turkey helped me master the use of the contemporary 3D technology in the analysis of upper airways. I also thank Prof. Mark Hans, Chairman of the Department of Orthodontics, as well as Ms. Cynthia McConnaughy, coordinator at the Craniofacial Imaging Center at CWRU. I am grateful to Dr. Douglas L. Chenin, Director of Clinical Affairs at Anatomage, for the opportunity to use InVivo software. I would also like to express my gratitude to Mr. Stevan Savić for the logistic support in Cleveland, OH.

Those that I owe the most to are my family and friends. I owe my deepest gratitude and am eternally indebted to my dear parents, Ljubomir and Gordana, my sister Mina, my partner Djordje. I thank them for who I am today, for all the patience, support, faith and love.

***Neda Stefanović***

***In Belgrade,  
January 2012.***

FACULTY OF STOMATOLOGY UNIVERSITY OF BELGRADE  
KEY WORD DOCUMENTATION

Accession number

**ANO**

Identification number

**INO**

Document type

**DT**

a monograph

Type of record

**TR**

textual printed material

Contents code

**CC**

doctoral dissertation

Author

**AU**

Neda Stefanović, DDS, MSc

Mentor

**MN**

Prof. Branislav Glišić, DDS, MSc, PhD  
University of Belgrade  
Faculty of Stomatology

Title

**TI**

Analysis of orthodontic and orthodontic-surgical treatment effect  
on upper airways and facial soft-tissues using CBCT

Language of text

**LT**

Serbian

Language of abstract

**LA**

Serbian, English

Country of publication

**CP**

the Republic of Serbia

Publication year

**PY**

2012.

Publisher

**PU**

author's reprint

Publication place  
**PP** Resavska 88/33, 11 000 Beograd

Physical description  
**PD** 218 pages, 9 chapters, 77 figures,  
44 tables, 31 graphs, 342 references

Scientific field  
**SF** dentistry

Scientific discipline  
**SD** dentofacial orthopaedics (orthodontics)

Subject / Key words  
**SKW** CBCT, 3D, upper airways,  
facial soft-tissues, extractions,  
non-extraction treatment,  
orthognathic surgery

Universal decimal classification  
**UDC** 616.211+616.31-089.23-073.7 (043.3)

Holding data  
**HD** Library, Faculty of Stomatology  
4 Rankeova st, 11 000 Belgrade

Accepted by the Scientific Board  
**ASB** February 28, 2012.

Defended  
**DE**

Thesis Defense Board  
**DB** President of the Board:  
Prof. Ivana Šćepan, DDS, MSc, PhD  
University of Belgrade  
Faculty of Stomatology  
Member of the Board:  
Ass. Prof. Ljiljana Stojanović, DDS, MSc, PhD  
University of Belgrade  
Faculty of Stomatology  
Member of the Board:  
Prof. Milovan Dimitrijević, MD, MSc, PhD  
University of Belgrade  
School of Medicine

## Abstract

Three-dimensional (3D) nature of the human body and head had been analysed ever since the ancient times. At the beginning of the 20<sup>th</sup> century plaster was the basic diagnostic material used for representing dentofacial morphology, so most orthodontists used plaster study models to analyse the dentition and the alveolar bone. Some more ambitious clinicians, amongst them Calvin Case, even suggested the use of facial moulages in order to capture the pre- and post-treatment facial morphology. Introduction of cephalometrics to orthodontics in the mid 1920-ies enabled describing craniofacial morphology and growth, predicting growth, planning treatment and evaluating treatment outcomes. However, even back in the 1960-ies orthodontists recognized a need for 3D cephalometrics. Craniofacial CBCT scanners were developed at the beginning of the 21<sup>st</sup> century in order to overcome limitations of conventional CT scanners. CBCT enabled us to analyse skeletal and soft-tissue structures of our patients in all three dimensions of space and as 3D volumes using the data from a single scan which exposes the patient to significantly less radiation than the conventional CT scanner.

The aim of this doctoral dissertation was to analyse upper airway and facial soft-tissue changes of adolescent patients treated orthodontically with or without extractions, and adult patients treated by combined orthodontic-surgical treatment.

The sample consisted of 107 patients treated at the Department of Orthodontics and the University Hospital of the Case Western Reserve University in Cleveland, OH, USA. All patients were scanned before and after treatment, as a part of the standard diagnostic and therapeutic procedure, using an adjusted *Hitachi CB Mercuray* scanner (2 mA, 120 kV, 12" FOV, F Mode). Depending on the type of treatment patients were divided into three groups. Cephalometric analysis, analysis of upper, or pharyngeal (PAS-*Pharyngeal Airway Space*) airways (*Nasopharyngeal* (NP) and *Oropharyngeal* (OP) *Volumes* and *Area of Maximal Pharyngeal Constriction* (AMPC)) and facial soft-tissue analysis (both in 2D and 3D) were performed for all patients.

Neither extraction nor non-extraction treatment of adolescent patients had a negative effect on upper airway dimensions. Instead the PAS increased, regardless of the treatment plan.

In patients treated by maxillary or mandibular advancement, as well as combined maxillary advancement and mandibular set-back, a non-significant increase in upper airway dimensions was noted. Maxillo-mandibular advancement with genioplasty resulted in significant increase in OP volume and AMPC.

Pre-treatment values of incisor and lip protrusion were larger than standard, more so in the extraction group. Extraction treatment resulted in incisor retrusion followed by significantly correlated lip retrusion, which brought them within limits of standard values. Non-extraction treatment caused increase in lower incisor protrusion, which was not followed by lip protrusion. Upper and lower lip volumes increased significantly in both groups, probably due to growth. Everything stated points to facial esthetics enhancement in the extraction group.

Facial convexity increased significantly in patients treated for class *III*, while it decreased significantly in class *II* patients. Upper lip protrusion increased significantly after maxillary and mandibular advancement. Lower lip protrusion increased after mandibular advancement. Upper and lower lip protrusion, as well as facial convexity was within standard values at the end of treatment. Upper and lower lip volumes increased at the end of treatment, which is probably due to postoperative swelling. Soft-tissue chin volume showed no significant changes.

Further investigation of upper airways and facial soft tissues using 3D imaging is suggested. Larger samples and post-retention data are needed in order to establish the significance and stability of changes that have occurred due to treatment.

# SADRŽAJ

1.	UVOD .....	1
2.	PREGLED LITERATURE .....	4
2.1	ISTORIJA TRODIMENZIONALNOG (3D) SHVATANJA LOBANJE .....	5
2.2	RADIOGRAFSKA REVOLUCIJA .....	8
2.2.1	Radiografija u ortopediji vilica .....	9
2.2.2	Digitalna revolucija .....	11
2.2.3	Nedostaci kefalograma .....	13
2.2.4	3D kefalometrija .....	14
2.2.5	Prednosti 3D u odnosu na 2D kefalometriju .....	16
2.3	SKENERI ZA 3D RADIOGRAFIJU .....	17
2.3.1	Kompjuterizovana tomografija - CT .....	17
2.3.2	Magnetna rezonanca - MRI .....	20
2.4	KOMPJUTERIZOVANA TOMOGRAFIJA KONUSNOG ZRAKA - CBCT .....	22
2.4.1	Razlike između CBCT skenera .....	27
2.4.2	Rekonstrukcija CBCT snimaka .....	30
2.4.3	Preciznost CBCT skenera .....	31
2.4.4	Izloženost zračenju prilikom snimanja CBCT skenerom .....	32
2.4.5	Prednosti CBCT skenera .....	33
2.5	KLINIČKA PRIMENA CBCT SKENERA .....	39
2.5.1	Ortodontska dijagnoza i planiranje terapije .....	39
2.5.2	Ortopantomografski snimci .....	53
2.5.3	Analiza denticije i okolnih struktura .....	55
2.5.4	Pacijenti sa rascepom usne i nepca .....	61
2.5.5	Planiranje postavljanja implanata .....	63
2.5.6	Laserski generisani ili štampani modeli .....	63
2.6	OGRANIČENJA KOMPJUTERIZOVANE TOMOGRAFIJE KONUSNOG ZRAKA .....	64
2.6.1	Artefakti koji imaju fizičko poreklo .....	64
2.6.2	Artefakti koji potiču od pacijenta .....	68
2.6.3	Artefakti koji potiču od skenera .....	69
2.6.4	Artefakti koji potiču od geometrije snopa X-zraka .....	70
2.6.5	Dodatna ograničenja CBCT skenera .....	71

2.7	MEDICINSKO-PРАВNA REGULATIVA UPOTREBE CBCT SKENERA .....	73
2.8	EKSTRAKCIJE STALNIH ZUBA U ORTODONTSKOJ TERAPIJI .....	74
2.9	DENTOFACIJALNI DEFORMITETI .....	77
2.10	GORNJI VAZDUŠNI PUTEVI .....	78
3.	CILJEVI ISTRAŽIVANJA .....	83
4.	MATERIJAL I METOD .....	85
4.1	UZORAK .....	86
4.2	ANALIZA SNIMAKA - ORIJENTACIJA .....	90
4.3	ANALIZA VAZDUŠNIH PUTEVA .....	91
4.4	ANALIZA MEKIH TKIVA LICA .....	96
4.5	MERENJE DUŽINE GORNJEG ZUBNOG NIZA .....	99
4.6	KEFALOMETRIJSKA ANALIZA .....	100
4.7	STATISTIČKA ANALIZA .....	106
5.	REZULTATI ISTRAŽIVANJA .....	107
5.1	VAZDUŠNI PUTEVI .....	108
5.1.1	Grupe A1 i B1 .....	108
5.1.2	Grupa C .....	115
5.2	MEKA TKIVA .....	122
5.2.1	Grupe A2 i B2 .....	122
5.2.2	Grupa C .....	144
6.	DISKUSIJA .....	159
6.1	VAZDUŠNI PUTEVI .....	160
6.1.1	Grupe A1 i B1 .....	160
6.1.2	Grupe A1, B1 i C - Sindrom opstruktivne slip apnee .....	162
6.1.3	Grupa C .....	163
6.1.4	Grupe A1, B1 i C - CBCT kao klinička alatka u analizi PAS-a ....	167
6.2	MEKA TKIVA .....	168
6.2.1	Grupe A2 i B2 .....	170
6.2.2	Grupa C .....	175
7.	ZAKLJUČCI .....	179
8.	LITERATURA .....	182
9.	GLOSAR .....	212



# **1. UVOD**

## 1. UVOD

Trodimenzionalnu prirodu ljudskog tela i glave shvatali su još starogrčki vajari, koji su je među prvima realno prikazivali. Mnogi umetnici, uključujući Leonarda Da Vinčija (*Leonardo da Vinci*) i Albrehta Direra (*Albrecht Dürer*) izučavali su proporcije i načine prikazivanja trodimenzionalne (3D) prirode tela i glave. Ortodonti *Calvin Case*, *Van Loon*, *Simon* i drugi, predlagali su različite upotrebe gipsa i pomoćnih alata za beleženje 3D dijagnostičkih dentalnih i facijalnih podataka.

Revolucionarno otkriće X-zraka pre više od jednog veka značajno je povećalo dijagnostičke mogućnosti ne samo u medicini, već i u stomatologiji. Uvođenje kefalometrije u ortopediju vilica sredinom dvadesetih godina prošlog veka omogućilo je opisivanje morfologije i rasta kraniofacijalnog skeleta, predviđanje rasta, planiranje terapije i evaluaciju ishoda terapije. Digitalizacija i kompjuterizacija učinile su kefalometriju jednim od najsnažnijih alata u ortodontskoj praksi. Međutim, još 1960-ih godina prepoznata je potreba za 3D kefalometrijom. Ljudi su trodimenzionalni, pa se samim tim problemi naših pacijenata mogu javiti u sve tri ravni prostora. Projektovanje 3D struktura na 2D ravan dovodi kako do gubitka podataka, tako i do grešaka u radiografskoj projekciji, što smanjuje preciznost merenja.

Danas postoje mnogi modaliteti za dobijanje 3D dijagnostičkih podataka. Šezdesetih godina XX veka, *Sir Hounsfield* uvodi kompjuterizovanu tomografiju (CT), zatim se pojavljuje MRI (*Magnetic Resonance Imaging*), a 1980-ih na klinici *Mayo* konstruišu prvi CBCT (*Cone Beam Computerized Tomography*) skener. CBCT tehnologija je u početku korišćena u angiografiji, zatim planiranju terapije zračenjem, mamografiji i otorinolaringološkoj hirurgiji, da bi početkom XXI veka bila modifikovana za korišćenje u kraniofacijalnoj radiografiji. Od tada su CBCT skeneri prošli kroz mnoge modifikacije koje su omogućile dobijanje kvalitetnijih slika uz smanjenje izloženosti zračenju. U prethodnih nekoliko godina, većina univerziteta, kao i veliki broj privatnih stomatoloških klinika kako u SAD-u, tako i u celom svetu, uvela je u svakodnevnu upotrebu CBCT skenera.

U okviru ove doktorske disertacije prikazana je upotreba podataka prikupljenih pomoću CBCT skenera u analizi rezultata lečenja različitim vidovima

ortodontske ili kombinovane ortodontsko-hirurške terapije. Analizirane su promene na nivou gornjih vazdušnih puteva, kao i mekih tkiva lica, kod pacijenata tretiranih ekstrakcionom i neekstrakcionom ortodontskom terapijom, kao i kod pacijenata tretiranih različitim vidovima kombinovane ortodontsko-hirurške terapije. Dobijeni rezultati govore o dijagnostičkoj vrednosti CBCT skenera, ali i o promenama na nivou mekih tkiva (koje mogu uticati na estetiku lica) i gornjih vazdušnih puteva (koje su u toku prethodne decenije privukle veliku pažnju). Zbog toga, izloženi rezultati mogu biti značajni ne samo ortodontima, već i maksilofacijalnim hirurzima, otorinolaringolozima i radiolozima koji se bave maksilofacijalnom regijom.

## **2. PREGLED LITERATURE**


## 2.1 ISTORIJA TRODIMENZIONALNOG (3D) SHVATANJA LOBANJE

Antropolozi i anatomi prvi su počeli da analiziraju šeme ljudskog kraniofacijalnog sistema beležeći različite kranimetrijske dimenzije.<sup>1,2</sup> Međutim, trodimenzionalnost ljudskog tela shvaćena je mnogo ranije. Starogrčki vajari bili su među prvima koji su realno prikazivali 3D prirodu ljudskog tela i lobanje. Poliklitos (Πολύκλειτος; c.450-c.420 PNE; Slika 2.1-a) u svom „Kanonu“, koji predstavlja standard proporcija za vajara, naglašava važnost mera određenih delova, kao i hijastičku ravnotežu.<sup>3</sup> Nemački slikar, grafičar i matematičar, Albrecht Direr (Albrecht Dürer; 1471-1528; Slika 2.1-b), u svom delu „Četiri knjige o ljudskim proporcijama“ (*Vier Bücher von Menschlicher Proportion*) govori o tome da se promenom proporcija menja i 3D oblik glave. Direr je takođe prvi upotrebio *fasetiranje* (Slika 2.1-c), sistem koji se i danas koristi kako bi se prikazala 3D priroda tela i lica.<sup>4</sup> Ne samo glavu, nego i proporcije celog ljudskog tela izučavao je i Leonardo Da Vinči (Leonardo da Vinci; 1452-1519; Slika 2.1-d).



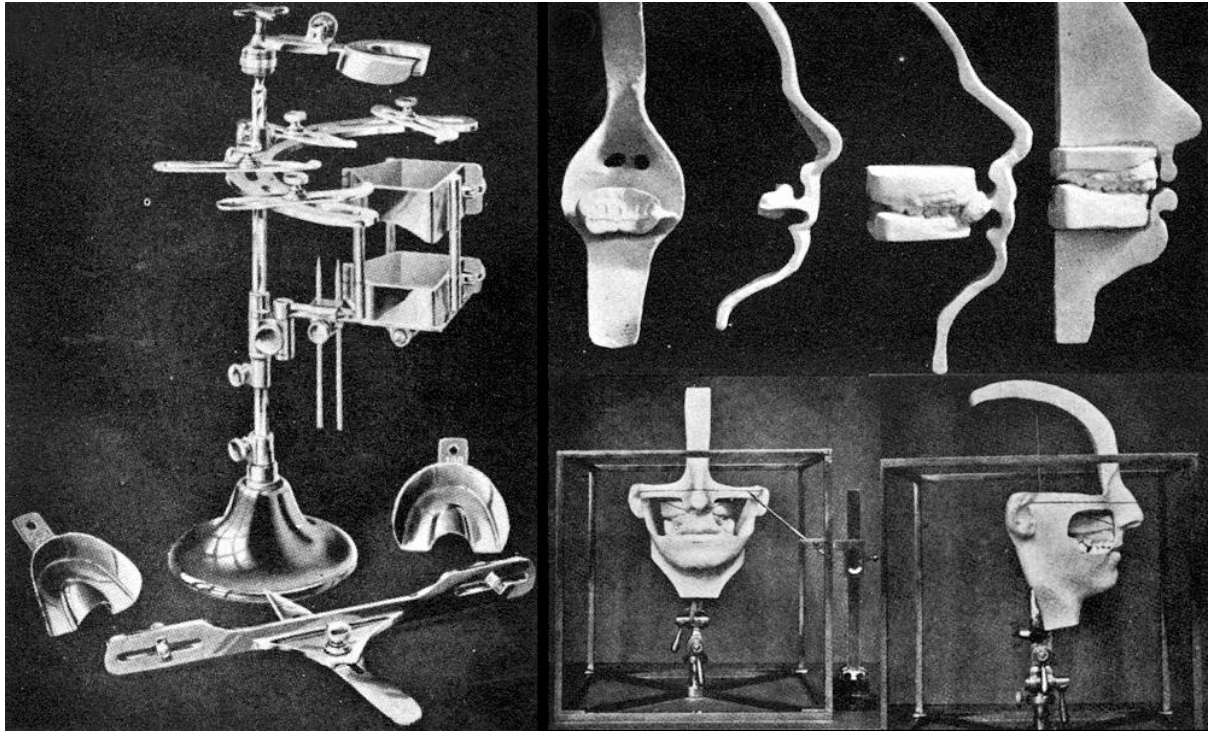
Slika 2.1 a. Glava Amazonke, Poliklitos, c.440. godina PNE; b. Albrecht Direr; c. Rinosaurus, 1515.godina, fasetiranje; d. Leonardo Da Vinči

Na početku XX veka, gips je bio osnovni materijal za beleženje dentofacijalne morfologije. Većina terapeuta je za otiskivanje zuba i alveolarne kosti koristila gips, što je uz pažljiv klinički pregled, koji je podrazumevao palpaciju i merenja kraniofacijalnih struktura pacijenta, činilo bazu podataka za postavljanje dijagnoze i planiranje ortodonske terapije. *Calvin Case* (1847-1923; *Slika 2.2-a*) se čak zalagao za otiskivanje i pravljenje modela lica (*Facial moulage*, *Slika 2.2-b*) kako bi se zabeležile promene koje su se desile u toku ortodonske terapije.<sup>5-7</sup>



Slika 2.2 a. *Calvin Case*, b. Modeli lica, *Facial moulage*

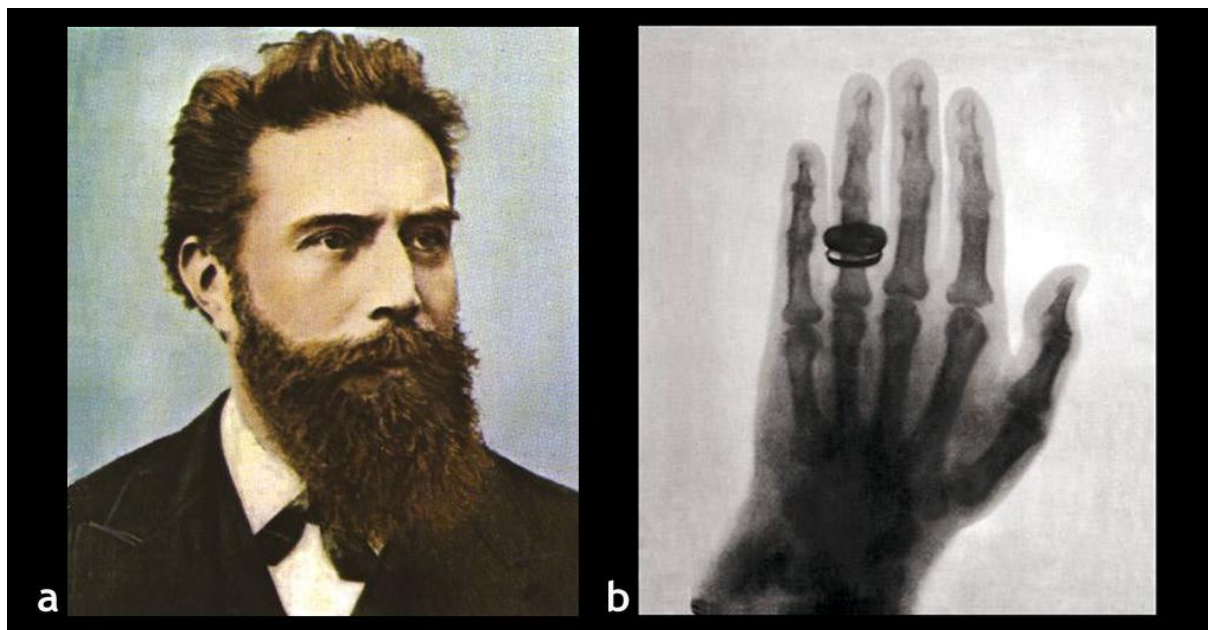
*Van Loon*<sup>8</sup> je 1915. godine uveo svoj „kubus kranioforus“ (*cubus cranioforus*), 3D model u koji je postavljao gipsane modele zuba u anatomski pravilan položaj. *Simon*<sup>9</sup> je u Nemačkoj predložio sličan sistem, koji je podrazumevao upotrebu modela lica i vilica, obraznog luka i postolja (*Slika 2.3*). Pod uslovom da je izrada modela i registracija položaja bila precizna, na ovaj način se dobijala vrlo tačna slika međusobnog odnosa vilica i zuba, kao i njihovog odnosa sa ostalim strukturama kraniofacijalnog sistema. Međutim, primena ovakvih sistema iziskivala je mnogo vremena, tako da ni jedna od metoda nije prihvaćena u svakodnevnoj ortodonskoj praksi.<sup>10</sup>



Slika 2.3 *Simon-ov sistem*

## 2.2 RADIOGRAFSKA REVOLUCIJA

Revolucionarno otkriće X-zraka pre više od jednog veka značajno je povećalo dijagnostičke mogućnosti ne samo u medicini, već i u stomatologiji. Intraoralna radiografija prvi put je upotrebljena samo nekoliko nedelja nakon Rendgenovog (*Wilhelm Conrad Röntgen; 1845-1923; Slika 2.4-a*) otkrića 1895. godine.



Slika 2.4 a. Vilhelm Konrad Rendgen, b. prvi rendgenski snimak (leva ruka g-đe Rendgen)

Kako je tehnologija napredovala, kliničari su prešli sa bočnih nagriznih i periapikalnih intraoralnih, na veće i kompleksnije ekstraoralne snimke.<sup>11</sup> Pravilno snimljeni konvencionalni intraoralni snimci daju odlične podatke potrebne za većinu stomatoloških intervencija. Njihova osnovna uloga je da nakon kliničkih ispitivanja daju dodatne podatke o unutrašnjoj anatomiji zuba i vilica, da prikažu karijes, gubitak kosti povezan sa parodontalnim oboljenjima, kao i čitav niz drugih stomatoloških oboljenja. Intraoralni snimci i dalje obezbeđuju najbolju prostornu rezoluciju od svih 2D metoda snimanja. Međutim, projektovanje 3D strukture u 2D sliku, dovodi do gubitka prostornih informacija iz treće dimenzije, pa kliničar na osnovu ograničenih informacija rekonstruiše 2D sliku u 3D realnost.<sup>12</sup>

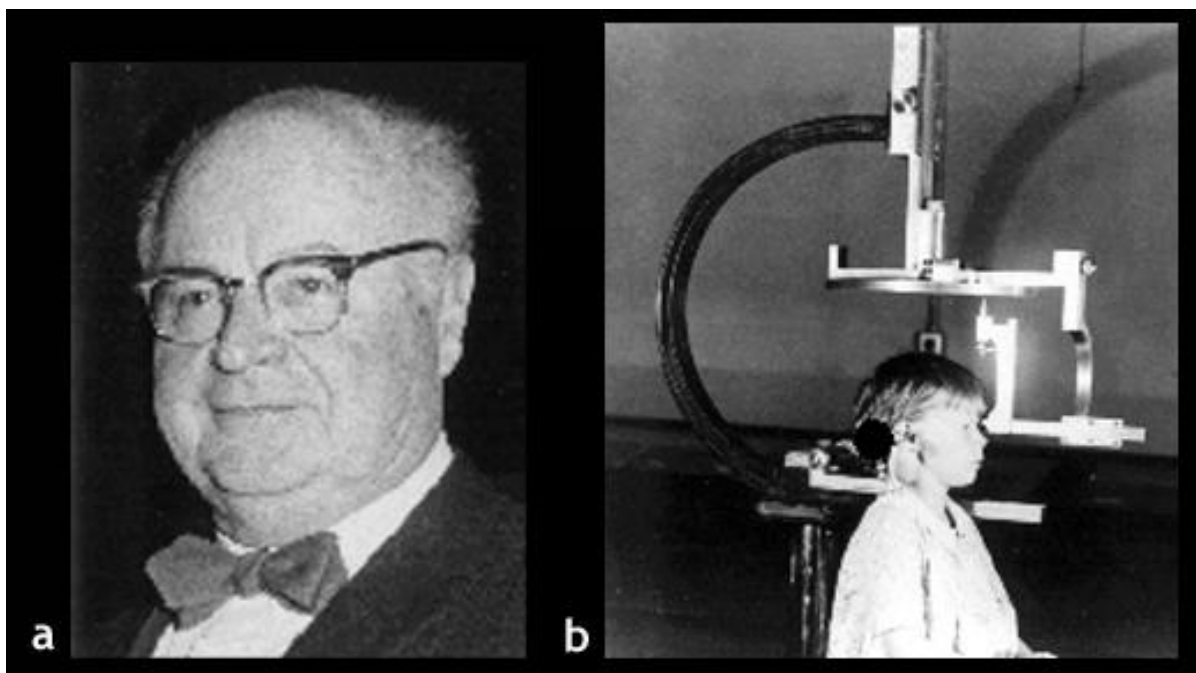


Ortopantomografska radiografija razvijena u XX veku, omogućila je istovremeno snimanje velikog broja zuba i okolnih struktura. Tridesetih godina XX veka, dr *Numata* iz Japana prvi je predložio, a zatim dalje ispitivao ortopantomografiju. Sredinom 1940-tih, otac ortopantomografske radiografije, dr *Yrjo Veli Paatero* iz Finske, poboljšao je ovu tehniku.<sup>13</sup> Od tada je 2D ortopantomografija konstantno napredovala. Osnovni princip snimanja jeste tomografija zakrivljene površine. Uzak, vertikalni snop X-zraka usmerava se kroz glavu pacijenta, a izlazni snop prolazi kroz prorez u štitniku sa suprotne strane, gde ga beleži receptor (film ili digitalni receptor). Izvor X-zraka i film sinhrono kruže oko glave pacijenta. Receptor takođe prelazi put iza štitnika dok kruži oko glave. Slika se prikazuje na strani pacijenta na kojoj je receptor zbog toga što su smer i brzina njegovog kretanja srazmerni brzini kojom X-zrak prolazi kroz zube i okolne strukture na toj strani. Ovo daje oštru sliku zuba i kosti na strani pacijenta na kojoj se nalazi film, dok su strukture na strani tubusa nejasne. Ortopantomografija daje odličan opšti pregled čvrstih tkiva usne duplje, odnosno zuba i eventualnih stranih tela, cista, tumora i drugih patoloških tvorevina. Rezolucija ovih snimaka je dovoljna za mnoge stomatološke intervencije, ali je lošija od one na intraoralnim snimcima, tako da nam mogu promaći neke râne ili sitnije promene. Osnovna prednost ortopantomografa je da relativno malom ekspozicijom (oko 10% ekspozicije snimanja kompletnog statusa intraoralnim snimcima) pokriva veliki broj dentoalveolarnih struktura. Osnovna mana je smanjena rezolucija i preciznost u poređenju sa intraoralnim snimcima. Mogu se javiti različiti artefakti u predelu anatomskih struktura koje su van fokusa, kao što je superponiranje cervikalnog dela kičmenog stuba i prednjih delova gornje i donje vilice.<sup>12</sup>

### 2.2.1 RADIOGRAFIJA U ORTOPEDIJI VILICA

Istorija primene radiografije u ortodonciji počela je 1925. godine uvođenjem rendgenografskog kefalometra (*Slika 2.5-b*) od strane dr *B. Holly-a Broadbent-a*<sup>14</sup> (1894-1977; *Slika 2.5-a*) u Sjedinjenim Američkim Državama i dr *H. Hofrath-a*<sup>15</sup> u Nemačkoj. *Broadbent-ov* kefalometar, u kome je fiksirana glava pacijenta, omogućio je snimanje profilnih i frontalnih snimaka. Prvi kefalometri ubrzo su

instalirani u sve veće univerzitetske i istraživačke centre u SAD-u i Evropi. Moyers<sup>16</sup> definiše kefalometriju kao radiografsku tehniku za apstrahovanje ljudske glave u merljive geometrijske šeme. Ova tehnika je u početku korišćena za proučavanje normalnog rasta i razvoja kraniofacijalnog skeleta, iz čega je proizašlo nekoliko velikih i značajnih longitudinalnih studija rasta sprovedenih u periodu od 1932. do 1970. godine.<sup>17</sup> Međutim, integracija kefalometrije u kliničku praksu desila se tek 1948. godine, kada je Downs objavio članak u kome je opisao prvu kefalometrijsku analizu.<sup>18</sup> Ono što je u početku bilo istraživačka metoda, našlo je svoju primenu u praksi tek 15 godina kasnije. Jedno od objašnjenja za ovo odlaganje leži u činjenici da prikupljanje longitudinalnih podataka traje dugo, a upravo iz tih podataka stečena su nova znanja u vezi sa kraniofacijalnim rastom i efektima ortodontske terapije. S toga, možemo da očekujemo da će se slična situacija ponoviti i sa integracijom 3D tehnologija u svakodnevnu praksu.<sup>19</sup>



Slika 2.5 a. Dr Holly-a Broadbent, b. Rendgenografski kefalometar

Kefalometrija se danas prvenstveno koristi za opisivanje morfologije i rasta kraniofacijalnog skeleta, predviđanje rasta, planiranje terapije i evaluaciju ishoda terapije.<sup>20,21</sup> Podrazumeva obeležavanje određenih tačaka na snimku kraniofacijalnog skeleta i određivanje apsolutnih i relativnih mera uz pomoć različitih angularnih i lineranih parametara.<sup>20,22</sup> Nakon Downs-ove, definisane su

mnogobrojne kefalometrijske analize, ali ni jedna nije univerzalno prihvaćena kao „najbolja“ ili „najobuhvatnija“. Većina analiza daje nam odgovore na pet najvažnijih kliničko-dijagnostičkih pitanja, a to su: Kakav je položaj maksile u odnosu na kranijalnu bazu? Kakav je položaj mandibule u odnosu na kranijalnu bazu? Kakav je položaj donjih sekutića u odnosu na mandibulu? Kakav je položaj gornjih sekutića u odnosu na maksilu? Kakva je vertikalna ravnoteža pacijenta? Nakon završene terapije, možemo da superponiramo pre- i post-terapijske kefalogramе kako bismo videli kakav je bio odgovor pacijentovog stomatognatog sistema na sprovedenu ortodontsku terapiju.<sup>19</sup>

### 2.2.2 DIGITALNA REVOLUCIJA

Sve do vremena digitalne revolucije, film je bio medijator koji se koristio za vizualizaciju radiografskih snimaka. Film je izuzetno fleksibilan - kako u bukvalnom, tako i u prenesenom smislu.<sup>23</sup> Kod ortopantomografskih i telerengenskih mašina, koristi se u kombinaciji sa pojačivačima, koji sadrže retke elemente i fluoresciraju zeleno ili plavo svetlo kada ih udare fotoni X-zraka. Ovo svetlo eksponira kristale srebro-bromida u filmu i formira latentnu sliku, koja postaje vidljiva nakon razvijanja filma.<sup>12</sup> Dobro razvijeni filmovi daju veoma detaljne slike po niskoj ceni. Na žalost, procesiranje filma je često nedovoljno dobro, što se loše odražava na kvalitet slike. Pored toga, mračna komora zahteva prostor i vreme, a razvijanje filma zagađuje okolinu.

Digitalni radiografski sistemi elektronski beleže X-zrake, čiji se intenzitet ne smanjuje prolaskom kroz tkiva pacijenta. Ovi snimci se sastoje od piksela poredanih u redove i kolone 2D rešetke ili matriksa. Svaki piksel ima specifičnu fizičku kvadratnu dimenziju (veličina piksela), intenzitet koji je srazmeran stepenu atenuacije, i lokaciju u okviru matriksa. U digitalnoj radiografiji, boja piksela je siva, a intenziteti od crne do bele su podeljeni u okviru spektra vrednosti sivih nijansi (*greyscale\**) sa  $2^8$  (256) nijansi u slikama od 8 bita,  $2^{12}$  (4096) nijansi u slikama od 12 bita ili  $2^{16}$  (65636) nijansi u slikama od 16 bita. Svetlost, ili vrednost boje sivih nijansi, predstavlja gustinu X-zraka odgovarajućih struktura. Oštrina slike ili rezolucija je povezana sa veličinom piksela, brojem piksela po jedinici dužine slike (pixel/mm), kao i brojem i podešavanjima sivih nivoa po pikselu

(bit).<sup>24</sup> Kefalogram koji je digitalizovan na 150 tačaka po inču će sadržati oko 1000 x 1000 (10002) piksela. Ukoliko se koristi 1 bajt (*Byte*) memorije po pikselu, za ovaj snimak će nam biti potreban prostor od 1MB (*Megabyte*), što po trenutnim standarima nije mnogo.<sup>25</sup>

Danas su dostupna dva komercijalna digitalna sistema za stomatološke ordinacije. Najčešće se koriste senzori u čvrstom stanju, napravljeni korišćenjem CCD\* ili CMOS\* tehnologije. Ovi sistemi koriste čvrste senzore kako bi zabeležili sliku. Senzor je najčešće povezan sa kompjuterom putem kabla. Kada se napravi snimak, snop X-zraka koji izlazi iz pacijenta se beleži u scintilatoru kojim je obložen silicijumski čip. Scintilator odmah reemituje vidljive svetlosne fotone koji dovode do otpuštanja elektrona u okviru silicijumskog čipa, što rezultira u promeni voltaže, koja je srazmerna ekspoziciji. Najmanja jedinica koja dovodi do promene voltaže i koja se može snimiti odgovara pikselu. Iako voltaže u seriji piksela mogu da kompromituju kontinuirani spektar (analogni signal), one se pretvaraju u ograničeniji sistem vrednosti. Informacije o snimku se obrađuju odgovarajućim softverom i krajnja slika se prikazuje na monitoru nekoliko sekundi nakon snimanja.

Alternativna tehnologija zasniva se na fotostimulabilnim fosfornim pločama (PSP), koje se jednostavnije nazivaju - fosforne ploče. Ploče za snimanje u okviru PSP sistema su obično tanje od senzora u čvrstom stanju, nemaju žice i fleksibilne su. U toku snimanja, fotoni X-zraka udaraju u fosforni premaz ploče i dovode do prikupljanja elektrona u stadijumu veće energije. Nakon ekspozicije, ploča se uklanja iz usta pacijenta i postavlja u laserski čitač za skeniranje. Kada se lasersko svetlo usmeri na eksponiranu ploču, elektroni se vraćaju u osnovno stanje i oslobađaju vidljivo svetlo, koje je proporcijalno ekspoziciji i koje očitava tubus za fotomultipliciranje. Analogni signal se digitalizuje, optimizira i prikazuje na monitoru, kao i kod detektora u čvrstom stanju, međutim, za razliku od njih PSP sistemi su sporiji, obzirom da im je potrebno i do nekoliko minuta da prikažu sliku.<sup>12</sup>

Jedina razlika između digitalnih i konvencionalnih 2D kefalograma i ortopantomograma je ta da X-zrake ne detektuje film i da se čuvaju u kompjuteru u digitalnoj formi, bez hemijskih procesa. Doza zračenja i rezolucija slične su onim kod konvencionalnih aparata. Snimci koji se dobijaju pomoću savremenih digitalnih

ortopantomografskih aparata su jasni, ali greške u pozicioniranju i varijacije u obliku luka i zuba mogu da utiču na dijagnostičku efikasnost.<sup>12,26</sup>

Ubrzo nakon uvođenja digitalne radiografije, mnoge stomatološke ordinacije su zamenile film digitalnim sistemima. Najveće prednosti su manje zračenje (kod intraoralnih snimaka), trenutno prikazivanje, jednostavno čuvanje snimaka i lakša komunikacija sa pacijentom, kao i sa kolegama.<sup>23</sup> Dijagnostički gledano, razlika između filma i 2D digitalnih sistema je izuzetno mala. Ipak, važnost digitalizacije i kompjuterizacije kefalometrije prepoznao je još dr *Robert M. Ricketts (1920-2003)* rekavši "Kada se kompjuterizuje, kefalometrija postaje najsnažaniji, do sada smišljeni, alat u ortodontskoj praksi".<sup>27</sup>

### 2.2.3 NEDOSTACI KEFALOGRAMA

Mnogi misle da su alati u ortodontskoj dijagnozi i planiranju terapije danas daleko napredniji, ali često zaboravljamo da su, u vreme kada je jedino dostupno sredstvo bio gips, prikupljeni podaci beležili morfologiju pacijenta u 3D. Tehničke poteškoće prilikom prikupljanja i skladištenja ovakvih podataka onemogućili su širu primenu ovih tehnika. Pored toga, napredak u fotografiji i radiografiji dodatno je promenio dijagnostički postupak. Do kraja XX veka, kombinacija 2D radiograma i fotografija, i 3D studijskih modela predstavljala je osnovnu dokumentaciju za beleženje morfologije pacijenta.<sup>6,7</sup>

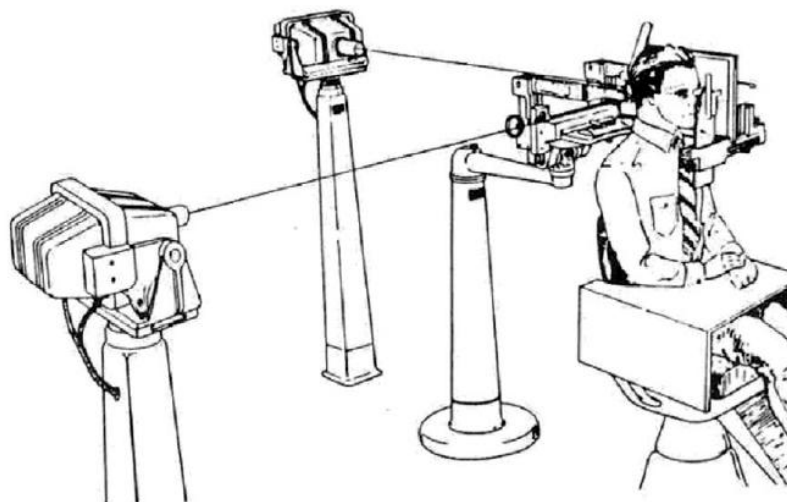
Projektovanje 3D struktura na 2D ravan je glavni nedostatak, kako lateralnih, tako i frontalnih kefalograma.<sup>28</sup> U današnje vreme često se postavlja pitanje zašto su nam potrebni 3D podaci, a odgovor je vrlo jednostavan. Ljudi su trodimenzionalni, i problemi naših pacijenata javljaju se u sve tri ravni prostora.<sup>6</sup> Zbog grešaka u radiografskoj projekciji, kao što su distorzija i diferencijalno uveličanje kraniofacijalnog kompleksa, javljaju se mnoga ograničenja. Uveličanje se javlja zato što X-zraci dolaze iz izvora koji nije paralelan svim tačkama objekta snimanja. Zbog toga, strukture bliže izvoru zračenja izgledaju veće od onih koje su bliže detektoru, uprkos velikom rastojanju od izvora do objekta snimanja. Distorzija je posledica različitih uveličanja u različitim ravnima. Uveličanje i distrozija mogu dovesti do grešaka u obeležavanju tačaka i do smanjenja preciznosti merenja. Superponiranje anatomskih struktura dodatno otežava analizu

snimaka. Iako se mnoge kefalometrijske tačke nalaze na medijalnoj ravni, na neke tačke i mnoge strukture utiče distrozija obzirom da se nalaze na različitim dubinama. Devijacije od standardne projekcije geometrije, kao i mogućnost greške prilikom obeležavanja tačaka i merenja, dodatno komplikuju analizu i smanjuju preciznost.<sup>29-36</sup> Superponiranje parnih struktura takođe predstavlja problem. One se čak i kod simetričnih glava ne poklapaju uvek na profilnom kefalogramu. To se dešava zato što se snop X-zraka prilikom prolaska kroz glavu širi i dovodi do neslaganja slika bilateralnih struktura. Nepravilno pozicioniranje glave u kefalostatu takođe će rezultirati greškama u projekciji.<sup>20</sup> Uprosečavanje bilateralnih struktura kako bi se kreirala uniformna anatomska kontura (npr. uprosečavanje leve i desne strane donje ivice mandibule kako bi se obeležila mandibularna ravan) stvara probleme. Prvo, ravan koja je obeležena je u stvari apstraktna linija zasnovana na anatomiji pacijenta. Drugo, uprosečavanje struktura dovodi do gubitka parasagitalnih informacija, i gubi se bilo kakva asimetrija koja možda postoji kod pacijenta. Na žalost, još uvek ne možemo da odredimo koliko je bitan ovaj gubitak informacija za pravilno postavljanje dijagnoze i planiranje terapije u ortopediji vilica. Još jedan problem koji se javlja je pojava kefalometrijskih struktura i tačaka, usled projektovanja 3D objekta na 2D medijum, kada dolazi do superponiranja različitih anatomskih i kreiranja „radiografskih“ struktura i tačaka koje ne postoje u realnosti, ali se javljaju na radiogramima (Npr. mandibularna simfiza, tačka artikulare, pterigoidna fosa,...).<sup>6</sup> Pored ovih nedostataka, profilni kefalogram nam ne daje nikakve informacije o transverzalnoj ravni, a anteroposteriorni snimci su od male koristi.<sup>21,37</sup>

#### 2.2.4 3D KEFALOMETRIJA

Još 1960-ih godina *Savara*<sup>38</sup> je prepoznao potrebu za 3D kefalometrijom, što su potvrdili i mnogi drugi.<sup>36,39-47</sup> *Altobelli*<sup>47</sup> je skrenuo pažnju na nedostatak 3D kefalometrijskih standarda, a *Dean* i saradnici<sup>48</sup> ukazali su na to da bi normativne vrednosti za 3D kefalometriju bile veoma korisne, kako u istraživanju kraniofacijalnog rasta, tako i u dijagnostici, planiranju terapije, dizajniranju aparata i proceni rezultata lečenja. U toku prethodnih decenija razvijene su mnoge manuelne tehnike za apstrakciju 3D koordinata iz bi-ortogonalnih

snimaka.<sup>36,38,45,49-54</sup> Jedan od načina za dobijanje 3D modela kraniofacijalnog skeleta je rekonstrukcija po principima stereometrije, kada se kombinuju 2 radiograma snimljena iz različitih uglova.<sup>46,55</sup> *Broadbent* i saradnici<sup>56</sup> su 1975. godine objavili Boltonove standarde i predstavili su *Broadbent-ov* orijentator (Slika 2.6), koji je koristio informacije dobijene sa bi-ortogonalnih radiograma, kako bi se kreirale 3D tačke. Zraci koji dolaze iz posteriornih i profilnih tubusa trebalo bi da se presecaju ortogonalno u centru glave. Kako bi se dobio precizan snimak, potrebno je da postoje homologne tačke, da se zna koliko je uveličanje i rastojanje između izvora X-zraka i pacijenta, a pacijent ne bi trebalo da pomera glavu u toku snimanja.<sup>57,58</sup> Sve ovo govori u prilog tome da je upotreba *Broadbent-ovog* orijentatora za dobijanje 3D podataka bio komplikovan proces.<sup>46</sup> Takođe, jedna od osnovnih mana ovakvih metoda bio je nedostatak pouzdanosti i reproducibilnosti obzirom da su se 3D podaci rekonstruisali na osnovu 2D snimaka, što nije davalo pravu 3D prezentaciju glave.<sup>37</sup> Napredak u kompjuterskoj grafici omogućio je lakše prikupljanje i interpretaciju 3D podataka korišćenjem kompjuterizovane verzije *Broadbent-ovog* orijentatora<sup>57</sup>, koji ima mogućnost podešavanja svih neophodnih parametara. Ova verzija orijentatora korišćena je u nekoliko navrata za rekonstrukciju 3D slika.<sup>7,52,58</sup> Međutim, ono čemu su ortodonti težili bila je prava 3D slika pacijenta dobijena skeniranjem glave. Napredak u kompjuterskim softverima, kao i uvođenje CBCT\* skenera u stomatološku praksu, omogućili su razvoj novih 3D kefalometrijskih analiza baziranih na vokselima\*.<sup>59,60</sup>



Slika 2.6 *Broadbent-ov* orijentator

### 2.2.5 PREDNOSTI 3D U ODNOSU NA 2D KEFALOMETRIJU

Trodimenzionalni podaci dobijeni kombinovanjem profilnih i frontalnih kefalograma oslanjaju se na obeležavanje iste tačke na oba snimka i koriste geometriju za izračunavanje 3D položaja. Za razliku od njih, kod pravih 3D podataka dobijenih pomoću CT, CBCT ili MRI skenera, obeležavanje tačaka je neuporedivo preciznije. Mogu se koristiti bilo koje tačke, uključujući i one koje se teško nalaze na profilnim i frontalnim snimcima. Prelazak na 3D podatke ne mora da znači napuštanje 2D kefalometrije, obzirom da je iz 3D podataka veoma lako dobiti 2D projekcije koje podsećaju na standardne kefalograme. Uobičajene kefalometrijske tačke se takođe mogu obeležiti na 3D snimku, a za parne tačke, kompjuter može da izračuna sredinu. Danas su uvedene i mnoge nove kefalometrijske tačke i 3D kefalometrijske analize.<sup>59,60</sup> Ovo je odlična prilika za redizajniranje i poboljšanje postojećih analiza, i uvođenje geometrijske morfometrije.<sup>61</sup>

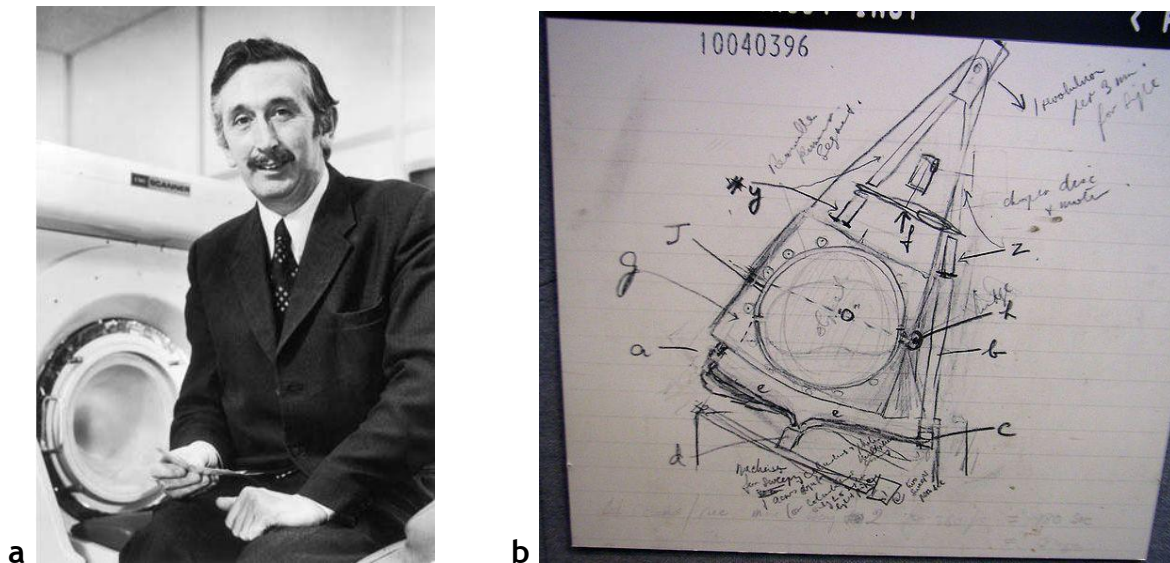
Tradicionalna kefalometrija razvijena je pre nego što je opisan proces rasta lica.<sup>62</sup> Uz neizbežni napredak veoma sofisticiranih kompjutera, 3D snimaka i efektivne vizualizacije, kao i razumevanja rasta i razvoja, kraniofacijalna dijagnostika će se u skorijoj budućnosti promeniti iz korena. Umesto standardnih radiografskih tačaka, biće moguće proceniti morfološke karakteristike, kao i aspekte individualnog rasta i razvoja u 3D.



## 2.3 SKENERI ZA 3D RADIOGRAFIJU

### 2.3.1 KOMPJUTERIZOVANA TOMOGRAFIJA - CT (Computerized Tomography)

Sredinom 1960-ih godina, *Sir Godfrey Newbold Hounsfield* (1919-2004; Slika 2.7-a), tada istraživač u laboratorijama kompanije EMI, počeo je da razmišlja o tome kako da od seta snimaka napravljenih iz nasumičnih pravaca oko kutije rekonstruiše 3D reprezentaciju sadržaja kutije.



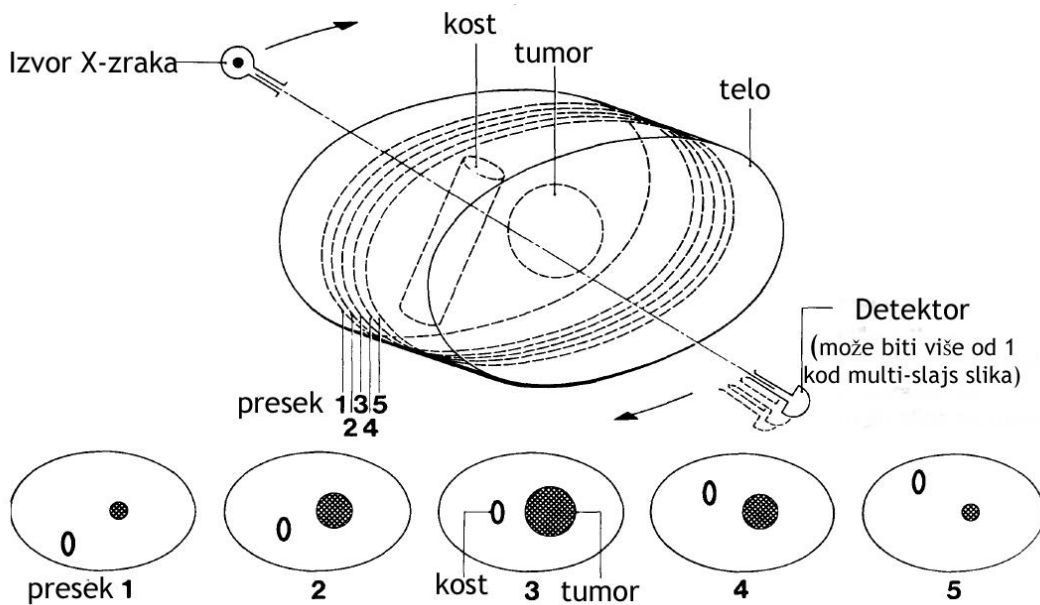
Slika 2.7 a. *Sir Godfrey Newbold Hounsfield*; b. *Hounsfield-ov nacrt CT skenera*

*Oldendorf*<sup>63</sup> je 1961. godine sproveo eksperimente bazirane na principima koje će primeniti i *Sir Hounsfield*, ali kako tada nisu shvatali prednosti tih metoda, nisu razvijene tehnike za rekonstrukciju 3D slike.

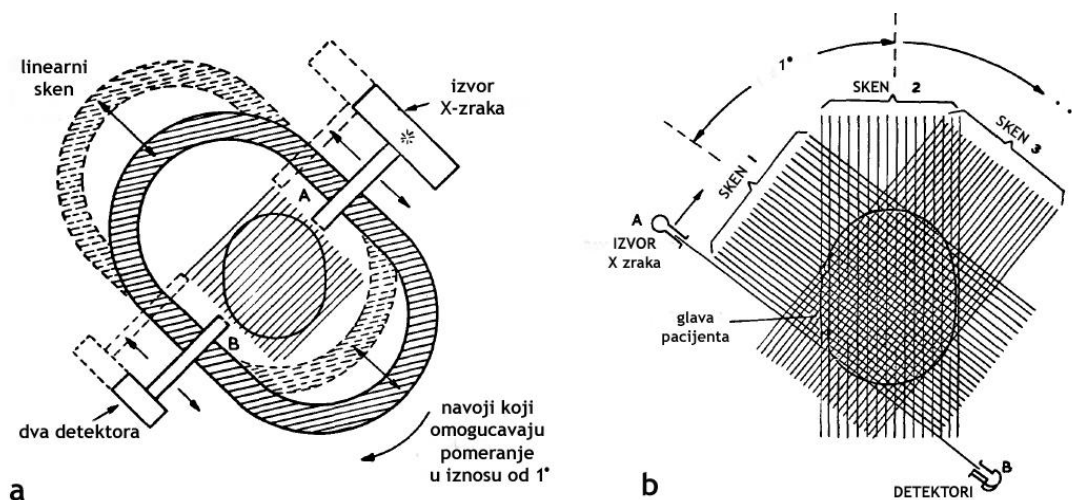
Mnogi tvrde da je uspeh legendarnih *The Beatles*, koji su u to vreme snimali za EMI, zaslužen za to što je kompanija imala dovoljno novca da finansira istraživanja *Sir Hounsfield-a*. Sam skener koji je koristio kompjuterizovanu tomografiju, u početku je imao naziv „EMI sken“, a tek kasnije kompjuterizovana aksijalna tomografija (CAT ili CT sken).

U toku istraživanja, *Hounsfield* je došao do zaključka da je rekonstrukcija lakša ako se 3D objekat tretira kao serija isečaka, a ne kao zapremina. Cilj njegove metode bio da se tomografskom tehnikom dobije serija slika,<sup>64,65</sup> što je prikazano

na Slici 2.8. Svaka slika ispod šeme potiče od jednog preseka. U realnosti pacijent je skeniran uskim snopom X-zraka. Izvor X-zraka, detektori i kolimatori se nalaze na istom okviru (Slika 2.9-a). X-zrake koji prolaze kroz glavu beleže 2 scintilatorska detektora koji su uvek usmereni ka izvoru zraka. I detektori i izvor zraka obilaze oko glave pacijenta i prave linerane snimke. Kada naprave 160 čitanja transmisije zraka kroz glavu pomeraju se za  $1^\circ$  i snimaju naredni presek (Slika 2.9-b). Ovo se nastavlja do  $180^\circ$ , do kada je svaki detektor zabeležio 28.800 ( $180 \times 160$ ) čitanja, koja zatim obrađuje kompjuter.<sup>64</sup>



Slika 2.8 Dobijanje slika preseka (1, 2, 3, 4, 5) tomografskom tehnikom<sup>64</sup>



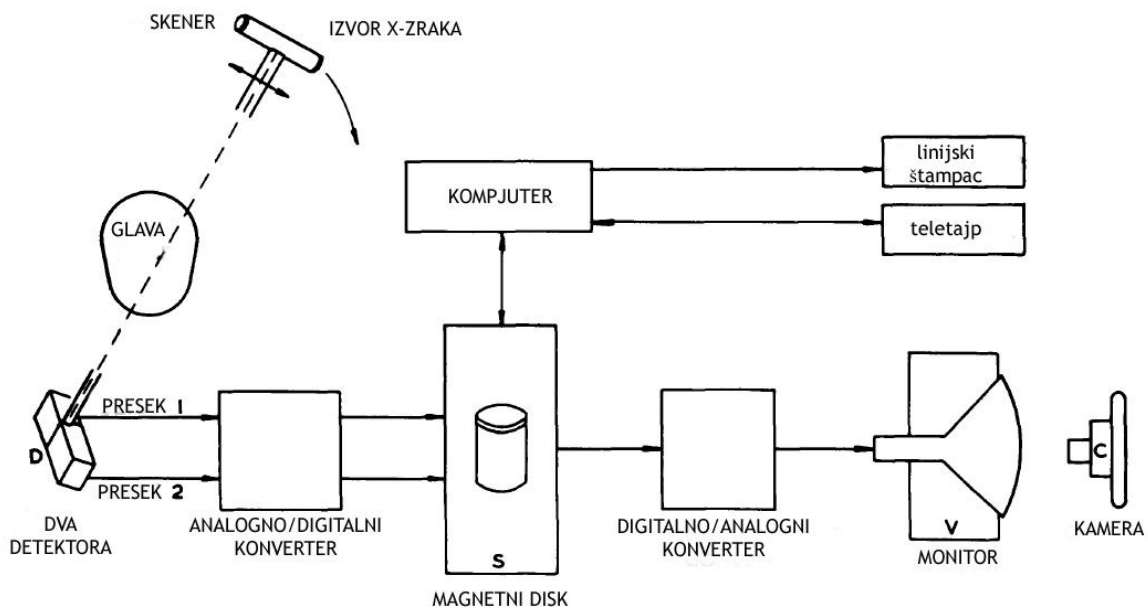
Slika 2.9 Šema skeniranja pacijenta<sup>64</sup>

Poseban detektor beleži intenzitet X-zraka na izvoru, i ova čitanja se mogu koristiti za izračunavanje apsorpcije X-zraka na putu kroz organizam.

$$\text{Apsorpcija} = \log \frac{\text{Intenzitet X-zraka na izvoru}}{\text{Intenzitet X-zraka na detektoru}}$$

Ako telo podelimo na seriju kockica, od kojih svaka ima određivu vrednost apsorpcije, onda je zbir vrednosti apsorpcije kockica koje se nalaze u okviru snopa X-zraka jednak ukupnoj apsorpciji na putu zraka. S toga, put svakog snopa zraka formira seriju od 28.800 simultanih jednačina, u kojima postoji 6.400 varijabli i, ukoliko imamo više jednačina od varijabli, možemo da izračunamo vrednost svake kockice u okviru preseka. Ovo znači da je potrebno da imamo više čitanja X-zraka nego tačaka na slici.

Slika se gradi u formi matriksa od 80 x 80 tačaka kojima je dodeljena numerička vrednost. Tačke nam daju vrednost koeficijenta apsorpcije materijala predstavljenog u okviru preseka. Nakon odgovarajućeg skaliranja, sa preciznošću od 0,5 % izračunavaju se apsolutne vrednosti koeficijenta apsorpcije za različita tkiva. Ove vrednosti se štampaju ili gledaju na monitoru (Slika 2.10).<sup>64</sup>



Slika 2.10 Rekonstrukcija slike<sup>64</sup>

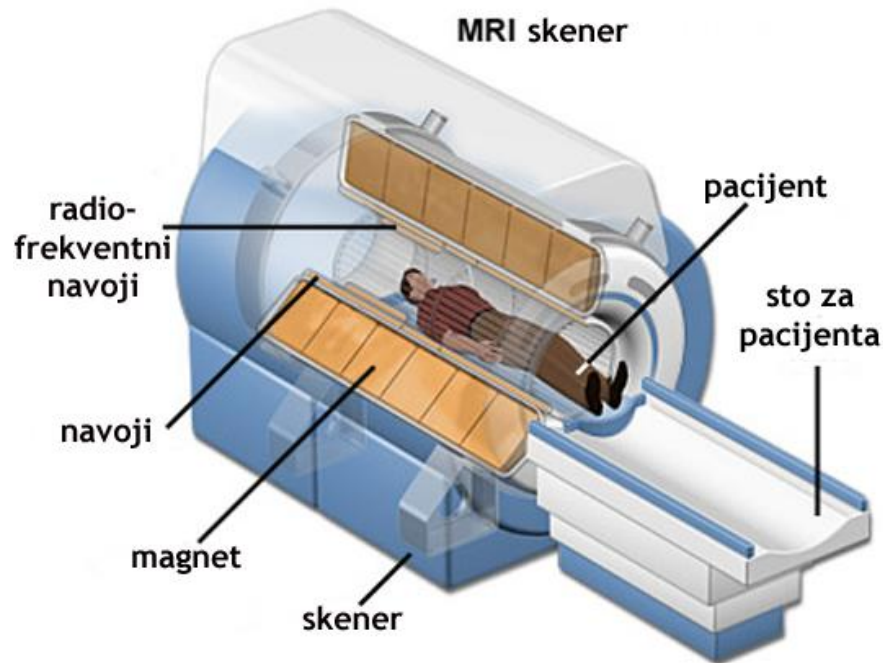
Od prvog prototipa, CT skeneri su prošli kroz šest generacija.<sup>66</sup> Do početka 1990-ih to su bile tomografske rekonstrukcije slajsova, odnosno preseka. Međutim, sa razvojem kompjuterskih sistema, softvera i spiralne CT tehnologije, omogućena je i 3D rekonstrukcija unutrašnje anatomije na monitorima. Razvoj i konstrukcija kompjuterizovane tomografije doneli su *Sir Hounsfield-u* i *Allan-u McLeod-u* *Cormack-u* Nobelovu nagradu za Fiziologiju/Medicinu 1979. godine.

Količina zračenja ograničava upotrebu CT skenera u ortodontiji, čak i kod kompleksnih kraniofacijalnih problema. Slike koje beleže detektori sastoje se iz višestrukih preseka koje je potrebno spojiti u pravilnom redosledu i orijentaciji, kako bi se konstruisala zapremina iz koje se mogu izdvajati i reorijentisati preseci. Ovo čini ceo proces dugotrajnim i skupim. U zavisnosti od izabrane udaljenosti između preseka, koja je programirana pre snimanja, vokseli\* mogu biti anizotropni (nisu identični u svim ravnima), a dimenzije slike mogu da imaju odstupanja i do 1,5 mm. Kompjuter kompenzuje male pukotine i skriva ih uz pomoć sofisticiranih algoritama, ali one se ipak nakupljaju i dovode do grešaka koje mogu ugroziti preciznost merenja. Takođe, prisustvo većih stomatoloških nadoknada može dovesti do pojave artefakata.<sup>66,67</sup>

### 2.3.2 MAGNETNA REZONANCA - MRI (*Magnetic Resonance Imaging*)

Magnetna rezonanca se dugo godina koristila za dobijanje 2D slika tela. Većina sistema se sastoji od velikih cilindričnih elektromagneta, koji u sebi sadrže navoje, kao i odašiljače i prijemnike radiofrekventnih talasa. Pacijent se postavlja u sistem u kome se generiše snažno magnetno polje (0,2-3 Tesle), što dovodi do toga da se nukleusi mnogih atoma u telu, posebno vodonika, preorijentišu tako da se njihove magnetne ose postave paralelno sa magnetnim linijama spoljašnjeg magnetnog polja. Skener tada prema pacijentu usmerava radiofrekventne talase, što dovodi do toga da neki nukleusi vodonika apsorbuju energiju menjanjem svoje orijentacije (rezoniraju). Nakon prestanka emitovanja talasa, telo oslobađa primljenu energiju u vidu signala koji detektuje prijemnik. Vodonik oslobađa primljenu energiju u dva vremenska trenutka, T1 i T2. Ovi signali se koriste za rekonstrukciju MR slika, koje u suštini predstavljaju mapu distribucije vodonika. Obzirom da meka tkiva sadrže veliki procenat vode, MR slike mekih tkiva imaju

odličnu rezoluciju. Snimci dobro vaskularizovanih mekih tkiva mogu se poboljšati intravenskim ubrizgavanjem paramagnetnih kontrasta, kao što je gadolinijum.<sup>12,66</sup>



Slika 2.11 MRI skener

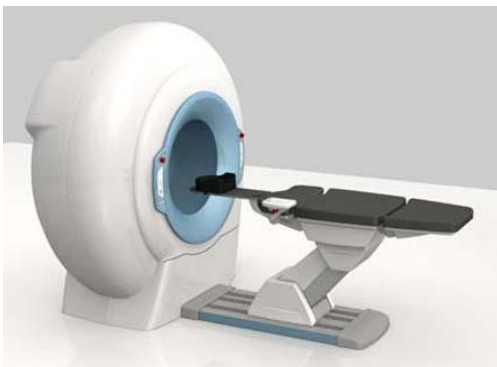
MRI, kao i CT snimci, se mogu rekonstruisati u bilo kojoj ravni prostora, ili kao 3D slika. U prethodnih nekoliko godina, to je primenjivano i u prikazivanju kraniofacijalnih struktura, što se pokazalo kao veoma korisna, relativno bezbedna, ali i prilično skupa metoda.<sup>68</sup> MRI je izuzetno koristan u preoperativnom planiranju resekcije tumora regije glave i vrata<sup>69</sup>, kao i u snimanju mozga kod pacijenata sa neurološkim problemima<sup>3</sup>. Međutim, upotreba u stomatologiji svodi se na procenu temporomandibularnog zgloba<sup>70</sup>, maksilarnih sinusa<sup>71</sup> i vazdušnih puteva<sup>72</sup>. MR snimci se takođe kombinuju sa CT skenovima u hirurškom planiranju.<sup>73</sup> Upotreba u ortodonciji je ograničena zbog cene, dostupnosti i neiskustva ortodonata u interpretiranju snimaka. Međutim, snimanje bez jonizujućeg zračenja, neinvazivnost i mogućnost dinamičkog snimanja (*Real-time\**) čine MRI izuzetno dobrim za buduća snimanja kraniofacijalnog predela.<sup>25,74</sup>

## 2.4 KOMPJUTERIZOVANA TOMOGRAFIJA KONUSNOG ZRAKA - CBCT (*Cone Beam Computerized Tomography*)

Prvi CBCT skener konstruisan je za potrebe angiografije početkom 1980-ih na klinici *Mayo*.<sup>75</sup> Malo kasnije CBCT skeneri počinju da se koriste za planiranje terapije zračenjem<sup>76-79</sup>, zatim u mamografiji<sup>80</sup>, kao i intraoperativno u otorinolaringološkoj hirurgiji. Iako CBCT skeneri postoje već više od četvrtine veka, tek u prethodnoj deceniji je omogućena proizvodnja kliničkih sistema koji su dovoljno mali i čija je cena pristupačna za korišćenje u stomatološkoj praksi. Kraniofacijalni CBCT skeneri su dizajnirani kako bi se prevazišla ograničenja konvencionalnih CT skenera<sup>25</sup> i omogućila svakodnevna upotreba 3D snimaka u dijagnostici i planiranju terapije u ortopediji vilica, oralnoj i maksilofacijalnoj hirurgiji, i drugim granama stomatologije<sup>67</sup>.

Razvoj kompaktnih, relativno jeftinih, izuzetno kvalitetnih i dovoljno velikih panel detektora, kao i visoko efikasnih radiografskih cevi sa mogućnošću višestrukih ekspozicija, a zatim i dostupnost povoljnijih kompjutera sa dovoljnom snagom za obradu i rekonstrukciju CBCT snimaka, omogućili su kreiranje komercijalnih kraniofacijalnih CBCT skenera. Ono što je takođe doprinelo bila je i mogućnost ograničenog volumetrijskog skeniranja koje je eliminisalo potrebu za subsekundnim brzinama rotacije nosača izvora zračenja.<sup>67</sup>

Prvi komercijalni CBCT sistem za oralnu i maksilofacijalnu radiografiju bio je *NewTom (Quantitative Radiology, Verona, Italija)*, koji je prvo odobrenje Administracije za hranu i lekove SAD-a (*FDA - Food and Drug Administration, <http://www.fda.gov>*) dobio u martu 2001. godine. Trenutno je dostupna peta generacija ovog skenera - *NewTom 5G (Slika 2.12)*. U prethodnoj deceniji razvijeni su i odobreni za upotrebu mnogi sistemi (*Tabela 2.1*).



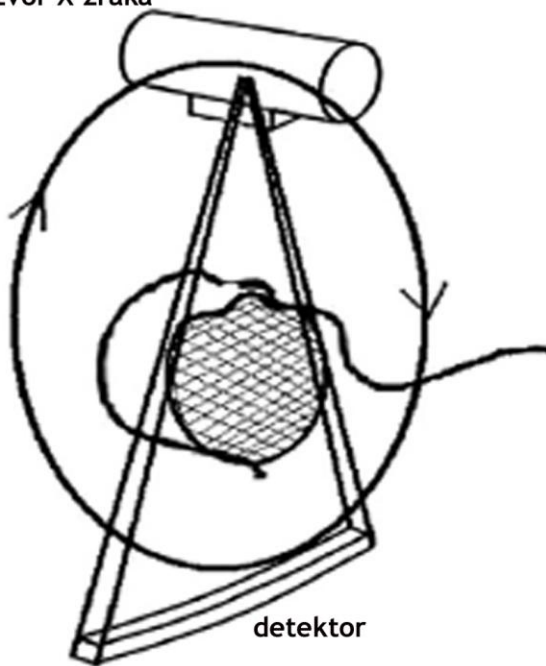
**Slika 2.12** NewTom 5G CBCT skener

U samom hardveru postoje dve glavne razlike između CBCT i konvencionalnih CT skenera (*Slika 2.13*). CT skeneri koriste „lepezaste“ X-zrake u helikoidnoj progresiji kako bi dobili pojedinačne slike isečaka FOV\*-a, koji se zatim sklapaju i dobija se kompletna 3D slika. Svaki isečak zahteva poseban sken i odvojenu 2D rekonstrukciju. CT detektori su linerani, pa se zbog toga javljaju prostori između slajsova (isečaka), koji zahtevaju kompjuterizovanu rekonstrukciju pomoću algoritama, što smanjuje preciznost (*Slika 2.13-a*). Obzirom da CBCT geometrija proizvodi fokusiraniji zrak koji pokriva celo polje vidljivosti (FOV), povećava se iskorišćenost X-zraka i smanjuje potreban kapacitet rendgenske cevi za volumetrijsko skeniranje, tako da CBCT koristi fiksiranu anodnu cev sa malim zračenjem, slično tehnologiji koja se koristi u ortopantomografskim aparatima. CBCT skener sadrži rotirajući nosač na kome su fiksirani izvor X-zraka i detektor. Za razliku od „lepezastih“ ili „spiralnih“ geometrija konvencionalnih CT-a, kod CBCT-a izvor jonizujućeg zračenja ima oblik divergentnog konusa ili piramide i usmeren je kroz centar regije interesa (ROI\*) ka detektoru X-zračenja koji se nalazi na suprotnoj strani (*Slika 2.13-b*). Promer zraka varira između 4cm i 30cm. Dovoljno je da prilikom snimanja izvor X-zraka obiđe jedan krug (ili manje) oko glave pacijenta. Uz brzu rotaciju rendgenske cevi od 180° ili više (obično 360°) i digitalnog detektora, CBCT daje trenutne i precizne 2D i 3D radiografske snimke anatomskih struktura, koje su ograničene samo FOV-om aparata ili podešavanja.<sup>81-83</sup>

Izlazni zrak stiže do 2D detektora, koji može biti amorfni silicijumski ravni panel detektor (FPD - *Flat Panel Detector*) ili pojačivač slike (*Image intensifier*) - CCD\* detektor. U toku kruženja izvora i detektora oko glave pacijenta, dolazi do velikog broja ekspozicija koje traju između 8,9s i 40s. Detektor beleži višestruke (150-650) uzastopne 2D planarne projekcije objekta snimanja. Softver zatim rekonstruiše ove ekspozicije pomoću algoritama, određenih od strane proizvođača, u preko 500 aksijalnih snimaka i omogućava konstrukciju 3D sferične ili cilindrične zapremine koja obuhvata celo, ili deo lica (*Slika 2.14*). Prikupljanje volumetrijskih podataka o celom FOV-u je mnogo brže i postoji mogućnost značajnog smanjenja troškova, obzirom da se koriste jeftiniji detektori zračenja nego kod CT-a. Neke od očiglednih prednosti sistema koji omogućava skraćanje vremena snimanja su povećanje oštine i smanjenje distorzije slike (zbog manje mogućnosti pomeranja pacijenta), kao i povećanje efikasnosti izvora X-zraka.<sup>81-83</sup>

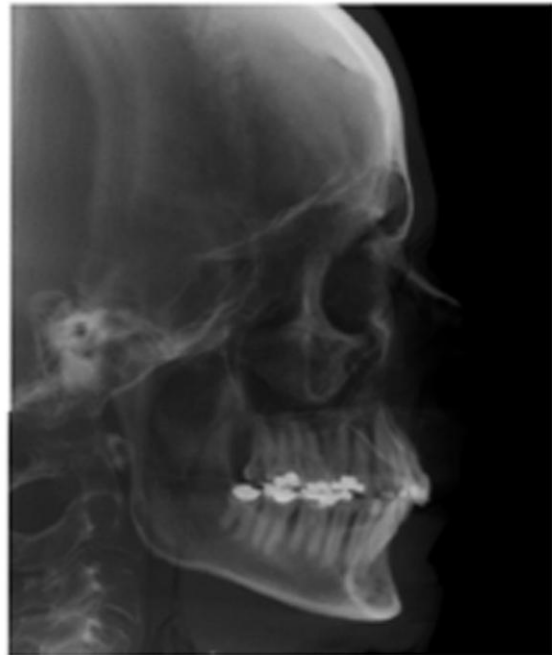a

izvor X zraka



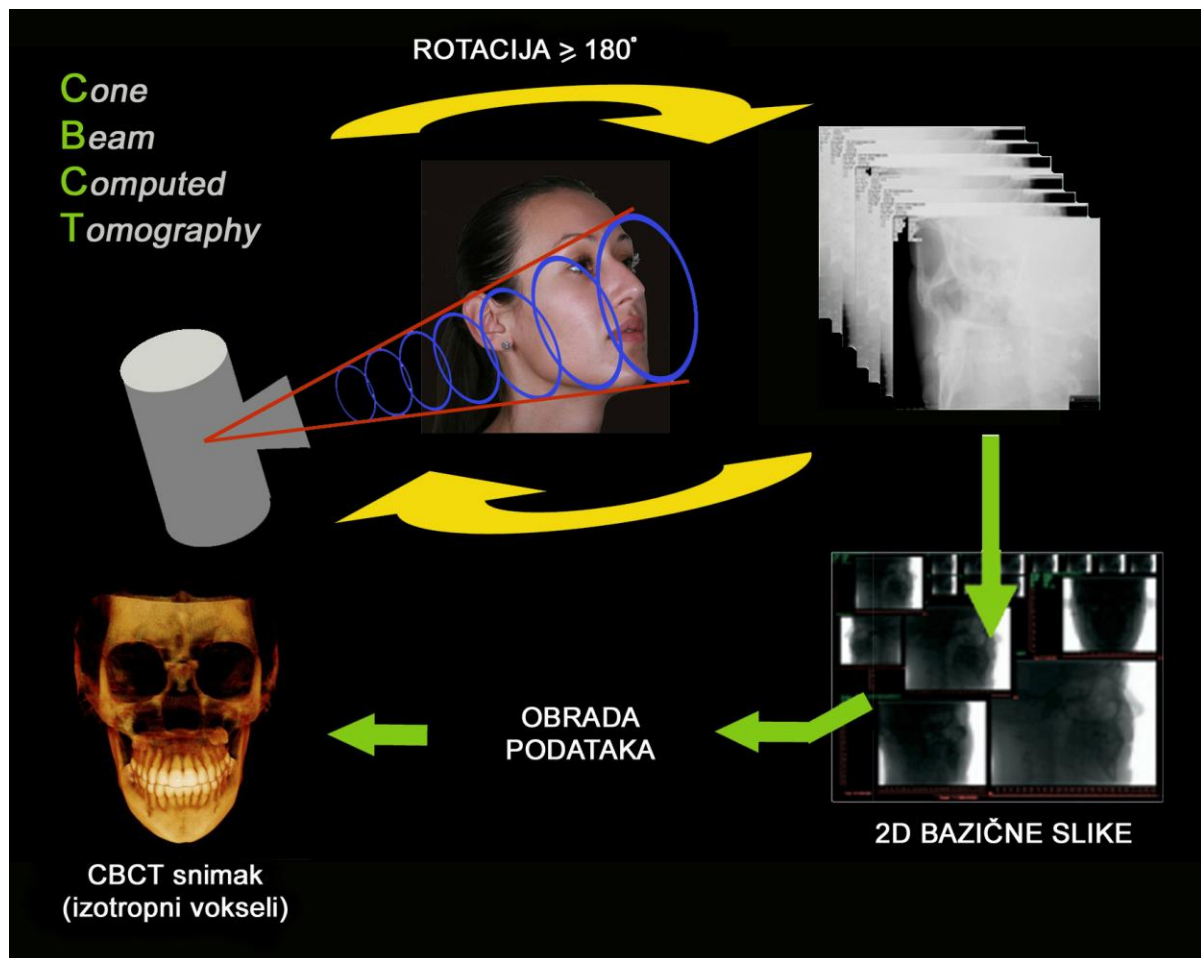
b

izvor X zraka



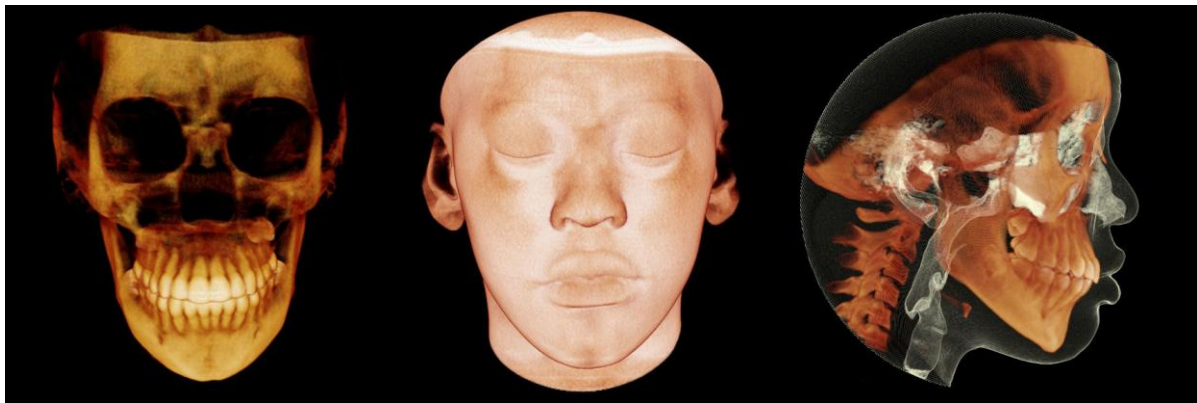
Slika 2.13 Razlika između CT (a) i CBCT (b) tehnologije



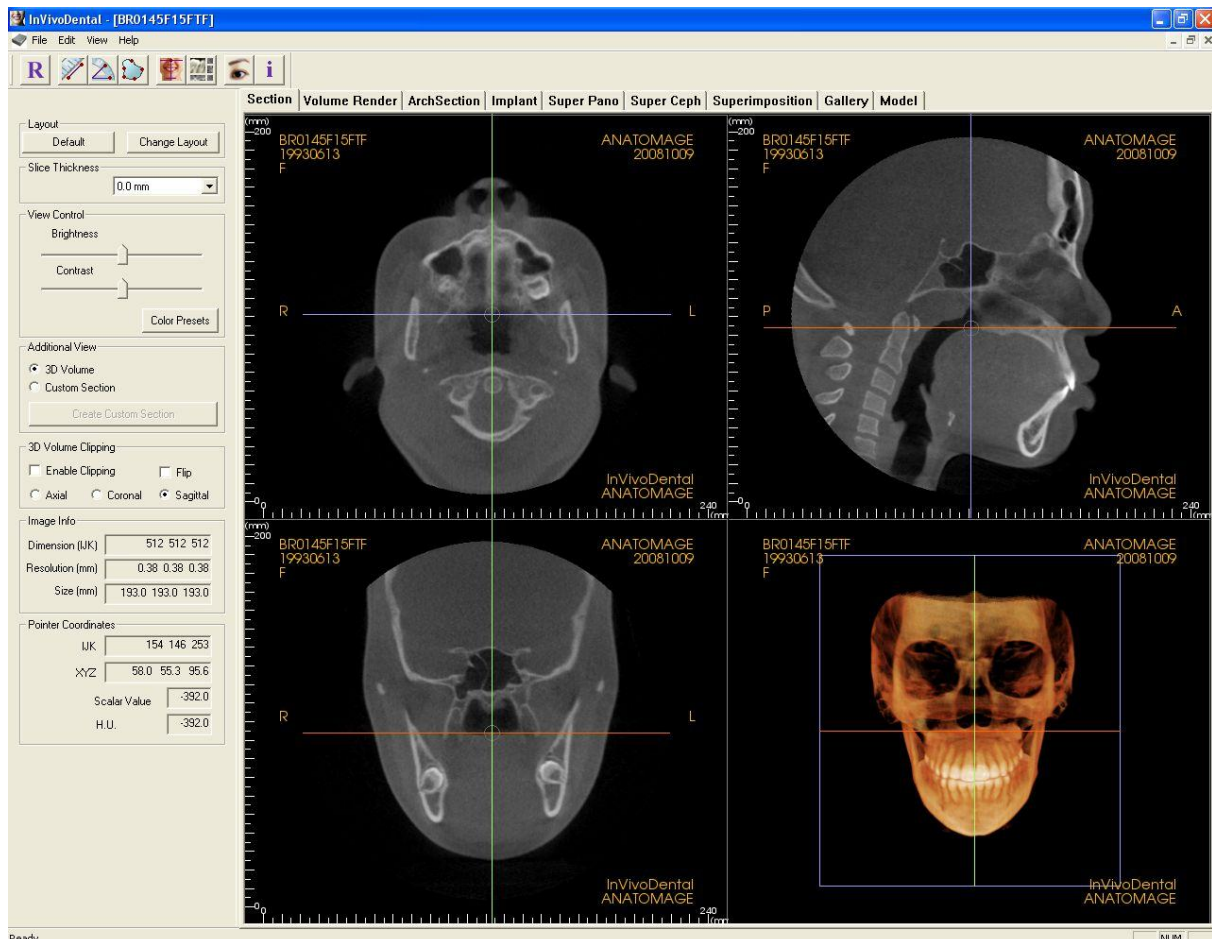


Slika 2.14 Tehnologija snimanja i rekonstrukcije pomoću CBCT skenera

CBCT snimci su jednostavni za korišćenje, obuhvataju koštane i mekotkivne strukture, i daju mnogo više informacija od 2D snimaka. Uporedivi su sa konvencionalnim CT snimcima i mogu se prikazati tako da se kao 3D zapremina vidi cela glava, lobanja (Slika 2.15) ili pojedinačni delovi.<sup>84</sup> Snimci se, kao i kod ranijih CT tehnologija, mogu posmatrati „isečak po isečak“ (aksijalne, sagitalne i koronalne slike), čiju lokalizaciju olakšavaju referentne linije u okviru softvera (Slika 2.16).<sup>85</sup> Iz DICOM\* skupa podataka, operator može da izdvoji tanje ili deblje, ravne ili zakrivljene rekonstrukcije u bilo kojoj orijentaciji.<sup>12</sup> Podaci dobijeni pomoću skenera sa velikim FOV-om mogu se koristiti za rekonstrukciju 2D kefalograma, kao i za 3D analizu.<sup>67</sup>



Slika 2.15 Prikazivanje 3D rekonstrukcije (koštana tkiva, meka tkiva, koštana i meka tkiva)



Slika 2.16 Prikazi pacijenta po presecima (aksijalni, sagitalni, koronalni) uz referentne linije i 3D rekonstrukciju koštanih struktura

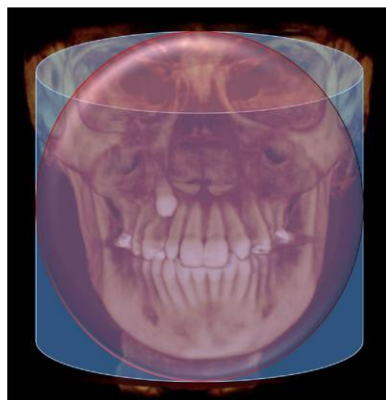
### 2.4.1 RAZLIKE IZMEĐU CBCT SKENERA

CBCT skeneri se međusobno razlikuju u veličini, mogućnostima podešavanja, FOV-u, vrsti detektora, rezoluciji, vremenu skeniranja, pozicioniranju pacijenta i kliničkoj upotrebi.

#### Detektori i FOV

Najveća razlika između CBCT skenera je u detektorima koje koriste. Oni mogu biti amorfnu silicijumski pločasti detektori (FPD) ili kombinacija pojačivača slike i CCD kamera. Pločasti detektori apsorbiraju fotone koji se pretvaraju u električno punjenje koje meri kompjuter. Ovakvi detektori imaju bolju iskorišćenost fotona, dinamičniji opseg i bolji kontrast<sup>86</sup>, ali su veoma skupi. Oblik slike koje beleže je cilindričan. Pojačivači slike primaju fotone i pretvaraju ih u elektrone koji dolaze u kontakt sa fluorescencnim ekranom koji emituje svetlost što beleži CCD kamera. Slike koje beleži imaju oblik sfere. Obe tehnologije su se pokazale kao pouzdane i precizne, imaju sličnu osetljivost<sup>86</sup> i daju dovoljnu rezoluciju za snimanja u stomatologiji<sup>67</sup>. Kvalitet slike ne može se vezati isključivo za vrstu detektora; on zavisi i od kvaliteta i vrste algoritama koje sistemski softver koristi za rekonstrukciju bazičnih slika.<sup>87</sup>

Prema FOV-u, CBCT skeneri se mogu podeliti u 3 grupe: skeneri sa malim (od 3x4cm do 6“-prečnik), srednjim (od 12x7cm do 9“-prečnik) i velikim (od 22x16cm do 12“-prečnik) FOV-om.<sup>67</sup> Zapremina slike koju skener beleži zavisiće i od oblika. Na primer, sfera prečnika 5cm koju beleži pojačivač slike (CCD) imaće zapreminu 65cm<sup>3</sup>, dok će cilindrična zapremina koju beleži pločasti detektor (FPD) imati zapreminu 98cm<sup>3</sup>. Ova razlika javlja se zbog toga što cilindrični FPD sistemi beleže „ćoškovu“ oko periferije sfere (Slika 2.17).<sup>82</sup>



Slika 2.17 Oblici FOV-a

## Rezolucija CBCT skenera

Rezolucija skeniranja se vrlo često povezuje sa vrstom detektora, što je pogrešno, obzirom da na rezoluciju utiče više faktora. Angularna, ili prostorna rezolucija je najmanje rastojanje između dve različite strukture objekta snimanja. Vrlo često se izjednačava i sa veličinom voksel<sup>a</sup>, ali ta dva pojma nisu ista. Na rezoluciju utiču veličina voksel<sup>a</sup>, FOV i vreme skeniranja.

Veličina voksel<sup>a</sup> predstavlja dimenziju elemenata u koje se deli zapremina, i obično se izražava u milimetrima ili mikronima. Svakom vokselu dodeljuje se vrednost koja predstavlja gustinu objekta u granicama određenim atenuacijom fotona koji prolaze kroz njega. Ukoliko se objekti u pojedinačnom vokselu razlikuju, u okviru procesa „uprosečavanja zapremine“ koristiće se prosečna gustina kompletnog sadržaja voksel<sup>a</sup>. S toga je logično očekivati da će upotreba voksel<sup>a</sup> manjih dimenzija dozvoliti vizualizaciju manjih varijacija u gustini. Međutim, ovo se ne odražava direktno na prostornu rezoluciju. Rasejanje radijacije<sup>88</sup>, uprosečavanje zapremine<sup>89</sup> i artefakti mogu smanjiti prostornu rezoluciju skeniranja. Drugim rečima, skeniranje korišćenjem voksel<sup>a</sup> od 0,3mm neće rezultirati prostornom rezolucijom od 0,3mm.<sup>90</sup>

## Pozicioniranje pacijenta i vreme skeniranja

U zavisnosti od CBCT skenera, pacijent se može snimati u sedećem, ležećem ili stajaćem položaju. Obzirom da su skeneri osetljivi na pomeranje pacijenta, pozicioniranje je od izuzetne važnosti za kvalitet snimka.<sup>91</sup> Artefakti koji nastaju zbog pomeranja, javljaju se u vidu linija ili senki. Kako bi se izbeglo pomeranje, pacijenta treba stabilno pozicionirati u sedećem ili ležećem položaju. Pacijent koji stoji prilikom snimanja obično savija ili krivi noge. Takođe se preporučuje da drži zatvorene oči kako ne bi glavom pratio rotirajuće elemente skenera.<sup>87</sup>

Ono što dodatno smanjuje rizik od pomeranja je prilagodljivo vreme skeniranja. Neki sistemi dozvoljavaju podešavanje vremena skeniranja u opsegu od 7-8s do duže od 30s. Prednost dužeg vremena skeniranja je prikupljanje više podataka, odnosno frejmova, što daje bolji kontrast i prostornu rezoluciju. Nasuprot tome, kraće skeniranje podrazumeva manje frejmova, ali i ograničeno vreme u okviru koga pacijent može da se pomeri. Kvalitet snimaka dobijenih u kraćem vremenskom roku dovoljno je dobar za dijagnostiku u ortopediji vilica.<sup>87</sup>

### Ostali faktori koji utiču na kvalitet slike

Na kvalitet slike utiče i *greyscale*\* dubina bita CBCT sistema. Trenutno dostupni sistemi variraju između 12- i 16-bitne palete sivih tonova. Mnogi će reći da nema potrebe za prikazivanjem vrednosti većih od 10 bita, obzirom da ljudsko oko vidi sive tonove do 10-bitnog *greyscale*-a, a dostupni monitori prikazuju opseg od 8 do 10 bita.<sup>92</sup> Međutim, ne treba da zaboravimo da softver za rekonstrukciju koristi povećanu dubinu bita kako bi poboljšao primarne i sekundarne rekonstrukcije, što daje jasniji i bolje definisani 3D objekat. Pregledom različitih vrednosti sivih tonova zabeleženih tokom skeniranja, kliničar može bolje da vizualizuje objekat. Suštinski, softver dozvoljava upotrebu dodatnih sivih nijansi zabeleženih u toku skeniranja, bez obzira na ograničenja oka ili monitora.<sup>87</sup>

### Sistemska, odnosno pripadajući softver

Svaki CBCT sistem poseduje softver koji koristi složene matematičke algoritme za rekonstrukciju bazičnih podataka u iskoristivi format, odnosno 3D sliku za dijagnostiku i planiranje terapije. Kvalitet rekonstruisane zapremine zavisi od sposobnosti algoritama da otklone rasejanu radijaciju i artefakte, i naprave razliku između objekata različite gustine.<sup>93</sup> DICOM podaci dobijeni od jednog CBCT skenera, rekonstruisani softverima koji koriste različite algoritme, daju slike različitog kvaliteta i rezolucije. To znači da se kvalitet snimaka može poboljšati naknadnim korišćenjem poboljšanih softvera.

### 2D opcije

Neki CBCT sistemi imaju mogućnost snimanja konvencionalnih 2D digitalnih radiograma umesto kompletnog CBCT skena, što smanjuje količinu zračenja. Ovi sistemi mogu da se podele u dve grupe - (1) CBCT skeneri sa jednim detektorom (koriste isti detektor kako za CBCT, tako i za 2D snimke, ali ne istovremeno) i (2) CBCT skeneri sa višestrukim detektorima (imaju dodatne detektore za snimanje 2D radiograma fiksirane na posebnom nosaču). Pored ovih sistema, svi CBCT skeneri sa dovoljno velikim FOV-om imaju mogućnost rekonstrukcije konvencionalnih ortopantomograma i kefalograma.

### Dodatna podešavanja parametara

Još jedna razlika postoji u podešavanju parametara kao što su FOV, kVp\* (najveća vrednost električnog potencijala cevi) i mA (jačina električne struje) koji se, u zavisnosti od skenera, mogu individualno podešavati ili biti fabrički zadati.<sup>67,94</sup>

#### 2.4.2 REKONSTRUKCIJA CBCT SNIMAKA

Procesu rekonstrukcije CBCT snimaka prethodi faza prikupljanja podataka. Kako bi se olakšala obrada, snimci se najčešće prikupljaju u jednom, a rekonstruišu u drugom kompjuteru. Obično se koriste računari sa PC platformom.

Kao što je već objašnjeno, CBCT skeneri koriste pojedinačnu rotaciju od 180° ili više (360°) u okviru koje izvor i detektor X-zraka pričvršćeni za nosač obilaze oko glave pacijenta. FOV određen na osnovu ROI prvenstveno zavisi od veličine detektora, geometrije projekcionog zraka i izabrane kolimacije (kada je to moguće). Primarne slike dobijene skeniranjem sastoje se od 150 do 650 2D projekcionih snimaka, koji se još nazivaju projekcioni podaci, neobrađeni podaci, bazične projekcije, bazični snimci ili bazični frejmovi. Ovi snimci gledaju se direktno samo kada želimo da ih iskoristimo za pozicioniranje pacijenta ili za tehničke kalibracije i podešavanja. 2D bazične projekcije se brzo rekonstruišu u volumetrijski set podataka (*Slika 2.14*). Broj projekcija objekta snimanja se razlikuje i zavisi od sistema, a određuje ga broj frejmova i ciklus ekspozicije. Veći broj frejmova, značiće više dostupnih podataka za rekonstrukciju slike. Međutim, odnos signal - ometanje signala pojedinačnih isečaka se tada smanjuje. Broj frejmova zavisi od vrste skenera. Njihova učestalost je obično 20s ili veća, tako da je ciklus ekspozicije uporediv sa onim kod standardnih ortopantomografskih snimaka. Kod CBCT skenera koji imaju pulsni generator, broj dobijenih projekcionih snimaka povezan je sa količinom zračenja kojoj je pacijent izložen.

Nakon prenošenja u kompjuter za rekonstrukciju, bazični snimci se obrađuju, koriguje se vidljivost i geometrija snimaka i primenjuju se algoritmi za rekonstrukciju. Vreme rekonstrukcije zavisi od parametara korišćenih prilikom prikupljanja podataka (veličina voksel, FOV, broj projekcija), hardvera (brzina procesora, prenos podataka od kompjutera za prikupljanje do kompjutera za

rekonstrukciju slike) i softvera (algoritmi za rekonstrukciju). Prihvatljivo vreme rekonstrukcije, koje održava neometan protok pacijenata, iznosi 5 minuta.<sup>67</sup>

Po završenoj rekonstrukciji, CBCT snimci se mogu gledati kao preseci u sve 3 ravni prostora (aksijalnoj, sagitalnoj i koronalnoj, *Slika 2.16*). Radi lakše vizualizacije, takođe se mogu organizovati u 3D strukturu u celini ili po delovima (*Slika 2.15*). Dodatne opcije podrazumevaju zumiranje, povećavanje, upisivanje teksta i algoritama za merenje. Pomoću algoritama za poboljšanje slike, kliničar može da izvrši optimalizaciju slike. Preliminarna ispitivanja dijagnostičke efikasnosti ove opcije ukazuju na to da su filteri za izoštravanje slike najznačajniji za bolju analizu snimka. Skoro svi fabrički softveri nude mogućnost analize volumetrijskih podataka za potrebe ortodoncije i oralne hirurgije, mada većina kliničara koristi komercijalne softvere namenjene specifičnim potrebama njihove specijalnosti.<sup>67</sup> Trenutno na tržištu postoji veliki broj softvera za analizu 3D snimaka. Neki su namenjeni upotrebi u medicini, dok se drugi koriste u stomatologiji. Kada govorimo o softverima koji se upotrebljavaju u stomatologiji, dve najveće grupe čine:

1. Softveri za primenu u ortopediji vilica - *InVivo (Anatomage Inc, San Jose, CA)*, *Dolphin Imaging 11.0 (Dolphin Imaging & Management Solutions Chatsworth, CA)*, *Quick Ceph Studio (Quick Ceph, za Mac OS)*, *OnDemand3D (CyberMed)*, *3DMDvultus (3DMD)*, *Dentofacial Planner (Dentofacial Software)*, ...

2. Softveri za implantologiju - *InVivo (Anatomage Inc, San Jose, CA)*, *SimPlant (Materialise)*, *Procera Software Planning Program (Nobel Biocare)*, *EasyGuide (licensed to Keystone Dental by Anatomage)*, *ImplantMaster (iDent)*, *OnDemand3D (CyberMed)*, ...

### 2.4.3 PRECIZNOST CBCT SKENERA

Konvencionalna 2D snimanja u stomatologiji uvek imaju izvesnu projekcionu grešku zbog rastojanja između regije snimanja i filma. Kod ortopantomograma javlja se neuobičajena projekcija zbog negativne angulacija glavnog snopa X-zraka. Prilikom čitanja 2D radiograma, dijagnostičar koji ih opisuje zna da ove artefakte treba da uzme u obzir. Kod CBCT-a projekcija je ortogonalna, što znači da su X-zraci međusobno paralelni, a obzirom da je objekat snimanja veoma blizu senzora,

projekcioni efekat je gotovo neprimetan. Pored toga, softver ispravlja eventualnu pojavu projekcionog efekata, što nam daje slike u razmeri 1:1. Kako bi se obezbedila pravilna funkcija ove korekcije i celog sistema, potrebna je svakodnevna kalibracija pomoću „vodenog fantoma“\*.<sup>95</sup>

#### 2.4.4 IZLOŽENOST ZRAČENJU PRILIKOM SNIMANJA CBCT SKENEROM

Efektivna doza zračenja prilikom radiografskog snimanja izražava se u Sievertima (Sv), odnosno mili-Sievertima (mSv) ili mikro-Sievertima ( $\mu$ Sv). Merenje apsorbirane doze zasnovano je na preporukama Međunarodne komisije za radiološku zaštitu (ICRP - *International Commission on Radiological Protection*) iz 1990.<sup>96</sup> i 2007.<sup>97</sup> godine. Osnovna razlika između ova dva izveštaja odnosi se na merenje doze zračenja kojem su izložene pljuvačne žlezde. Prema preporukama iz 1990., pljuvačne žlezde smatrane su delom „ostalih“ organa i tako dobijale niže vrednosti. Preporuke iz 2007. isključuju pljuvačne žlezde iz „ostalih“ i dodeljuju im status organa za koji se doza primljenog zračenja meri odvojeno. Obzirom na njihovu lokalizaciju, ove žlezde primaju relativno visoku dozu zračenja u stomatološkoj radiografiji, pa preporuke iz 2007. godine povećavaju efektivne doze za stomatološke radiograme. Zato je, prilikom čitanja literature, od izuzetne važnosti podatak o tome koji je protokol korišćen za računanje.

Objavljene efektivne doze za digitalne ortopantomograme kreću se u rasponu 5,5-20 $\mu$ Sv (preporuke iz 2007. godine), odnosno 2,4-6,2 $\mu$ Sv (preporuke iz 1990. godine).<sup>98,99</sup> Kod digitalnih kefalograma one su u opsegu 2,2-3,4 $\mu$ Sv (preporuke iz 2007. godine), odnosno 1,6-1,7 $\mu$ Sv (preporuke iz 1990. godine).<sup>100,101</sup> Poređenja radi, prosečna godišnja doza izlaganja radijaciji iz okruženja (ne podrazumeva medicinska snimanja ili korišćenje proizvoda koji izlažu pacijenta radijaciji) u SAD-u iznosi 3mSv (3000 $\mu$ Sv).<sup>102</sup> Razlike između doza za digitalne i analogne ortopantomograme i kefalograme su male zahvaljujući upotrebi pojačivača slike kod analognih sistema. To nije slučaj sa intraoralnim snimcima, zbog potrebe za dužom ekspozicijom kod analognih sistema.<sup>11</sup>

Iako je efektivna doza najčešće korišćena mera izražavanja rizika kome je pacijent izložen prilikom snimanja, istražuju se i neke alternative.<sup>97,103-105</sup> Efektivna doza se u praksi meri pomoću antropomorfnog fantoma, koji imitira oblik



i atenuaciju prosečnog čoveka (obično odraslog muškarca).<sup>106</sup> Veliki broj autora je u okviru više studija merio efektivne doze dentalnih CBCT skenera pomoću termoluminescentnih dozimetara (TLD) u kombinaciji sa ljudskim fantomom.<sup>99,107-117</sup> Ove studije dale su procenu opsega doza zračenja za ispitane skenere, ali one nisu uporedive obzirom na različite fantome koji su korišćeni, kao i različite sisteme za pozicioniranje TLD-a.

*Pauwels i saradnici*<sup>118</sup> su zaključili da pojedinačne prosečne efektivne doze nisu prihvatljiv koncept za CBCT skenere kada se porede sa konvencionalnim 2D radiografskim metodama (ortopantomografija, intraoralna radiografija) ili CT skenerima. Opseg doza između različitih aparata je suviše veliki, iako je geometrija snimanja gotovo identična. Razlike u kolimaciji CBCT-a, kao i faktori izloženosti X-zracima, dovode do značajnih razlika u apsorbovanim dozama svih organa regije glave i vrata. Ipak, opšti zaključak, zasnovan na dobijenim vrednostima, je da se efektivna doza za većinu ispitanih CBCT skenera kreće između 20 $\mu$ Sv i 100 $\mu$ Sv, što je veće od doza za 2D radiografske metode, ali daleko ispod onih za konvencionalne CT skenere.<sup>98,107-110,113,117,119</sup>

Promene podešavanja CBCT skenera (veličina FOV-a i voskela; vreme skeniranja; dužina rotacije; kVp i mA vrednosti; pulsni ili kontinuirani snop X-zraka), primena bakarnih filtera, kao i različite kolimacije, mogu smanjiti doze efektivnog zračenja<sup>94</sup>, uz zadržavanje dovoljno dobrog kvaliteta slike<sup>120</sup>. Doze se dodatno mogu smanjiti primenom zaštitnih kecelja i štitnika za tiroidnu žlezdu i cervikalni deo kičme.<sup>114</sup>

#### 2.4.5 PREDNOSTI CBCT SKENERA

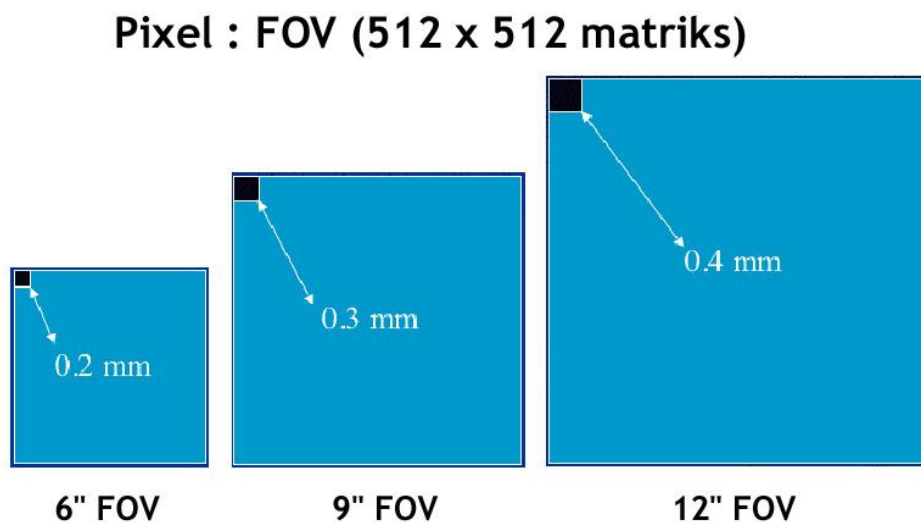
Prednosti CBCT skenera u odnosu na 2D radiografske i konvencionalne CT snimke su mnogobrojne. Ne dolazi do superponiranja snimaka i struktura koje se nalaze izvan AOI\*. Zbog visoke kontrastne rezolucije, mogu se videti tkiva čije se fizičke gustine razlikuju za manje od 1%. To znači da se dobijaju dobre slike visokokontrastnih struktura, što ih čini pogodnim za procenu stanja kosti i zuba. Anatomske strukture se mogu gledati u sve 3 ravni prostora (aksijalnoj, sagitalnoj i koronalnoj, *Slika 2.16*) i ne javljaju se greške zbog uveličanja, odnosno dobijaju se realne anatomske mere.

## Prednosti koje dodatno doprinose kvalitetu CBCT skenera

### Varijabilni FOV

Kolimacija primarnog CBCT snopa, ukoliko je ta opcija dostupna, omogućava ograničenje X-zračenja na ROI odabirom optimalnog FOV-a za svakog pacijenta. Skeneri sa velikim FOV-om (prečnik 12") mogu da snime ceo maksilofacijalni kompleks i pogodni su za ortodonciju, kraniofacijalnu hirurgiju i planiranje postavljanja većeg broj implanata u obe vilice. Skeneri sa manjim FOV-om koji daju manje snimke (4x6cm, prečnik 6") velike rezolucije preporučuju se za procenu položaja pojedinačnih impaktiranih zuba, ispitivanje fraktura ili periapikalnih procesa, procenu kosti za postavljanje pojedinačnih implanata ili evaluaciju koštanih delova temporomandibularnog zgloba (TMZ-a).<sup>67</sup>

Osnovno ograničenje velikog FOV-a je smanjena rezolucija u odnosu na intraoralne snimke i skenere sa manjim FOV-om (*Slika 2.18*), zbog ometanja signala i kontrastne rezolucije usled detektovanja velike količine rasute radijacije.<sup>66,81</sup> Opšte govoreći, kvalitet snimaka koji potiču od CBCT skenera sa velikim FOV-om bi mogao da se uporedi sa kvalitetom ortopantomograma, dovoljnim za opštija ispitivanja, ali nedovoljno preciznim za detalje, kao što su kanali malih korenova ili frakture zuba.<sup>12,99</sup>



**Slika 2.18** Odnos između veličine piksela i FOV-a u matriksu veličine 512x512

**Submilimetarska rezolucija**

CBCT skeneri za detekciju X-zraka koriste detektore koji obezbeđuju rezoluciju izotropnih voksela između 0,07mm i 0,4mm, što prevazilazi većinu konvencionalnih CT skenera u pogledu prostorne rezolucije.<sup>67</sup>

**Velika brzina skeniranja**

Svi bazični snimci dobijaju se u okviru jedne rotacije, što omogućava skraćanje vremena skeniranja. Kod konvencionalnih CT skenera, posebno kod većih rezolucija, skeniranje svakog preseka može da potraje nekoliko desetina sekundi. CBCT sistemi nekada skeniraju celu glavu za manje od 10s, što je kraće od snimanja ortopantomograma. Kraće vreme skeniranja podrazumeva manji broj bazičnih projekcija za rekonstrukciju MPR\* slika, ali i manju količinu artefakata koji se javljaju usled pomeranja pacijanta.<sup>67</sup>

**Izotropija voksel**

Rezolucija voksel zavisi od debljine poprečnih (koju određuje veličina matriksa detektora) i longitudinalnih preseka. CBCT koristi 2D detektor i ista rezolucija se dobija kako za longitudinalne (pravac uzdužne osovine tela), tako i za lateralne (transverzalni pravac) preseke, što daje izotropne voksele. Zbog ovoga, koronalni MPR CBCT podataka ima istu rezoluciju kao i aksijalni preseki.<sup>67</sup>

**Real-time\* analiza i poboljšanje**

Iako su podaci dobijeni pomoću konvencionalnih CT skenera digitalni, kliničarima obično stižu na filmu ili foto-papiru. Reformatiranje CT snimaka tako da se mogu gledati na PC računarima je skup proces i zahteva prelaznu fazu koja produžava vreme dijagnostičkog postupka. Rekonstrukcija CBCT snimaka se odigrava odmah nakon snimanja. Obzirom da su podaci izotropni, rekonstruisani 3D snimak može se preorijentisati tako da se poravnaju anatomske strukture pacijenta. Ovo je posebno značajno za kefalometrijske analize. Dostupnost mernih algoritama vođenih kursorom kliničaru daje interaktivne mogućnosti za *real-time* procenu dimenzija.<sup>67</sup>

### **Multiplanarno reformatiranje - MPR (Multiplanar Reformatting)**

MPR je trenutno najčešće korišćen modalitet za prikazivanje informacija iz 3D seta podataka. Dozvoljava reformatiranje snimaka i prebacivanje u neortodogonalnu ili kosu projekciju. Zahvaljujući prikupljanju izotropnih volumetrijskih podataka, CBCT dozvoljava kreiranje MPR slika u originalnoj prostornoj rezoluciji veličine voksel. MPR može biti vrlo koristan za bolju vizualizaciju onih anatomskih struktura koje se ne vide dovoljno dobro na sagitalnim ili koronalnim presecima. Orijehtacija u okviru ove vrste formatiranja može biti linearna kosa (korisna za vizualizaciju TMZ-a), zakrivljena kosa (daje „panoramsku“ sliku) ili serijska transplanarna (daje uzastopne preseke ortogonalnog MPR-a).<sup>67</sup>

### **Prikazivanje voksel**

Volumetrijski prikaz omogućava vizualizaciju 2D snimaka u 3D modu. Zbog velikog broja preseka u MPR slici i teškoćama u povezivanju susednih struktura, razvijene su dve tehnike za vizualizaciju susednih voksel:

**1. Pregled preseka različite debljine:** Ortogonalni ili MPR snimak može se podebljati povećanjem broja susednih voksel koji se prikazuju. Ovaj proces sumiranja, koji se naziva i „*Ray-sum*“, stvara sliku koja predstavlja specifičnu zapreminu pacijenta. Povećanjem debljine isečaka dolazi do sabiranja intenziteta susednih voksel i formiranja posebnog „bloka“ u okviru određenog preseka. Ovi blokovi mogu biti tanki (5-10mm) ili debeli (20mm). Debeli blokovi omogućavaju konstrukciju slika koje liče na radiograme, kao što su sagitalne ili koronalne projekcije za kefalometrijsku analizu. Ovo se postiže povećanjem debljine sloja srednje sagitalne MPR ravni do debljine glave (130-150mm). Ovakav snimak se može prebaciti u komercijalne softvere, kao što su *InVivo (Anatomage Inc, San Jose, CA)* ili *Dolphin Imaging 11.0 (Dolphin Imaging & Management Solutions Chatsworth, CA)* i analizirati. Kose MPR slike duž krivine zubnog luka, sa debljinom preseka sličnom onoj kod ortopantomografskih snimaka (25-35mm) se mogu iskoristiti za konstrukciju ortopantomograma individualizovanih za svakog pacijenta. Ovako dobijeni snimci nemaju distorziju i projekcione artefakte. Takođe, iz CBCT snimaka se mogu dobiti odvojeni panoramski snimci za gornju i

donju vilicu. Linearne i angularne mere na ovako dobijenim snimcima preciznije su u odnosu na standardne ortopantomograme, što se takođe odnosi i na snimke kondila.<sup>121</sup> Sve ovo smanjuje potrebu za dodatnim izlaganjem pacijenta zračenju.

**2. Projekcija maksimalnog intenziteta (MIP - *Maximum Intensity Projection*):** Tehnika za renderovanje\* 3D objekta slična „*Ray-sum*“ procesu. Umesto konstrukcije slike na osnovu debelog bloka kompozitnih vrednosti vokselu, na svakom pikselu se prikazuje najveća vrednost u okviru pikselovog stuba. Ovo se koristi kako bi se u okviru volumetrijskih podataka prikazale strukture koje imaju veliki intenzitet. Najveća prednost ove metode je što daje mogućnost pseudo-3D rekonstrukcije koja ne zavisi od operatora. Zahvaljujući tome što MIP slike jasno prikazuju karakteristike površina maksilofacijalnog kompleksa, veoma su korisne u određivanju lokacije topografskih tačaka, posebno onih na zakrivljenim površinama (*Orbitale*, *Arcus zygomaticus*), suturama (*Nasion*), otvorima (*Porion*) i tanjim strukturama (tačke A, Sna). Korišćenje ovih dodatnih rekonstrukcija može da poveća pouzdanost i preciznost kefalometrijskih analiza.<sup>67</sup>

### ***Indirektno renderovanje zapremine***

Dve tehnike se mogu primeniti kako bi se iz seta volumetrijskih podataka dobila 3D struktura i omogućila interaktivna manipulacija podacima: renderovanje površine (SR - *Surface Rendering*) ili prikazivanje osenčene površine (SSD - *Shaded Surface Display*) i volumetrijsko renderovanje.<sup>67</sup>

Model	Proizvođač	Max FOV**	Min voksel	Detektor
Alphard-2520	<i>Asahi Roentgen</i>	17x12cm; var <sup>1</sup>	0,1	FPD*
Alphard-3030	<i>Asahi Roentgen</i>	20x18cm; var <sup>1</sup>	0,1	FPD*
AUGE ZIO	<i>Asahi Roentgen</i>	10x8cm; var <sup>1</sup>	0,1	FPD*
Alioth	<i>Asahi Roentgen</i>	8x7cm; var <sup>1</sup>	0,1	FPD*
GXCB-500	<i>Gendex</i>	8x14cm	0,125	FPD*
CB MercuRay	<i>Hitachi Medical</i>	12"	0,18	CCD*
Classic i-CAT	<i>Imaging Sciences International</i>	22x16cm; var <sup>1</sup>	0,2	FPD*
Next Generation i-CAT	<i>Imaging Sciences International</i>	23x17cm; var <sup>1</sup>	0,125	FPD*
Iluma	<i>IMTEC (3M)</i>	21x14cm; var <sup>1</sup>	0,09	FPD*
3D Accuitomo 80	<i>J. Morita</i>	8x8cm; var <sup>1</sup>	0,08	FPD*
3D Accuitomo FPD	<i>J. Morita</i>	6x6cm; var <sup>1</sup>	0,125	FPD*
3D Accuitomo	<i>J. Morita</i>	3x4cm	0,125	FPD*
Veraviewepocs 3D 80	<i>J. Morita</i>	8x8cm	0,125	CMOS*
3D Accuitomo 170	<i>J. Morita</i>	17x12cm	0,08	CMOS*
9000 3D	<i>Kodak Dental Systems</i>	5x3,7cm	0,075	CMOS*
9000c 3D	<i>Kodak Dental Systems</i>	5x4cm	0,075	CMOS*
9500 3D	<i>Kodak Dental Systems</i>	20x18cm	0,2	FPD*
CS 9300	<i>Kodak Dental Systems</i>	17x13,5cm	0,09	FPD*
SkyView	<i>MyRay</i>	9"	0,17	CCD*
ProMax 3D	<i>Planmeca</i>	8x8cm; var <sup>1</sup>	0,1	FPD*
ProMax 3D Max	<i>Planmeca</i>	23x16cm; var <sup>1</sup>	0,1	FPD*
PreXion 3D	<i>PreXion, Inc.</i>	8x7,5cm	0,2	FPD*
NewTom VGi	<i>Quantitative Radiology</i>	15x15cm	0,15	FPD*
NewTom 5G	<i>Quantitative Radiology</i>	18x16cm; var <sup>1</sup>	0,075	FPD*
Galileos Compact	<i>Sirona</i>	12x15x15cm	0,3	<i>Siemens tehnologija</i>
Galileos Comfort	<i>Sirona</i>	9"	0,15	<i>Siemens tehnologija</i>
Scanora 3D	<i>Soredex</i>	13x14,5cm; var <sup>1</sup>	0,133	CMOS*
Suni3D	<i>Suni Medical Imaging</i>	8x5cm; var <sup>1</sup>	0,2	CCD*
PaX-Flex3D	<i>Vatech</i>	8x5cm; var <sup>1</sup>	0,12	CMOS*
PaX-Zenith3D	<i>Vatech</i>	24x19cm; var <sup>1</sup>	0,08	FPD*
PaX-Reve3D	<i>Vatech</i>	19x15cm; var <sup>1</sup>	0,08	FPD*
Picasso Master 3DS	<i>Vatech</i>	20x19cm; var <sup>1</sup>	0,2	FPD*
Picasso Trio	<i>Vatech</i>	12x7cm	0,2	FPD*
PaX-Duo3D	<i>Vatech</i>	12x8,5cm	0,12	FPD*
PaX-Uni3D	<i>Vatech</i>	8x5cm	0,12	FPD*
Finecube XP62	<i>Yoshida</i>	7.5x8.1cm	0,1	CCD*

\*\* Dimenzije su izražene u formi visina x prečnik, ukoliko nije drugačije naglašeno; <sup>1</sup> varijabilni FOV\*

Tabela 2.1 Spisak i osnovne karakteristike trenutno dostupnih CBCT skenera

## 2.5 KLINIČKA PRIMENA CBCT SKENERA

Zahvaljujući CBCT skenerima, danas možemo dobiti čitavu seriju radiograma za manje od jednog minuta. Pored standardnih periapikalnih snimaka, ortopantomograma, kefalograma, okluzalnih radiograma, snimaka TMZ-a, dostupni su nam i aksijalni preseki, kao i posebni kefalogrami za levu i desnu stranu. 3D vizualizacija pacijenta omogućava precizniju evaluaciju skeletnih i dentalnih asimetrija, i obezbeđuje detaljniju procenu ishoda ortodontske terapije.<sup>66</sup>

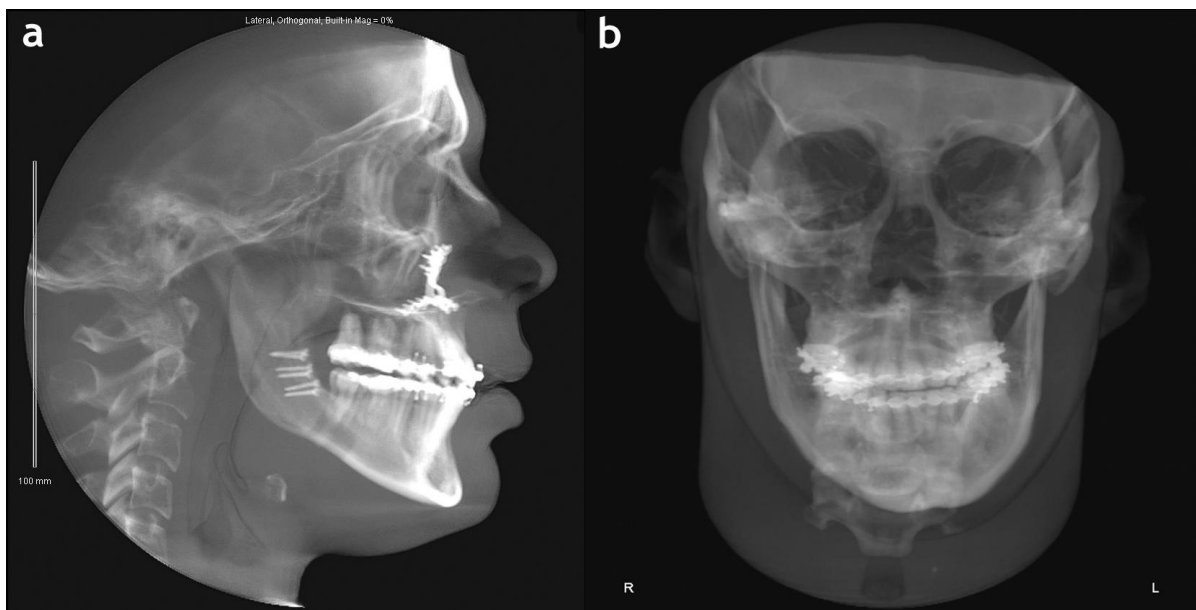
### 2.5.1 ORTODONTSKA DIJAGNOZA I PLANIRANJE TERAPIJE

Upotreba 3D snimaka daje ortodontima mogućnost da za svakog pacijenta kompjuterski porede različite planove terapije, kao što su šeme ekstrakcija zuba (serijska ekstrakcija ili kasnije ekstrakcije), planiranje uporišta (minimalno, recipročno, maksimalno), mogućnost širenja ili uspravljanja bočnih i/ili prednjih segmenata, interproksimalna redukcija gleđi kako bi se obezbedio prostor za smeštanje zuba, ... Koristeći dostupne softvere, ortodont danas može brzo i precizno da izmeri dužinu luka, Boltonov indeks, buko-lingvalni nagib bočnih i prednjih zuba, ... Može da proceni koliki prostor se dobija uspravljanjem zuba i širenjem zubnog niza i da na taj način odluči da li će sprovesti ekstrakcionu ili neekstrakcionu terapiju.<sup>122</sup> Precizno određivanje položaja krunica i korenova zuba omogućava planiranje biomehanike pomeranja zuba, savijanja lukova od strane robota i postavljanja TAD-a (*Temporary Anchorage Device* - „mini-implant“ za uporište u ortodonciji).<sup>123</sup> Kliničar takođe može da vidi kakvi će biti 3D efekti različitih planova terapije na izgled lica. Zbog ovih mogućnosti princip planiranja terapije „od spolja ka unutra“ može postati standard. Ovo znači da bi se na osnovu 3D površine lica odlučivalo o „najboljem licu“ i o tome na koji način se ono može dobiti ortodontskom i/ili hirurškom terapijom. U okviru ovakvog planiranja terapije, pored estetike, posebna pažnja bila bi poklonjena funkciji, stabilnosti i TMZ-u. Još jedna prednost je mogućnost preciznog praćenja toka terapije.

Prava 3D analiza i planiranje terapije obavlja se na skeletnim i mekotkivim strukturama lica, digitalnim modelima, čak i na 3D fotografijama. Sve ovo može se dobiti na osnovu jednog CBCT skena.

## KEFALOMETRIJSKA ANALIZA

Kefalometrijska analiza kojom se procenjuje kraniofacijalna morfologija skeletnih i mekotkivnih struktura esencijalni je deo dijagnostičkog postupka u ortopediji vilica. Uvođenje CBCT skenera u ortodontsku praksu omogućilo je 3D vizualizaciju i analizu kraniofacijalnih struktura uz manje izlaganje pacijenta zračenju, nego što je to bio slučaj sa CT skenerima. 3D kefalometrijska analiza zahteva snimanje pacijenta CBCT skenerom sa velikim FOV-om. U literaturi su opisani različiti pristupi 3D kefalometrijskoj analizi<sup>20,124,125</sup>, od kojih se većina zasniva na modifikaciji klasične 2D kefalometrije. Neki softveri takođe nude mogućnost 3D analize, ili 3D pozicioniranja kefalometrijskih tačaka. Ipak, u periodu tranzicije, većina kliničara odlučuje se za 2D kefalometrijsku analizu na kefalogramima koji su generisani iz DICOM\* seta podataka u pripadajućem ili komercijalnom softveru (Slika 2.19).



**Slika 2.19** Profilni-postoperativni (a) i frontalni-preoperativni (b) kefalogrami generisani iz CBCT snimka pacijenta sa asimetrijom i III skeletnom klasom

Iako kefalogram generisan iz CBCT snimka liči na konvencionalni 2D profilni kefalogram, CBCT ima nekoliko prednosti koje poboljšavaju vizualizaciju. Konvencionalni kefalogrami dobijaju se tehnikom koja se zove „prostorna persepektiva“. Geometrijski rezultat ove tehnike dovodi do pojave uveličanja u



zavisnosti od rastojanja između objekta snimanja i filma (Npr. razlika između levog i desnog tela mandibule dovodi do udvajanja donje ivice tela mandibule na konvencionalnom filmu). Idealno pozicioniranje glave, sa pravilnim poravnanjem desnog i levog spoljašnjeg slušnog kanala, neće sprečiti udvajanje koje nastaje zbog diferencijalne projekcije. U tom slučaju ne može se utvrditi da li je udvajanje struktura posledica prave skeletne asimetrije ili radiografskog artefakta. U toku primarne rekonstrukcije CBCT snimaka, projekciono uvećanje se kompjuterski ispravlja i formira se ortogonalna slika. Kada imamo poznato rastojanje na snimku, CBCT profilni kefalogram može se kalibrisati da predstavlja strukturu u odnosu 1:1. Još jedna očigledna prednost je ispravljanje nepravilnog pozicioniranja glave na 3D slici. Poravnanje kranijalne baze između leve i desne strane, često otkriva maksilomandibularne asimetrije koje bi inače prošle nezapaženo. Ukoliko je asimetrija prisutna, može se iskoristiti opcija za generisanje odvojenih kefalograma za levu i desnu stranu.

Alatke za vizualizaciju i manuelna podešavanja omogućavaju optimalno predstavljanje skeletnih i mekotkivnih struktura, što je veoma korisno obzirom da se lokacija i gustina skeletnih struktura veoma razlikuje (Npr. parametri vizualizacije nosnih kostiju veoma se razlikuju od onih za strukturu kranijalne baze).<sup>123</sup>

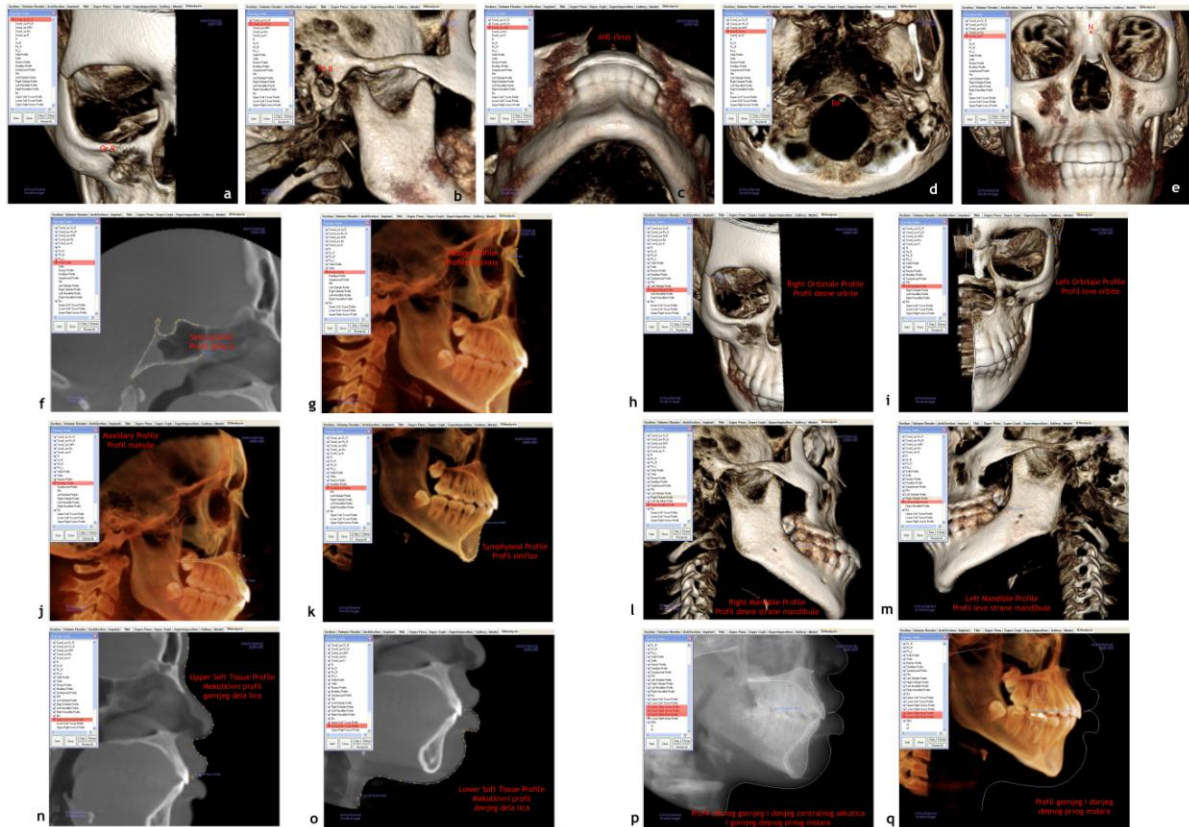
Frontalni (PA ili AP) kefalogrami imaju ograničenu upotrebu u ispitivanju asimetrija lica. Superponiranje vertebralnih pršljenova i okcipitalnih delova, kao i nepravilno pozicioniranje glave, smanjuju vidljivost i kvalitet slike. Frontalni kefalogrami generisani iz CBCT snimaka su ortogonalni, bez projekcionih efekata, daju slike odlične oštine i imaju mogućnost repozicioniranja glave u idealan položaj u sve 3 ravni prostora. Na CBCT snimcima takođe se može analizirati zapremina, u okviru koje se mogu otkloniti delovi cervikalne kičme i okcipitalne kosti, kako bi se izbeglo superponiranje ovih struktura sa delom lica koje želimo da analiziramo.<sup>123</sup>

Opcija za 3D kefalometrijsku analizu prikazuje pacijenta u 3D rekonstrukciji i dozvoljava istraživanje unutrašnjih struktura. U okviru 3D kefalometrije mogu se konstruisati kefalometrijske tačke i profili, računati 2D i 3D kefalometrijske mere i prikazivati rezultati analize.

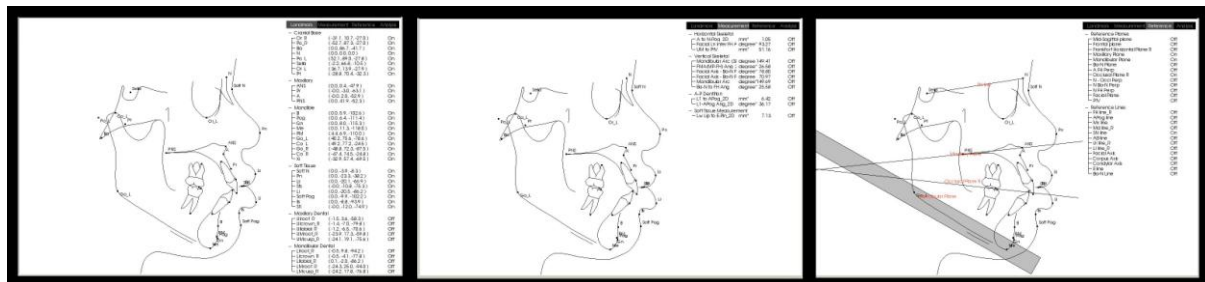
Koordinatni sistem je izuzetno važan za 3D analizu. On definiše strukturu kefalometrijskih mera i analiza. Apsolutne mere, kao što su linearna rastojanja ili angularni parametri, ne zavise od koordinatnog sistema. Međutim, koordinatni sistem značajno utiče na projektovane mere, odnosno uglove koji se projektuju na medijalnu ravan, pa je zato izuzetno važno da se pre početka analize dobro definiše. Kod tradicionalne 2D analize, takođe postoji koordinatni sistem, ali je on vrlo jednostavan. Potrebno je odrediti jednu osovину (Npr. Frankfurtska horizontala kao horizontalna osovina), a druga se obično određuje kao ortogonalna u odnosu na nju. U 3D koordinatnom sistemu potrebno je definisati 3 međusobno ortogonalne osovine. Bilo bi povoljno da se osnova ovog koordinatnog sistema nalazi na nekoj od anatomskih struktura. Ono što predstavlja izazov je da se anatomske strukture i koordinatne osovine ne nalaze uvek u istoj ravni, tako da se linija koja povezuje dve strukture ne može koristiti kao jedna od osovina. Iz matematičke perspektive, bilo koji koordinatni sistem koji se zasniva na konačnom broju 3D koordinata predstavlja relativno jednostavnu linearnu računicu, pa tako bilo koji željeni koordinatni sistem može da se uspostavi linearnom kombinacijom vrednosti koordinatnih tačaka. Softver zbog složenosti problema, pored mogućnosti definisanja koordinatnog sistema od strane korisnika, obično nudi i šemu konstrukcije koja podržava postojeće kliničke koncepte, daje slobodu dodatnog individualnog podešavanja i jednostavna je za konfigurisanje i razumevanje. Bez obzira koja metoda se koristi, potrebno je odrediti strukturu koja će služiti kao početna tačka za merenje, reference i analizu. Većina kliničara, za sada, koristi koordinatni sistem koji je unapred definisan u okviru softvera. Dalja istraživanja daće smernice u vezi sa definisanjem koordinatnog sistema, koji će obezbediti napreciznija merenja u okviru 3D kefalometrijske analize.

3D kefalometrijska analiza u *InVivo* softveru, podrazumeva 3D pozicioniranje tačaka i iscrtavanje kontura, kako bi se dobile vrednosti parametara tradicionalnih 2D kefalometrijskih analiza. Prilikom pozicioniranja tačaka, menja se prikaz pacijenta - 2D, 3D, izgled rendgenskog filma, solidna 2D ili 3D struktura, prozirna 2D ili 3D struktura, delimično isečena 3D struktura, ... (Slika 2.20). Svi ovi parametri mogu se adaptacijom prikaza, svetline, kontrasta i prozirnosti privremeno ili trajno promeniti od strane korisnika. Kao i kod softvera za 2D kefalometrijsku analizu, kefalometrijske tačke i parametri se mogu dodavati ili

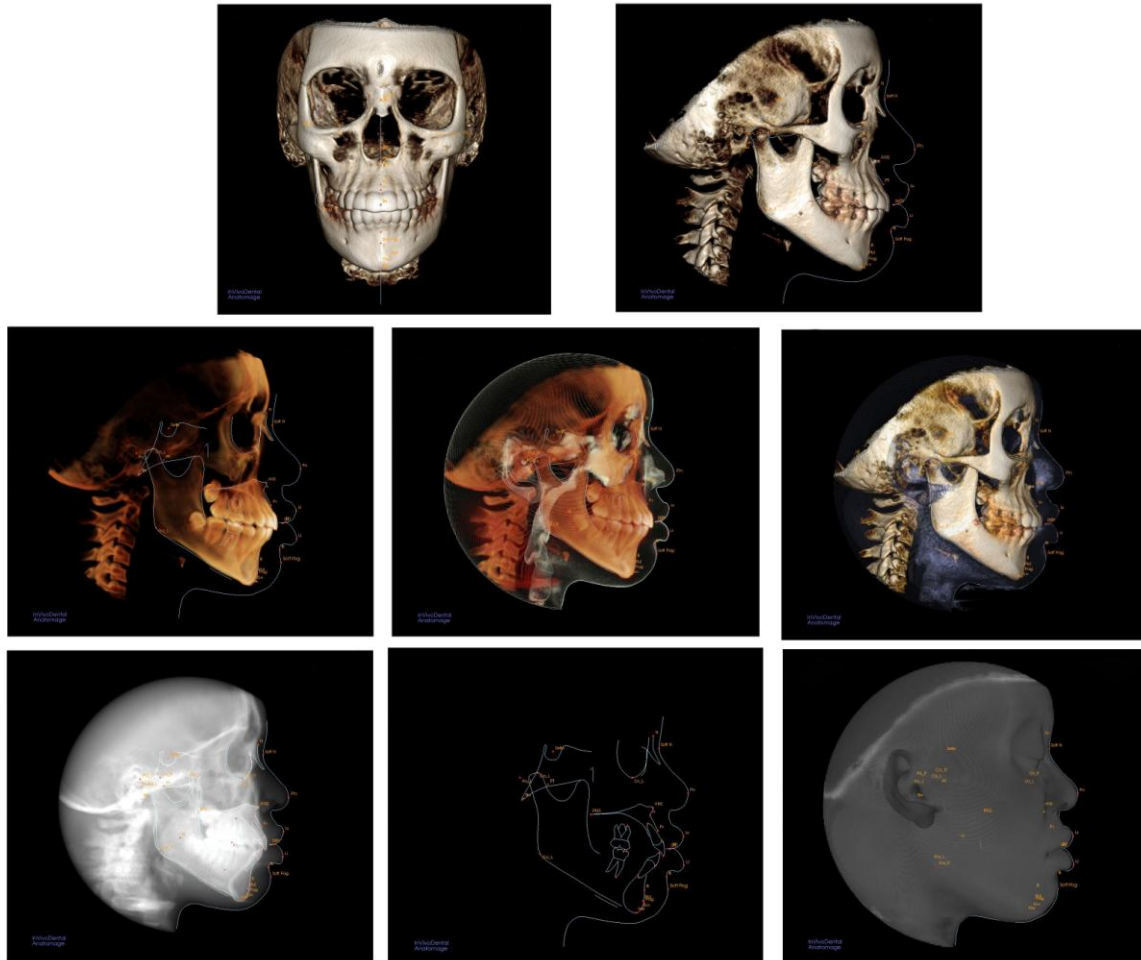
brisati. Nakon obeležavanja tačaka i kontura, dobijaju se pregledi rezultata kefalometrijske analize (Slika 2.21). Program nudi mogućnost prikazivanja kefalometrijskih crteža uz istovremeno prikazivanje skeletnih i mekotkivnih struktura (Slika 2.22).



Slika 2.20 Pozicioniranje tačaka na 3D snimku, *InVivo*: a. Or (*Orbitale*) desno, b. Po (*Porion*) desno, c. Sna (*Spina nasalis anterior*), d. Ba (*Bazion*), e. N (*Nazion*), f. profil *Sella-e-Turcica-e*, g. profil *Nazion*, h. profil desne orbite, i. profil leve orbite, j. profil maksile, k. profil simfize, l. profil desne strane mandibule, m. profil leve strane mandibule, n. mekotkivni profil gornjeg dela lica, o. mekotkivni profil donjeg dela lica, p. konture gornjeg i donjeg centralnog sekutića, q. konture gornjeg i donjeg prvog molara



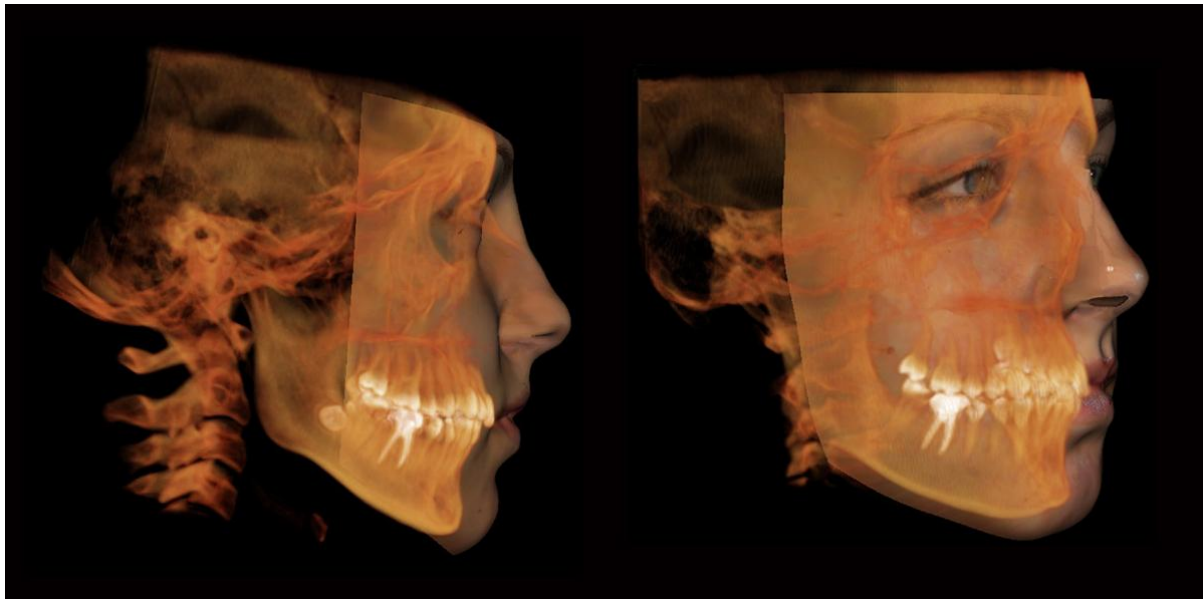
Slika 2.21 Prikazivanje rezultata 3D kefalometrijske analize



Slika 2.22 Prikazivanje kefalometrijskih crteža


## ANALIZA LICA

Konvencionalna fotografija lica je jednostavna 2D reprezentacija, koja se ne može direktno povezati sa potpornim skeletnim strukturama. Trenutno dostupni softveri omogućavaju kombinovanje 2D ili 3D fotografija sa DICOM setom podataka, pomoću algoritama za mapiranje. Na taj način simulira se 3D projekcija lica. Promenom prozirnosti slike mogu se analizirati odnosi čvrstih i mekih tkiva (Slika 2.23). Ovo je posebno značajno prilikom planiranja pomeranja zuba, funkcionalne terapije ili ortognatske hirurgije. Treba imati u vidu da izgled mekih tkiva može da varira u zavisnosti od položaja u kome je pacijent sniman CBCT skenerom (Npr. snimanje u ležećem položaju u odnosu na snimanje u sedećem ili stajaćem položaju). Takođe, upotreba dodatnih elemenata za stabilizaciju glave, kao što su naslon za čelo ili bradu, mogu dovesti do distorzije slike mekih tkiva lica.<sup>123</sup>



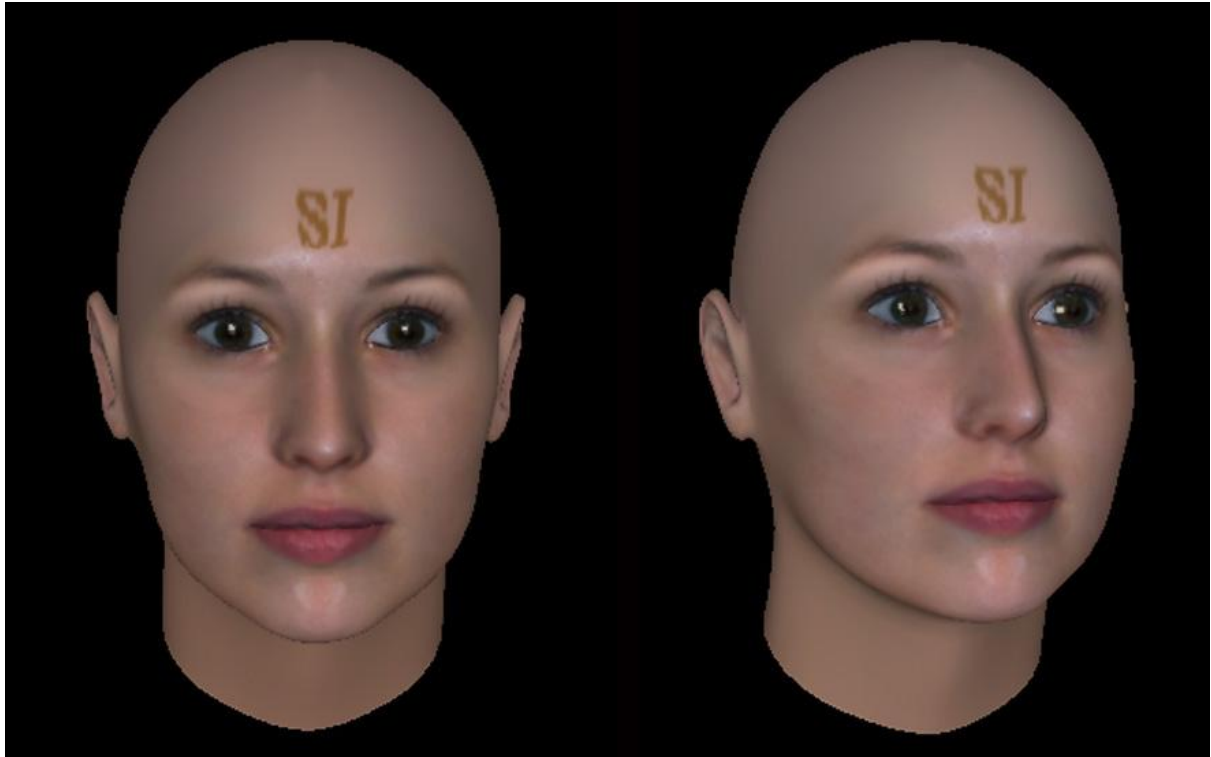
Slika 2.23 Smanjivanje prozirnosti i otkrivanje unutrašnjih struktura<sup>123</sup>

3D fotografije mogu se dobiti korišćenjem specijalnih stereofotogrametrijskih\* 3D sistema. Jedan od najpoznatijih je *3dMD* sistem (Slika 2.24), koji zbog visoke cene još uvek nije ušao u široku upotrebu.




Slika 2.24 *3dMD* sistem

Neki softveri, kao što je *FaceGen Modeller*, daju mogućnost kreiranja 3D fotografije (Slika 2.25) na osnovu frontalne fotografije i standarda koji postoje za različite populacije (etnička pripadnost, pol, uzrast). *Anatomage* takođe nudi uslugu kreiranja 3D fotografija uz pomoć frontalne fotografije lica pacijenta i DICOM podataka iz CBCT skena (Slika 2.26).



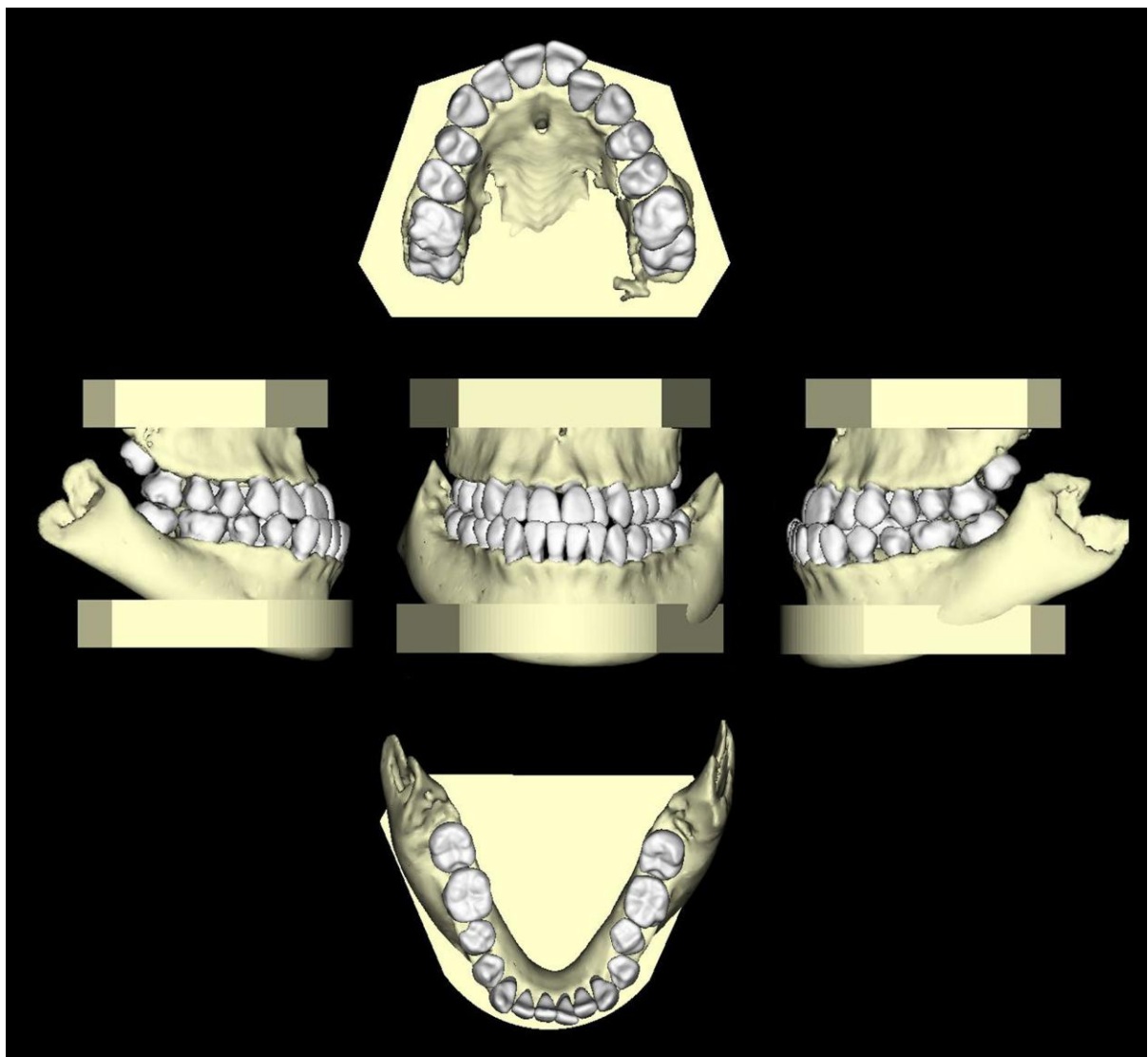
Slika 2.25 *FaceGen Modeller*, 3D fotografije



Slika 2.26 *Anatomage* 3D fotografija

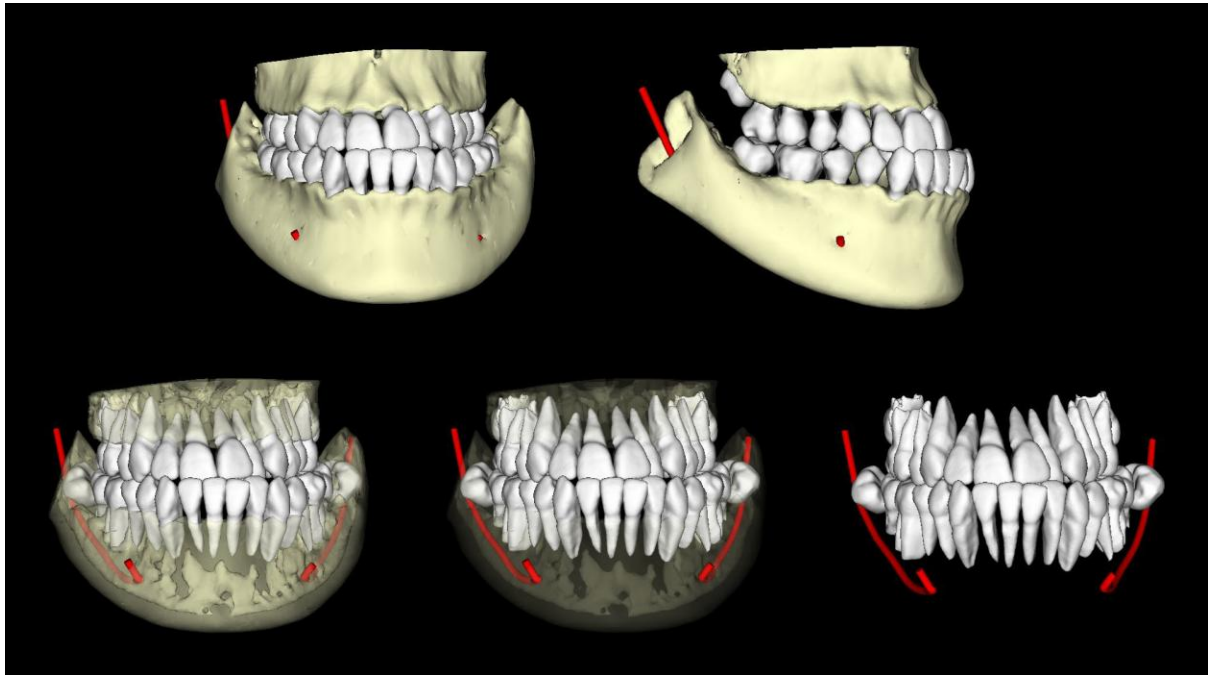
## DIGITALNI STUDIJSKI MODELI

Digitalni modeli mogu se dobiti skeniranjem otisaka ili postojećih gipsanih modela, ali i na osnovu CBCT snimaka. Kompanija *Anatomage* nudi mogućnost kreiranja Anatomodela (Slika 2.27) na osnovu DICOM seta podataka dobijenih pomoću CBCT skenera. Anatomodel prikazuje anatomiju zuba i vilica, krunice i korenove zuba, zube u razvoju, impaktirane zubi, krvne sudove,...



Slika 2.27 Anatomodeli

U okviru *InVivo* softvera (*Anatomage Inc, San Jose, CA*) može se raditi analiza Anatomodela i 3D fotografija, simulacija ortodontske ili hirurške terapije (*Slika 2.30*), kao i predviđanje odgovora mekih tkiva u 3D. Takođe se mogu pratiti putevi nerava i krvnih sudova i planirati postavljanje implanata. Svaki deo se može isključiti, a prozirnost, svetlina i kontrast se mogu menjati, tako da se vide različiti delovi modela (*Slika 2.28*).



**Slika 2.28** Anatomodeli - povećavanje prozirnosti, adaptacija svetline i kontrasta

### **VTO (*visual treatment objective*) - vizualizacija ciljeva terapije**

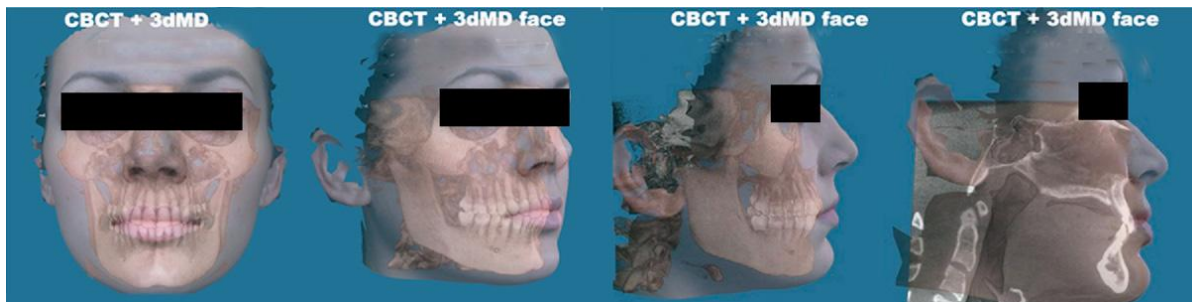
VTO je metoda kojom se predviđaju promene koje se će se desiti u toku ortodontske ili ortodontsko-hirurške terapije. U ortodontsku i ortognatsku dijagnostiku i planiranje terapije uvedena je 1980-ih godina. U početku je korišćen manuelni VTO koji je iscrtavan na kefalometrijskim crtežima. Kod dece, u VTO je uključen rast, terapijska modifikacija rasta i ortodontsko pomeranje zuba. Efekti pomeranja zuba se, uz podatke o načinu i vrsti pomeranja, predviđaju mnogo lakše od rasta. Kod dece sa pravilnim proporcijama lica i vilica, kod kojih nije potrebna funkcionalna terapija, promene koje će nastati usled rasta mogu se dosta dobro predvideti. Ova predviđanja ukazaće ortodontu na to koliko je potrebno pomeriti zube kako bi se ispravila malokluzija. Kod dece sa skeletnim diskrepancama,



uzimajući u obzir kako šemu rasta, tako i odgovor na terapiju, VTO najčešće nije prezentacija završnog rezultata, već onoga što želimo da postignemo. Kod pacijenata koji više ne rastu, rast ne predstavlja varijablu, pa je predviđanje ishoda terapije lakše i preciznije.<sup>126</sup>

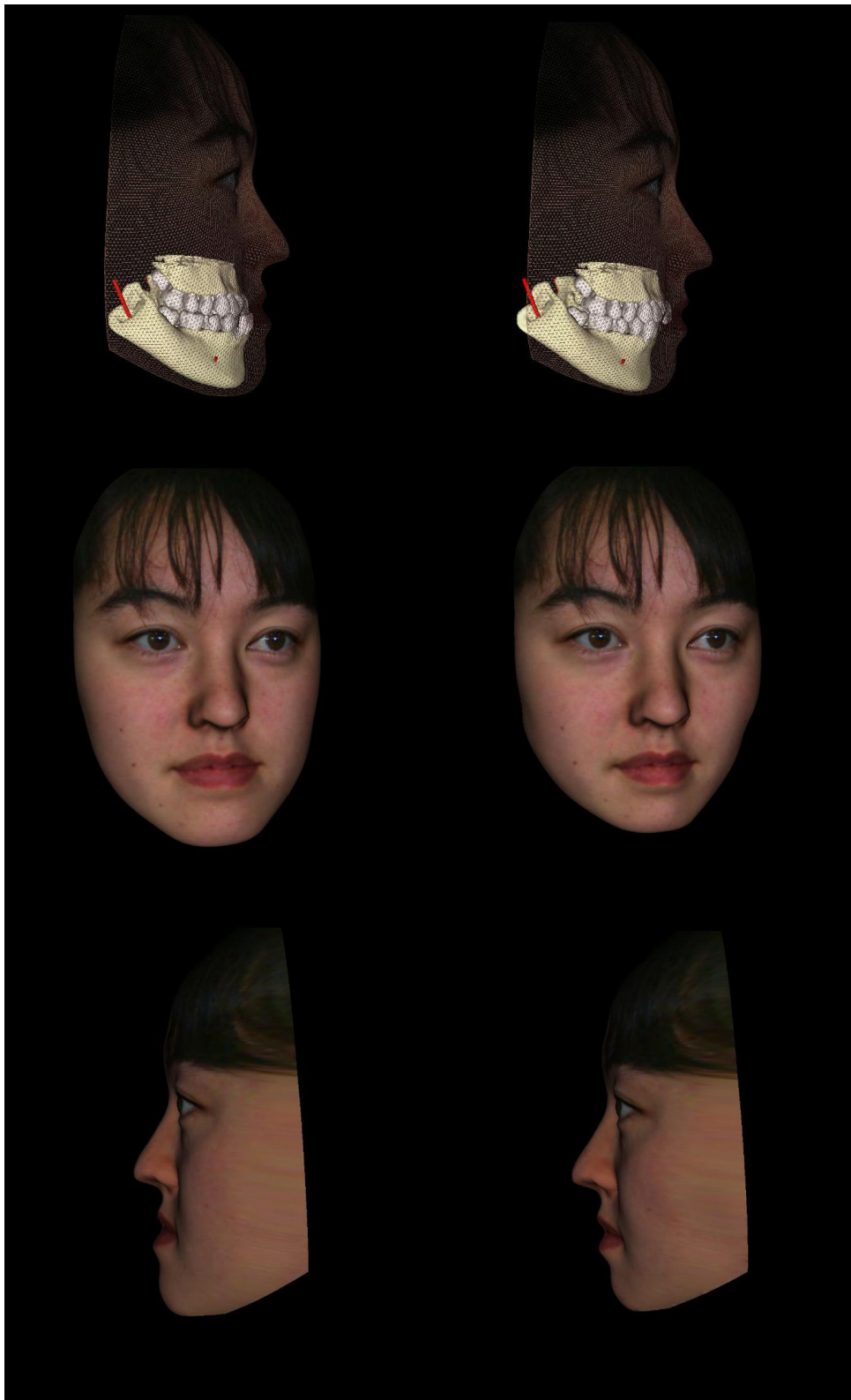Prve kompjutrizovane VTO metode razvijene su krajem 1970-ih godina.<sup>127</sup> Danas postoji veliki broj 2D softvera koji kombinuju radiograme, kefalometrijske crteže i fotografije. Ovi programi omogućavaju brzu kefalometrijsku analizu, kao i planiranje terapije. Pomoću specijalnih algoritama povezuju pomeranje zuba i vilica sa promenama na profilnoj fotografiji pacijenta. Međutim, osnovni nedostatak im je ograničena preciznost i pouzdanost<sup>128,129</sup>, najviše zbog projektovanja 3D objekta na 2D medijum<sup>130</sup>.

Prava 3D analiza i planiranje terapije može se raditi na digitalnim kompjuterskim modelima koji sadrže zube, skeletne strukture, meka tkiva lica i fotografiju, i predstavljaju anatomiju pacijenta (PSAR - *Patient Specific Anatomic Reconstruction*). PSAR nije samo serija 3D slika ili fotografija/rendgenograma koji se gledaju posebno, već skup podataka koji nastaje superponiranjem svih 3D snimaka pacijenta (CT/CBCT, MRI, skenirane površine, 3D fotografije,...) u jednu 3D anatomsku strukturu (Slika 2.29 i 2.30). Ovaj proces naziva se fuzija slika.<sup>131</sup>



Slika 2.29 PSAR<sup>122</sup>

Virtuelni 3D pacijent dobijen na ovaj način može se posmatrati iz svakog ugla, struktura se može presecati, može se menjati prozornost kako bi se videle unutrašnje strukture, pojedinačni zubi, ili delovi kosti. Na ovaj način postiže se mnogo preciznija dijagnoza i planiranje terapije u ortodontici i ortogantskoj hirurgiji.<sup>132</sup>



Slika 2.30 3D predviđanje ishoda hirurškog lečenja, *InVivo*

Upotreba virtuelne realnosti u hirurgiji povećava preciznost, smanjuje komplikacije i poboljšava rezultate. Kompjuterizovana simulacija hirurgije pokazala se kao vrlo korisna u edukaciji, osposobljavanju i objektivnoj evaluaciji hirurga. Povezivanje ovakvog sistema na globalnu mrežu omogućava interakciju više udaljenih korisnika. Pravilno planiranje i precizna simulacija rezultata hirurške terapije od izuzetne su važnosti u facijalnoj hirurgiji. *Gosset i saradnici*<sup>133</sup> opisali su prednosti predviđanja pomoću kompjuterske simulacije, a one podrazumevaju vođenje terapije ka željenom rezultatu i lakšu komunikaciju između ortodonta, hirurga, pacijenta i eventualno drugih specijalista uključenih u terapiju<sup>132</sup>. 3D virtuelno hirurško planiranje pokazalo se kao posebno korisno za planiranja terapije kod većih deontofacijalnih deformiteta.<sup>131</sup>

## ANALIZA VAZDUŠNIH PUTEVA

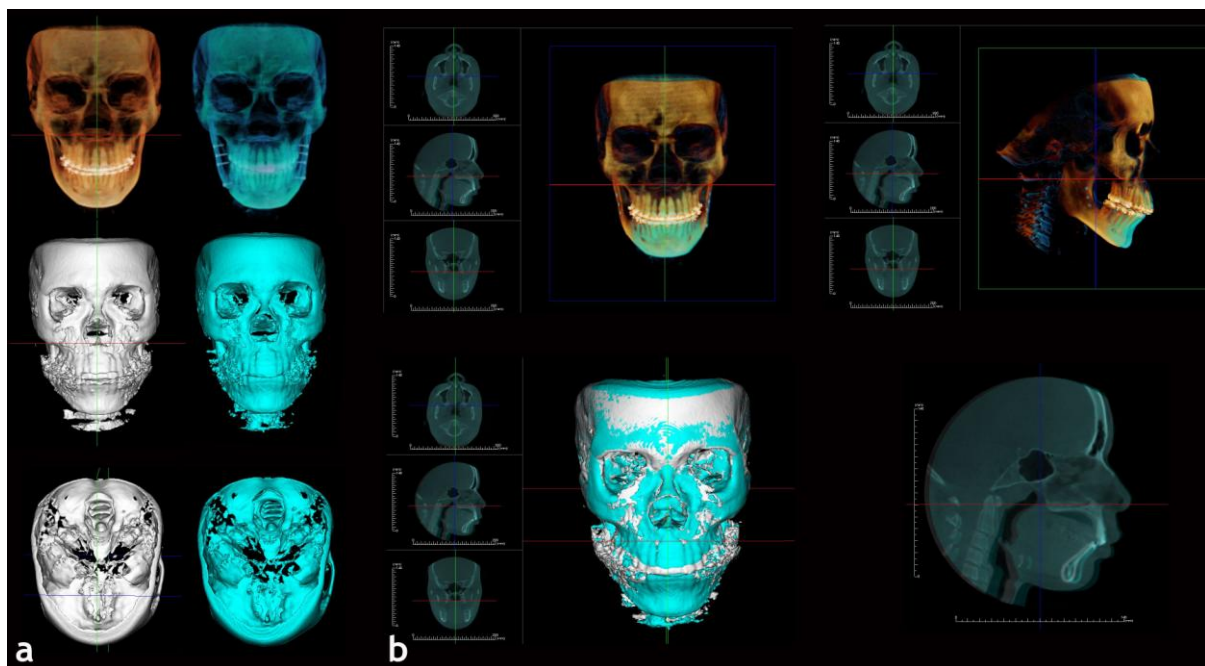
Do pojave CBCT-a, vazdušni putevi analizirani su na profilnim kefalogramima. CBCT tehnologija omogućila je njihovu 3D volumetrijsku analizu. *Aboudara i saradnici*<sup>134,135</sup> poredili su analizu vazdušnih puteva na profilnim kefalogramima i CBCT snimcima i zaključili da postoje umerene razlike u merama površine i zapremine, da je, zbog velike varijabilnosti na profilnom kefalogramu teško precizno izmeriti zapreminu, kao i da profilni kefalogrami ne sadrže dovoljno informacija u vezi sa vazdušnim putevima.

3D analiza vazdušnih puteva posebno je značajna za ortodonte, obzirom da disanje kroz usta i posledična opstrukcija mogu biti uzroci malokluzija. *Cha i saradnici*<sup>136</sup> pregledali su CBCT snimke 500 pacijenata, i kod otprilike 25% našli značajne promene na nivou vazdušnih puteva. Pored oro- i nazofarinksa, mogu se analizirati i sinusi, kao i maksilarni osteum. Stanja kao što su opstruktivna slip apnea (OSA - *Obstructive Sleep Apnoea*) i uvećani adenoidi takođe mogu uticati kako na etiologiju nepravilnosti vilica i zuba, tako i na planiranje terapije.<sup>66</sup>

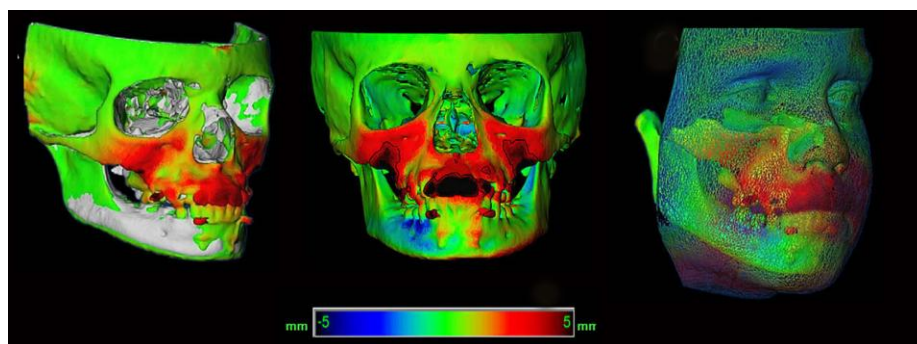
## SUPERPONIRANJE

Kefalometrijsko superponiranje predstavlja analizu profilnih kefalograma istog pacijenta, snimljenih u različitim trenucima. Koristi se za evaluaciju kako rasta, tako i promena na nivou dentoalveolarnih i kraniofacijalnih struktura koje su

se desile nakon ortodontske ili hirurške terapije.<sup>137</sup> Kovencionalno 2D superponiranje podrazumeva kombinovanje određenih tačaka, anatomskih kontura i ravni. Danas, različiti softveri nude alatke za superponiranje 3D CBCT snimaka uz subvokselnu preciznost. Još uvek ne postoje apsolutni standardi za ova superponiranja, ali većina autora koristi ili veći broj tačaka na kranijalnoj bazi, ili pak kompletne površine kranijalne baze uz prednju kranijalnu fosu. Na superponiranim 3D strukturama kompjuterski se mogu meriti promene koje su se desile u toku terapije ili rasta (*Slika 2.31*). Semikvantitativno mapiranje u boji takođe prikazuje razlike između dve 3D površine (*Slika 2.32*).<sup>138,139</sup>



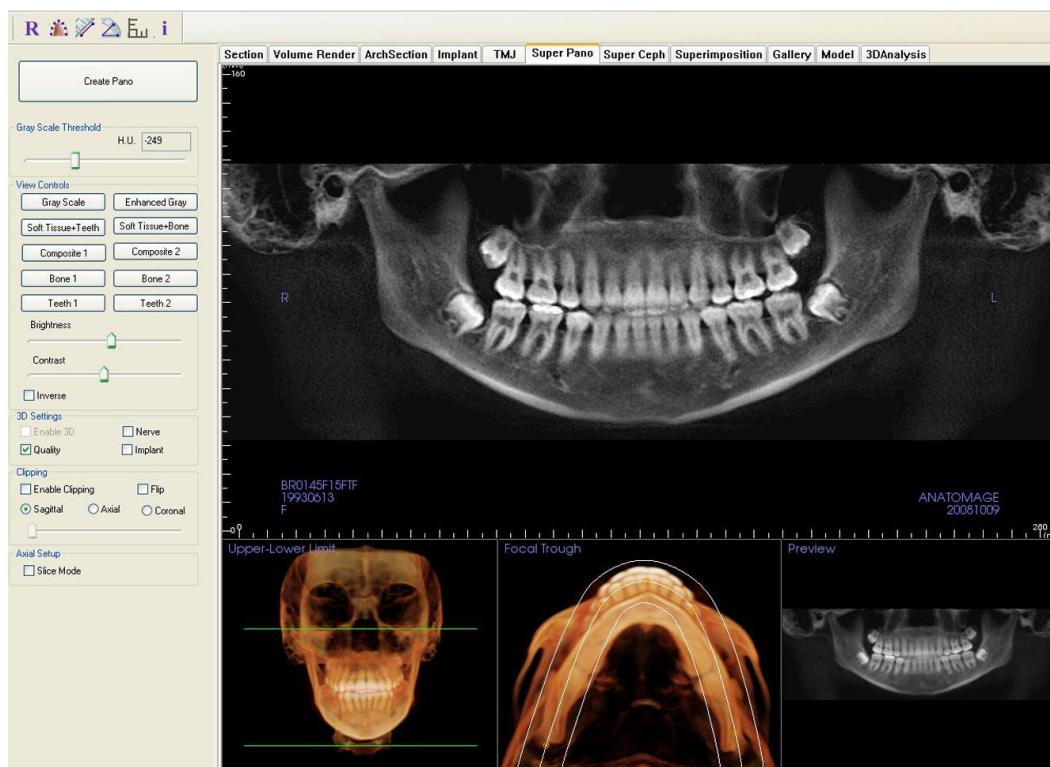
**Slika 2.31** Superponiranje, *InVivo*: a. CBCT snimci pre (levo) i posle (desno) hirurške korekcije. Superponiranje obavljeno na osnovu obeležavanja većeg broja tačaka na kranijalnoj bazi, b. superponirane strukture na kojima je moguće meriti promene koje su se desile



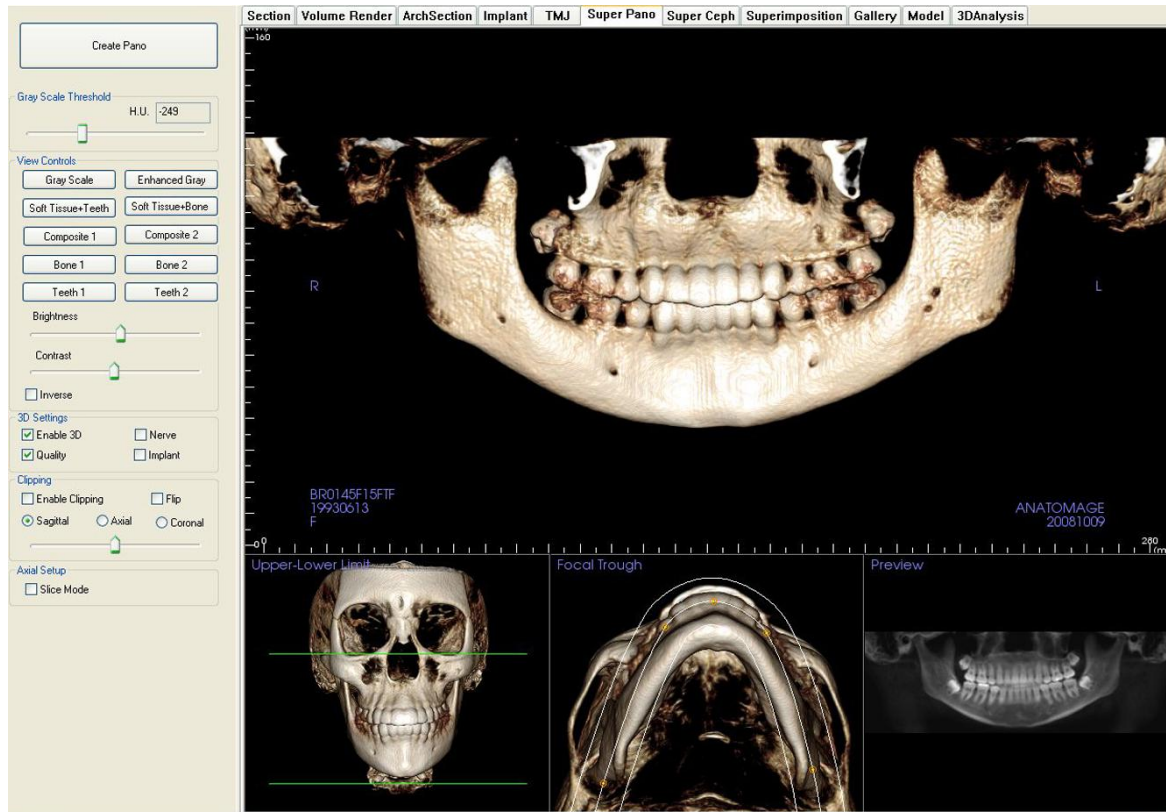
**Slika 2.32** Semikvantitativno mapiranje u boji<sup>139</sup>

## 2.5.2 ORTOPANTOMOGRAFSKI SNIMCI

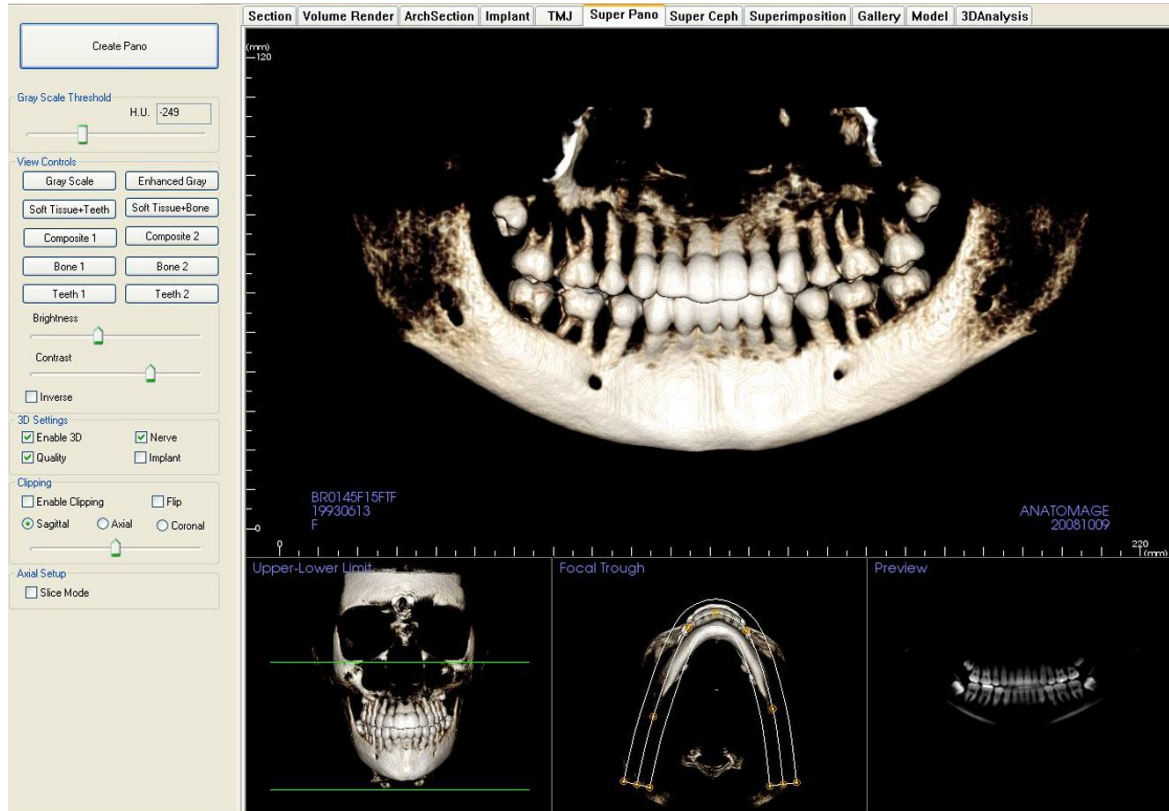
Konvencionalni ortopantomogrami koriste se kao relativni indikator položaja korenova zuba pre, u toku, i nakon ortodontske terapije. Ipak, geometrija i fizika konvencionalnih ili digitalnih ortopantomograma daje slike sa distorzijom. Istraživanja uniformnosti nagiba zuba ukazuju na to da su ortopantomografski snimci vrlo nepouzdan. <sup>140,141</sup> U softverima za analizu CBCT snimaka mogu se kreirati ortopantomogrami (Slika 2.33), u okviru kojih se može menjati način prikazivanja, adaptirati svetlina i kontrast, ili se snimak može presecati u različitim ravnima. Snimci su jasniji zato što nema superponiranja kičmenog stuba i kontralateralne strane, kao ni projekcionih artefakata. Takođe, postoji opcija renderovanja\* snimka u 3D sliku (Slika 2.34), koja se može okretati, presecati i adaptirati kako bi se bolje videle određene anatomske strukture (Slika 2.35). Volumetrijski pregledi daju preciznu prezentaciju položaja korenova zuba, količine alveolarne kosti i odnosa između krunica i korenova susednih zuba. Mogućnost rotacije i ostalih manipulacija snimkom veoma je korisna za određivanje odnosa u mešovitoj denticiji, kao i položaja prekobrojnih ili impaktiranih zuba.



Slika 2.33 Kreiranje ortopantomograma, *InVivo*



Slika 2.34 Renderovanje ortopantomografskog snimka u 3D strukturu, *InVivo*



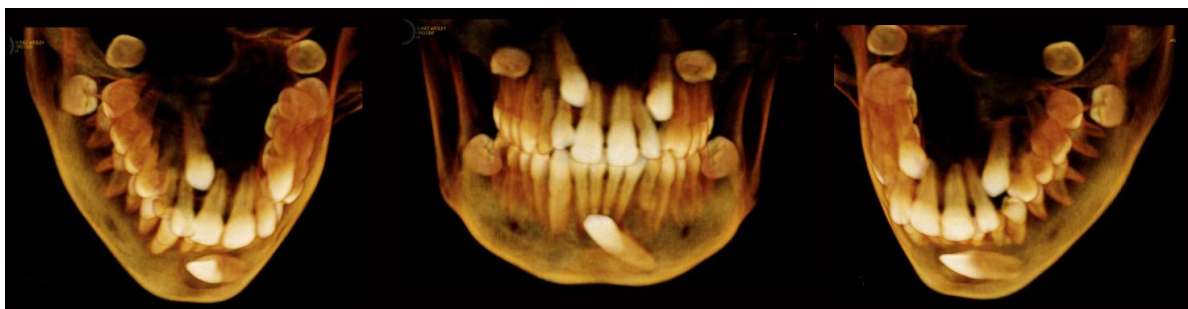Slika 2.35 Adaptirani svetlina i kontrast, *InVivo*

### 2.5.3 ANALIZA DENTICIJE I OKOLNIH STRUKTURA

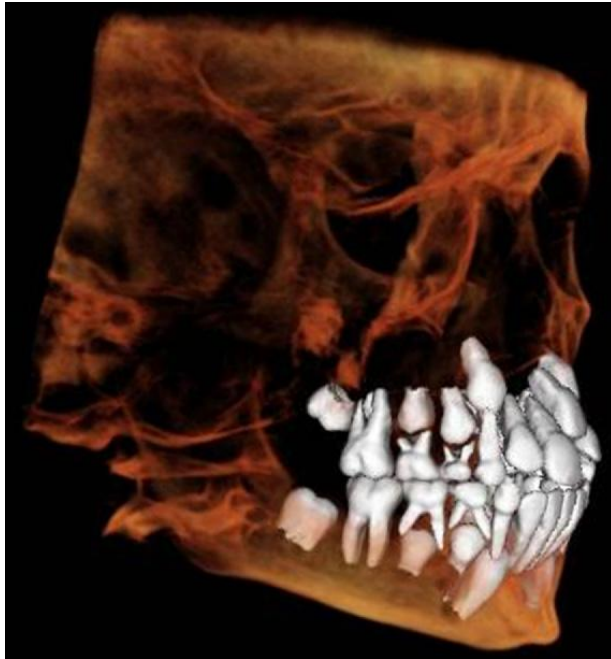Iako softveri za analizu CBCT snimaka mogu da rekonstruišu ortopantomogram, kliničari bi trebalo da koriste prednosti 3D snimaka. Multidimenzionalna priroda volumetrijskih snimaka omogućava sveobuhvatnu vizualizaciju denticije, kao što je pronalaženje neizniklih, impaktiranih (*Slika 2.36*) i prekobrojnih zuba (*Slika 2.37*); određivanje stadijuma razvoja i redosleda nicanja stalnih zuba (*Slika 2.38*); merenje veličine zuba; detekcija eksterne resorpcije, fraktura ili nepravilnosti korenova, koštanih ili dentogenih cista, apscesa, oseomijelitisa, odontoma, mukoznih retencionih cisti i drugih ograničenja koja mogu ometati ili sprečavati nicanje ili pomeranje zuba. Najjednostavniji primer ometanog pomeranja zuba je intruzija gornjih sekutića u terapiji dubokog zagrižaja. Bez CBCT snimka ne možemo biti sigurni da li nam, i u kolikoj meri, visina kosti dozvoljava ovaj vid terapije (*Slika 2.39*).

Paralelnim posmatranjem leve i desne strane uočavaju se eventualne asimetrije i određuje položaj korenova u odnosu na bukalne i lingvalne lamele (*Slika 2.40*). Neki pacijenti imaju izuzetno tanku alveolarnu kost u predelu korenova, pa bi kod njih nekada trebalo modifikovati ortodontsku terapiju.

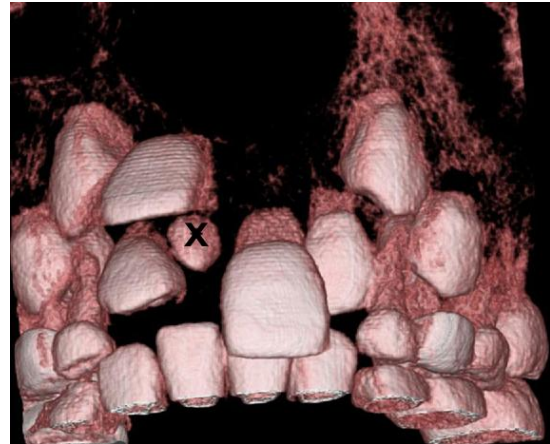
U prethodnih nekoliko godina, razvijene su metode za merenje bukalnog i lingvalnog nagiba bočnih zuba<sup>142</sup>, koje će uskoro postati standardni deo softvera za analizu CBCT snimaka. Ove analize upotpuniće dijagnostičke podatke i omogućiti pravilnije planiranje terapije.



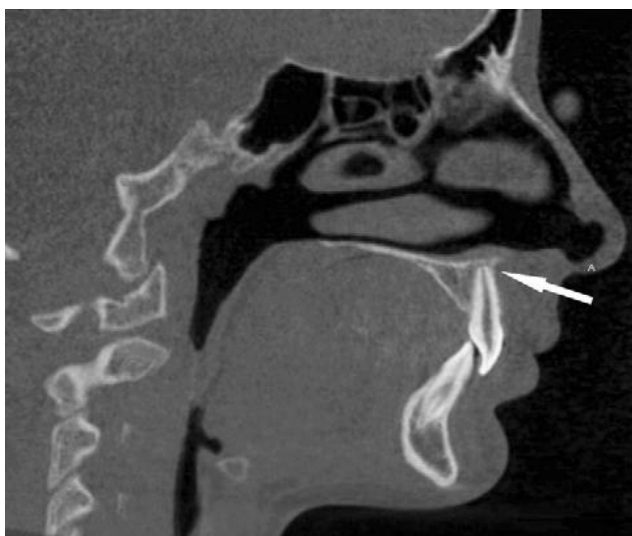**Slika 2.36** Položaj krunica i korenova impaktiranih očnjaka i njihov odnos sa susednim zubima. Frontalna projekcija - srednja slika; kose projekcije - leva i desna slika<sup>123</sup>



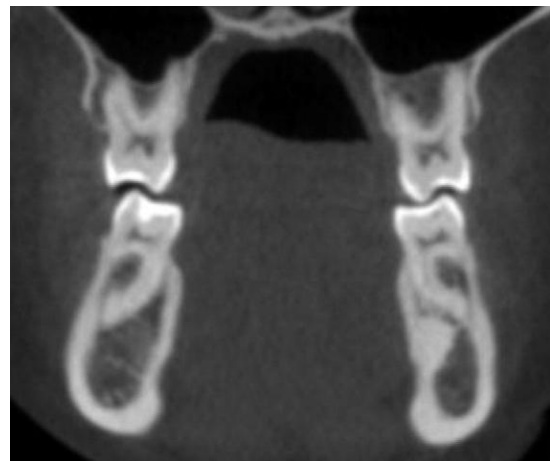Slika 2.37 Razvoj stalnih zuba<sup>123</sup>



Slika 2.38 Meziodens (x)



Slika 2.39 Sagitalni presek CBCT snimka otkriva nedovoljnu visinu kosti za intruziju gornjih sekutića<sup>123</sup>



Slika 2.40 Analiza levog i desnog bočnog segmenta<sup>123</sup>

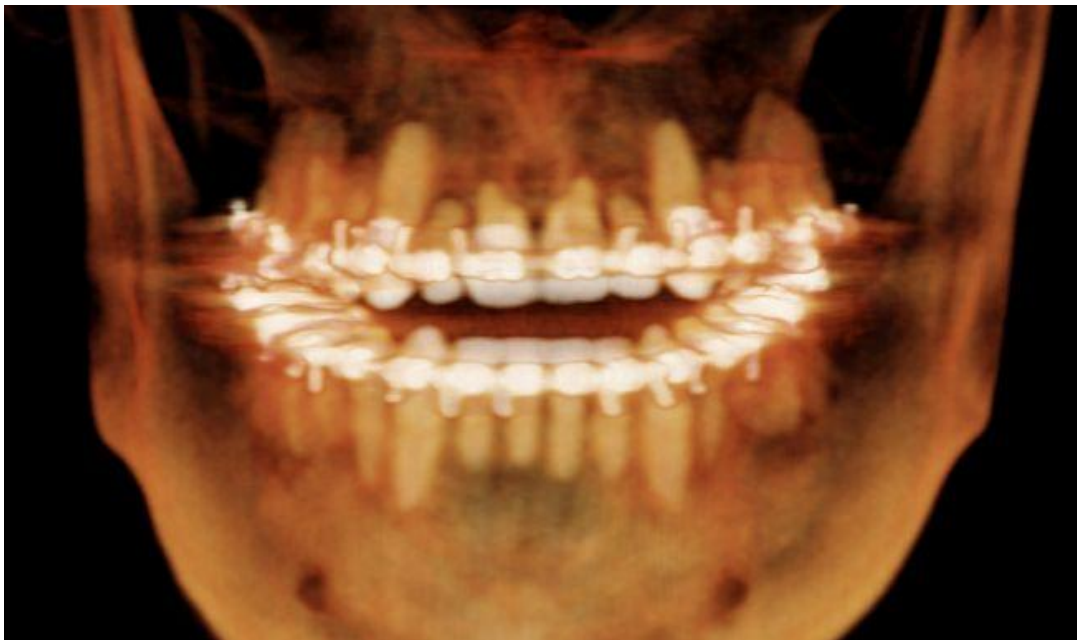Evaluacija oblika zubnog niza, određivanje zapremine i gustine alveolarne kosti, kao i otkrivanje eventualnih lezija alveole, preciznije je i jednostavnije pomoću CBCT-a. Okluzalni pregledi otkrivaju odnose između položaja zuba i oblika alveolarne kosti. Na njima se može meriti dužina luka, raditi Boltonova analiza ili određivati oblik luka. Volumetrijska analiza debljine kortikalne kosti takođe može



da pomogne hirurgu prilikom planiranja presecanja kosti u okviru ortognatske hirurgije (Npr. BSSO - bilateralna sagitalna split osteotomija).

Analiza frontalnih delova zubih nizova omogućava procenu vertikalne i transverzalne dimenzije, diskrepanci između lukova i mogućnosti vertikalnih pomeranja zuba. Može se povezati sa slikama TMZ-a i na taj način procenjivati odnos TMZ-a i položaja maksimalne interkuspidacije.

Za razliku od ortopantomograma i drugih intraoralnih snimaka, koji imaju ograničene mogućnosti za procenu resorpcije korenova zuba, na CBCT snimcima jasno se vidi eventualna resorpcija (Slika 2.41).<sup>143-145</sup>

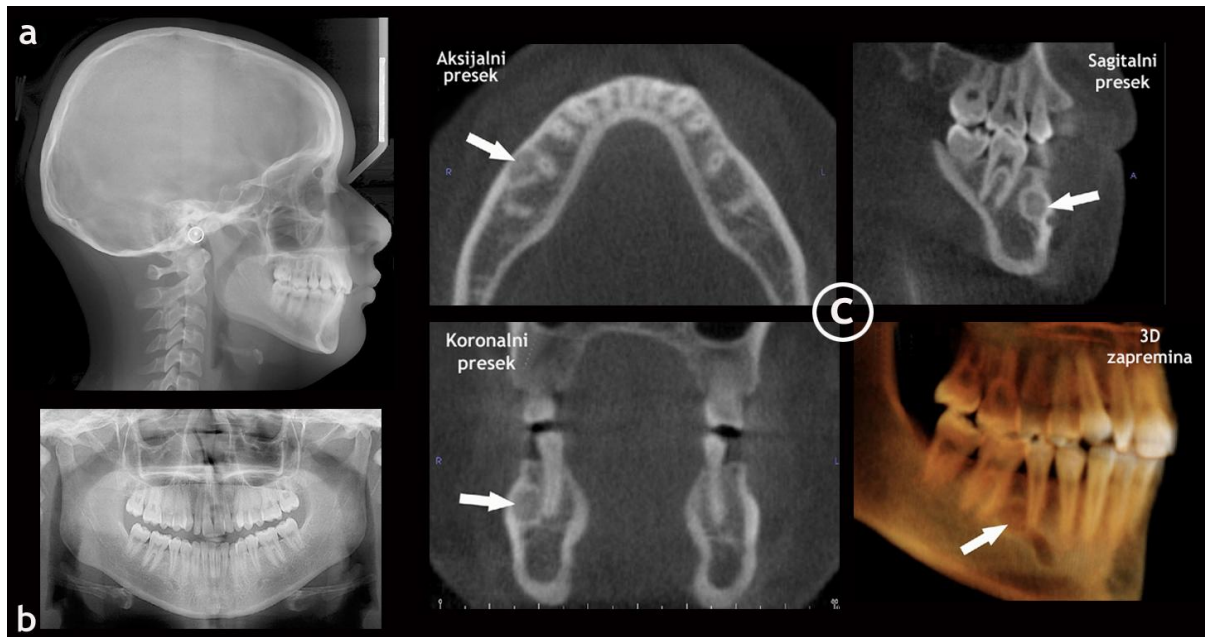


Slika 2.41 Resorpcija korenova zuba

CBCT snimci mogu se koristiti za otkrivanje karijesa i patoloških lezija (Npr. periapikalne ciste), a određivanje dubine proksimalnih karijesnih lezija mnogo je pouzdanije nego na filmu.<sup>146</sup>

Enostoza, osteitis, ostrva kosti velike gustine i fokalna apikalna osteopetroza<sup>147</sup> su idiopatske, radioopalescentne lezije koje se javljaju u predelu korenova zuba, a često se ne vide na standardnim radiogramima. Prema *Bsoul-u i saradnicima*<sup>148</sup> ove lezije se u 88-100% slučajeva javljaju u donjoj vilici. One mogu ometati ili u potpunosti sprečiti pomeranje zuba. U tom slučaju zatvaranje prostora ili uspostavljanje pravilnog torka ili nagiba korenova neće biti ostvarljivo,

a primena biomehaničkih principa pomeranja zuba u predelu ovih lezija može da dovede do velike resorpcije korenova (*Slika 2.42*).



**Slika 2.42** Pacijent sa enostozom u interradičularnom predelu između donjeg desnog drugog premolara i prvog molara. Ova promena ne uočava se na konvencionalnom profilnom radiogramu (a) i ortopantomogramu (b). CBCT snimci istog pacijenta (c) omogućavaju vizualizaciju patološke lezije (bela strelica) u sve 3 ravni prostora (aksijalnoj, sagitalnoj i koronalnoj), kao i na volumetrijskoj rekonstrukciji.<sup>123</sup>

## IMPAKTIRANI ZUBI

Impakcija je patološko stanje koje karakteriše izostanak nicanja zuba u trenutku koji se smatra fiziološkim. Treba je razlikovati od retencije zuba, koju karakteriše potpuni nedostatak potencijala za nicanje (korenovi su potpuno formirani, a periodontalni ligament je neaktivan).<sup>149</sup> Etiologija impakcije može biti patološka (tumori, ciste, lokalna ili sistemska patologija koja povećava gustinu kosti) ili razvojna (veličina vilice, redosled nicanja zuba, prekobrojni zubi ili ankiloza), i u velikoj meri će uticati na plan terapije.<sup>150</sup> Najčešće su impakcije umnjaka, a zatim maksilarnih očnjaka (oko 3% populacije). U 80-85% slučajeva impaktirani maksilarni očnjaci postavljeni su palatinalno, a u 15-20% bukalno.<sup>149-151</sup> Obzirom na to da se najduže razvijaju, imaju najkomplikovaniji put nicanja, i zauzimaju nekoliko razvojnih položaja, obično ostaju u teskobnom položaju.

Veličina vilice i dužina zubnog niza određuju raspoloživ prostor za smeštanje zuba.<sup>152</sup>

Postoje različite hipoteze koje pokušavaju da objasne etiologiju impakcije očnjaka. *Peck i saradnici*<sup>153</sup> i *Baccetti*<sup>154</sup> favorizuju genetsku podlogu, dok *Becker*<sup>155,156</sup> govori u prilog teorije ometanog nicanja očnjaka od strane lateralnog sekutića. *Bishara*<sup>157</sup> uključuje opšte (endokrini patologija, groznica) i lokalne faktore (dentoalveolarne diskrepance, retencija ili rani gubitak mlečnih očnjaka, malpozicija zametka stalnog zuba, rascep nepca, ankiloza zuba, cistične ili neoplastične formacije, dilaceracije, iatrogeni faktori). *Jacoby*<sup>158</sup> podržava teoriju ometanog nicanja i govori o tome da nepravilnosti u obliku i dimenzijama korenova, kao i vreme razvitka korena mogu da utiču na impakciju očnjaka.

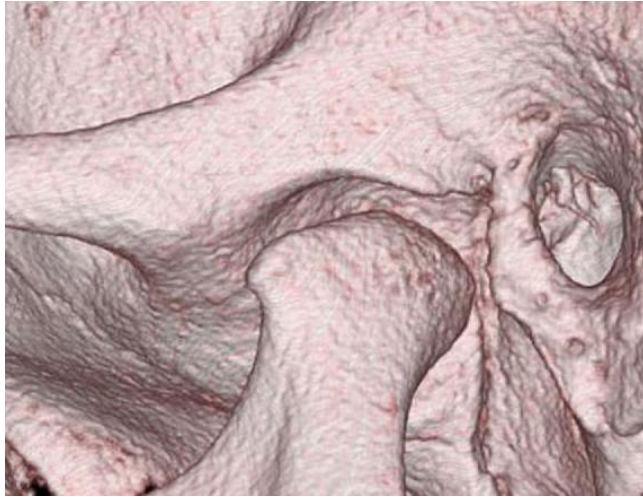Tradicionalne metode za lociranje impaktiranih zuba podrazumevaju inspekciju, palpaciju i radiografska ispitivanja (ortopantomogrami, lateralni i PA kefalogrami, nagrizni snimci i metoda paralakse). Na osnovu svega ovoga možemo da odredimo približnu poziciju i donekle procenimo koliko će biti teško tretirati impakciju.<sup>159</sup> Superponiranje različitih dentalnih struktura, kao i distorzija i uveličanje otežavaju preciznu dijagnozu.<sup>160-163</sup> Na osnovu CBCT snimaka moguća je precizna lokalizacija ektopičnih zuba, procena njihovog odnosa sa susednim zubima (*Slika 2.36*) i planiranje najmanje invazivne terapije. Ortodonti mogu da isplaniraju pozicioniranje bravice i pravac delovanja sile, a hirurzi manju inciziju i konzervativnije podizanje režnja. Oralni hirurzi takođe mogu da odrede položaj impaktiranih umnjaka i njihov odnos sa manibularnim kanalom. Impaktirani zub može pomeriti, ometati nicanje i/ili izazvati eksternu resorpciju susednih zuba, što se na CBCT snimcima može detaljno analizirati.<sup>164</sup> Kliničke studije rađene na CT snimcima pokazale su da je resorpcija korenova susednih zuba mnogo češća pojava nego što se ranije mislilo.<sup>165</sup>

## TEMPOROMANDIBULARNI ZGLOB (TMZ)

Upoređivanje analize TMZ-a pomoću različitih radiografskih tehnika<sup>166-170</sup> pokazalo je da je evaluacija pomoću CBCT-a bolja od tradicionalne radiografije i konvencionalnog CT-a.<sup>167</sup> Kvalitet dijagnostike i niži nivo radijacije, kao i veća

osetljivost i preciznost prilikom uočavanja nepravilnosti kondila u poređenju sa CT-om, čini CBCT sredstvom izbora u dijagnostici koštanih promena na nivou TMZ-a.<sup>168</sup>

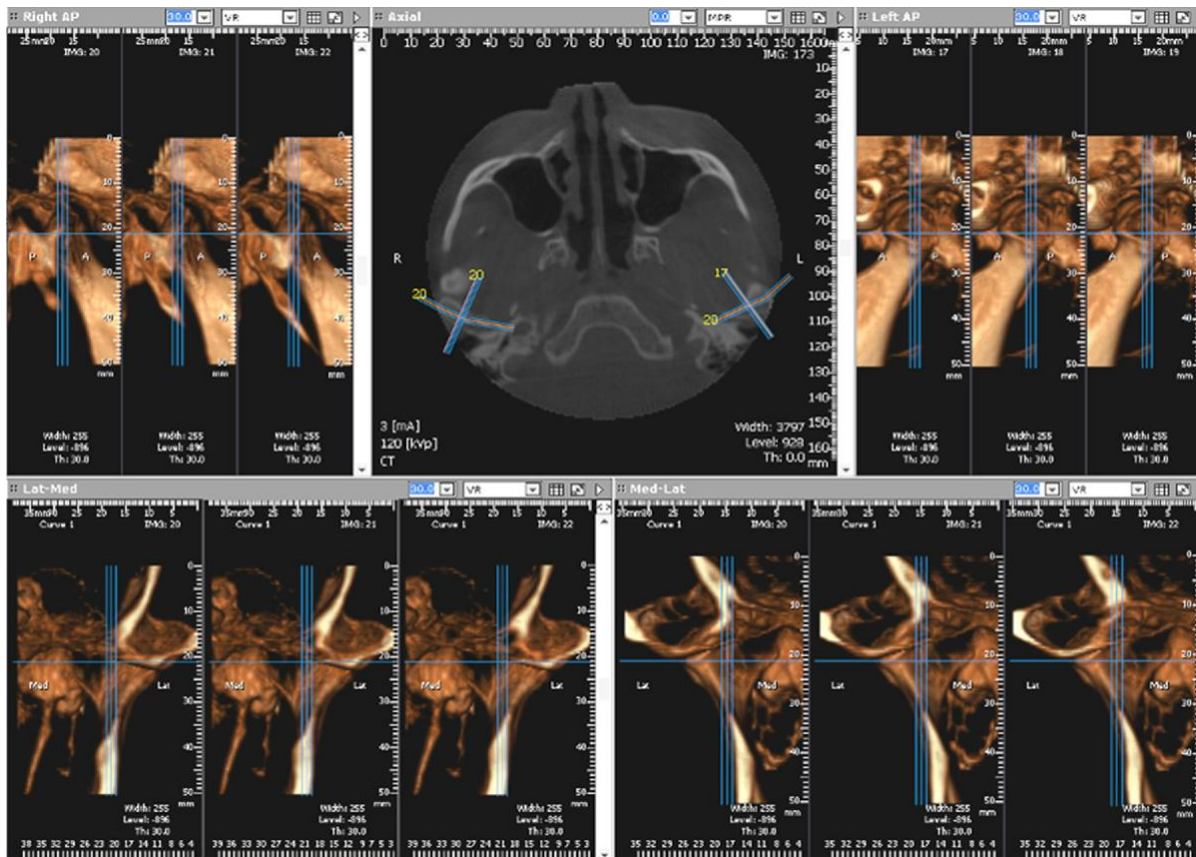
TMZ se na CBCT snimcima može vizualizovati kao zapremina (Slika 2.43) ili gledati u presecima, konvencionalnim koronalnim i sagitalnim, kao i paralelnim ili upravnim na uzdužnu osovinu kondila (Slika 2.44). Na taj način mogu se porediti koštane komponente TMZ-a u sve 3 ravni prostora.



Slika 2.43 3D prezentacija TMZ-a

Razvojne i patološke promene mogu se videti na lateralnim presecima. Centralni lateralni presek definiše položaj kondila u fosi, i često otkriva iščašenje diska. Konvencionalnim tehnikama se teško dobijaju precizni koronalni preseci, dok se pomoću CBCT-a dobijaju jasne slike bez superponiranja. 3D slike daju opšti pregled TMZ-a, što je veoma korisno kod povreda, izraženih morfoloških nepravilnosti ili planiranja hirurgije. CBCT skeneri sa velikim FOV-om omogućavaju vizualizaciju susjednih struktura, kao što su stilohoidni ligamenti, cervikalni deo kičme i druge anatomske regije u kojima se može naći uzročnik bola u TMZ-u. Zahvaljujući mogućnosti paralelnog posmatranja levog i desnog TMZ-a, nekada je moguće detektovati i funkcionalna skretanja.

Primenom CBCT-a, ustanovljeno je prisustvo resorpcije kondila kod 5-10% pacijenata lečenih ortognatskom hirurgijom. Ispitivanje remodelacije kondila govori u prilog tome da je rotacija kondila koja dovodi do remodelacije direktna posledica hirurške intervencije.<sup>171</sup> Promene u TMZ-u nakon distrakcione osteogeneze i dentofacijalne ortopedije još uvek nisu dovoljno ispitane.



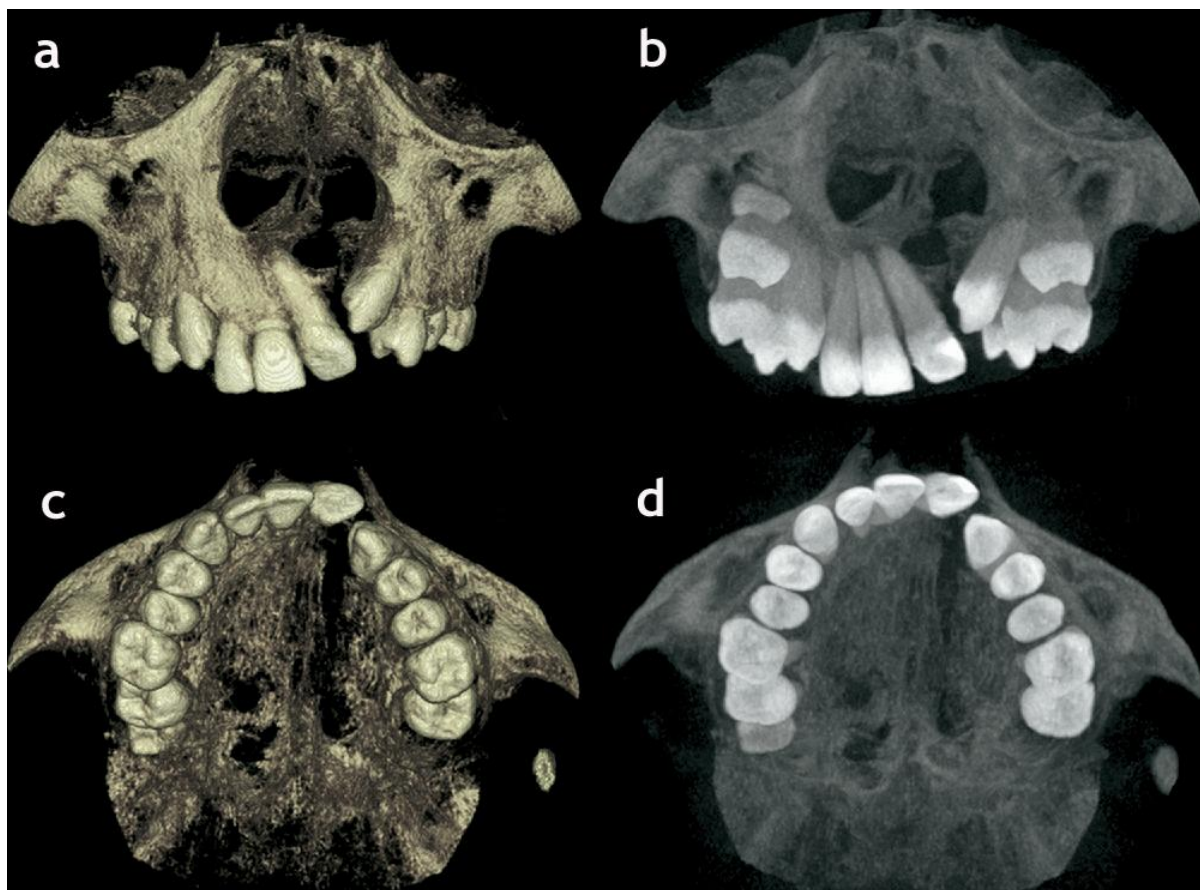
Slika 2.44 TMZ na CBCT snimcima<sup>123</sup>

#### 2.5.4 PACIJENTI SA RASCEPOM USNE I NEPCA

Rascepi usne i nepce su najčešće razvojne kraniofacijalne anomalije. Tipična radiografska slika podrazumeva dobro definisan vertikalni defekt u alveolarnoj kosti, kao i nedostatak maksilarnog lateralnog sekutića ili prisustvo prekobrojnih zuba u ovoj regiji. Koštani defekt može obuhvatati i nosnu duplju.<sup>172</sup> Zbrinjavanje rascepa usne i nepca podrazumeva koordinisano lečenje od strane ortodonta, maksilofacijalnog hirurga, stomatologa, logopeda i psihologa, kako bi se obezbedila optimalna funkcija, estetika i rast.<sup>17</sup>

Planiranje zatvaranja defekta alveolarne kosti se vrlo često zasniva na ortopantomogramima i okluzalnim snimcima, koji ne daju dovoljno informacija o samom defektu. Obzirom na uzrast pacijenata, upotreba konvencionalnih CT skenera nije preporučljiva zbog količine zračenja kojem se pacijent izlaže prilikom

snimanja, pa bi CBCT skeneri mogli da budu od velike koristi kod ovih pacijenata. Snimci se, u zavisnosti od skenera i parametara, dobijaju u roku od 5s do 40s, što je velika prednost za veoma mlade pacijente ili one koji ne mogu dugo da ostanu nepomični. Značajno manja doza zračenja u odnosu na konvencionalne CT skenere je posebno važna zbog potrebe za višestrukim snimanjima u toku terapije ovih pacijenata. Pored manje doze zračenja, CBCT skeneri danas daju snimke visoke rezolucije, sa dobrim kontrastom mekih tkiva i specijalizovanim algoritmima za 3D rekonstrukciju regije glave i vrata. 3D snimci sadrže detaljan pregled prednjeg dela maksile, odnosno regije rascepa u kojoj se često nalaze prekobrojni atipični zubi (*Slika 2.45*). Sveobuhvatni 3D podaci daju hirurzima mogućnost da bolje procene defekt kosti, planiraju osteotomiju, a nakon korekcije provere stabilnost rezultata.<sup>143,174</sup>



**Slika 2.45** CBCT snimak pacijenta sa rascepom nepca. Anteriorni pregled maksile u 3D (a) i radiografskom (b) modu. Okluzalna projekcija maksile u 3D (c) i radiografskom (d) modu

### 2.5.5 PLANIRANJE POSTAVLJANJA IMPLANATA

Pre pojave CBCT skenera, oralni hirurzi su nekada kod pacijenata kod kojih je planirano postavljanje većeg broja implanata koristili CT skenere kako bi procenili dimenzije i kvalitet kosti, i visinu alveolarnog grebena. Položaj anatomskih struktura, kao što su mandibularni kanal, maksilarni sinus, *foramen mentale* i korenovi zuba, mnogo se preciznije određuje korišćenjem 3D snimaka. 3D dijagnostika omogućava preciznije postavljanje implanata i bolje estetske rezultate.<sup>66</sup> CBCT skeneri smanjili su dozu zračenja i cene 3D dijagnostike u oralnoj hirurgiji i već skoro deset godina uspešno se koriste za planiranje postavljanja implanata.<sup>175-181</sup> Pored dentalnih implanata, CBCT se može koristiti i za merenje debljine kosti prilikom postavljanja TAD-a (ortodontskih „mini-implanata“).<sup>182</sup>

Obzirom da CBCT snimci omogućavaju merenje rastojanja, površine i zapremine, kliničari sa većom sigurnošću mogu da planiraju i sinus lift, augmentaciju alveolarnog grebena, kao i ekstrakcije.<sup>149</sup>

### 2.5.6 LASERSKI GENERISANI ILI ŠTAMPANI MODELI

Izrada laserski generisanih ili štampanih modela je još jedna važna klinička primena CT-a i CBCT-a u maksilofacijalnoj regiji. Ovi modeli proizvode se u okviru kompjuterizovanog procesa, pomoću laserske polimerizacije epoksi smole ili štampanjem u akrilnoj smoli, sa preciznošću 1:1. Slojevi smole dodaju se dok se ne formira kompletna anatomski struktura. Dobijeni modeli mogu se koristiti za planiranje ortognatske hirurgije, kraniofacijalne rekonstrukcije, resekcije tumora, distrakcione osteogeneze ili postavljanja implanata. Ovom tehnikom mogu se izraditi i hirurški splintovi, kao i facijalne proteze.<sup>67</sup>

## 2.6 OGRANIČENJA KOMPJUTERIZOVANE TOMOGRAFIJE KONUSNOG ZRAKA

Današnji CBCT skeneri daju odlične 3D slike visoke rezolucije, uz relativno nisku dozu zračenja. Međutim, kao posledica same prirode procesa prikupljanja podataka i rekonstrukcije nekada se javljaju artefakti koji smanjuju vrednost snimaka i mogu da dovedu do neprecizne ili pogrešne dijagnoze. Na jasnoću CBCT snimaka utiče prisustvo artefakata, „šum“ slike\* ili loš kontrast mekih tkiva.<sup>82</sup> Bez obzira da li govorimo o CT ili CBCT skenerima, artefakt je bilo kakva deformacija ili greška na slici koja nije povezana sa objektom snimanja. Definiše se i kako sistematska diskrepanca između vrednosti *Hounsfield* jedinica\* u rekonstruisanoj slici i koeficijenta prave atenuacije objekta. Prema poreklu, artefakti se mogu podeliti u 4 kategorije: (1) fizičko poreklo - potiču od fizičkog procesa prikupljanja CT/CBCT podataka („otvrđjavanje“ snopa, efekat parcijalne zapremine, nedovoljan broj fotona koji stiže do detektora ili nedovoljan broj bazičnih projekcija); (2) potiču od pacijenta (metal, pomeranje); (3) potiču od skenera i (4) potiču od geometrije snopa X-zraka i javljaju se u toku procesa rekonstrukcije slike - kod CT skenera helikoidni i multislajds artefakti, a kod CBCT skenera artefakti konusnog zraka.<sup>183</sup>

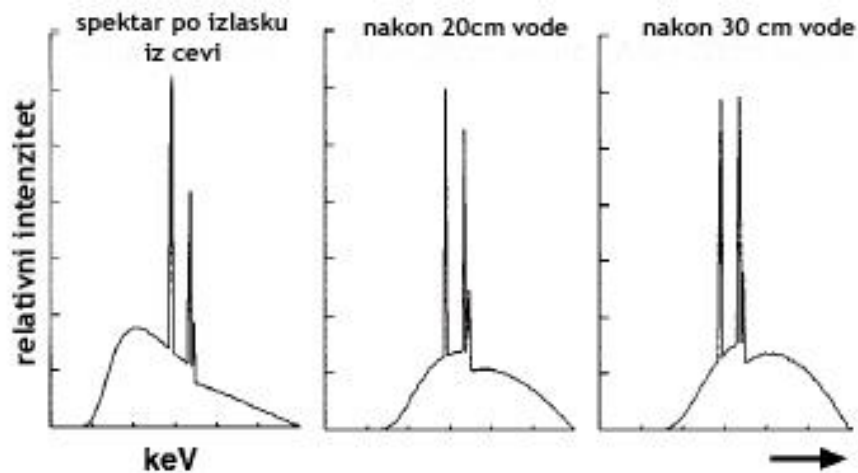
### 2.6.1 ARTEFAKTI KOJI IMAJU FIZIČKO POREKLO

#### „OTVRDNJAVANJE“ ZRAKA

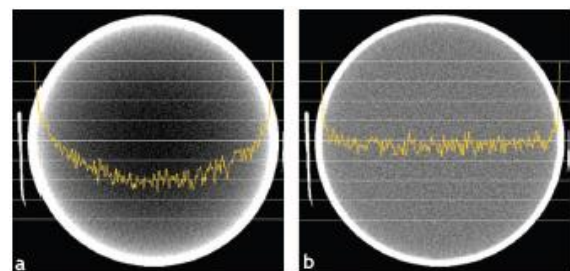
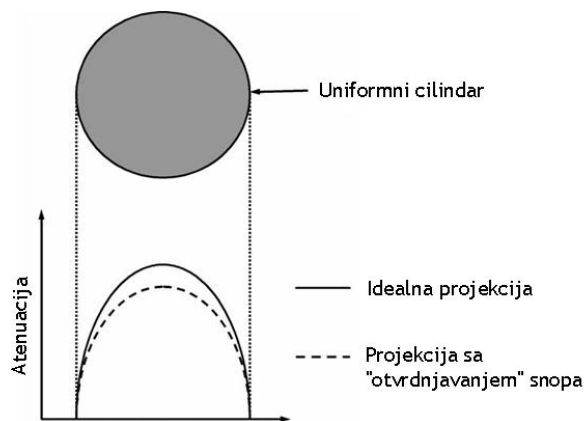
Snop X-zraka sastoji se od pojedinačnih fotona sa velikim opsegom energija. U toku prolaska kroz objekat, snop postaje „tvrđi“, odnosno srednja energija snopa se povećava zato što se fotoni niže energije apsorbuju brže od fotona više energije (*Slika 2.47*). Posledica ovoga su 2 vrste artefakata:

1. „Šoljica“ (*Cupping*) artefakt - X-zraci koji prolaze kroz srednji deo uniformnog cilindričnog fantoma postaju „tvrđi“ od onih koji prolaze kroz ivične delove, zato što prolaze kroz više materijala. Kako snop postaje „tvrđi“, stepen atenuacije se smanjuje, pa je intenzitet snopa koji stiže do detektora veći nego što bi se očekivalo da nije došlo do „otvrđjavanja“. Zbog toga se profil dobijene atenuacije razlikuje od idealnog profila koji bi se dobio bez „otvrđjavanja“ zraka (*Slika 2.48*). Profili CT brojeva\* preko centra fantoma imaju karakterističan oblik šoljice (*Cupped shape, Slika 2.49a*), koji se može korigovati kalibracijom (*Slika 2.49b*)





Slika 2.47 Promena energetskog spektra snopa X-zraka prilikom prolaska kroz vodu. Srednja energija povećava se sa dubinom.



Slika 2.49 a. Artefakt oblika šoljice (Cupping), b. Korekcija kalibracijom

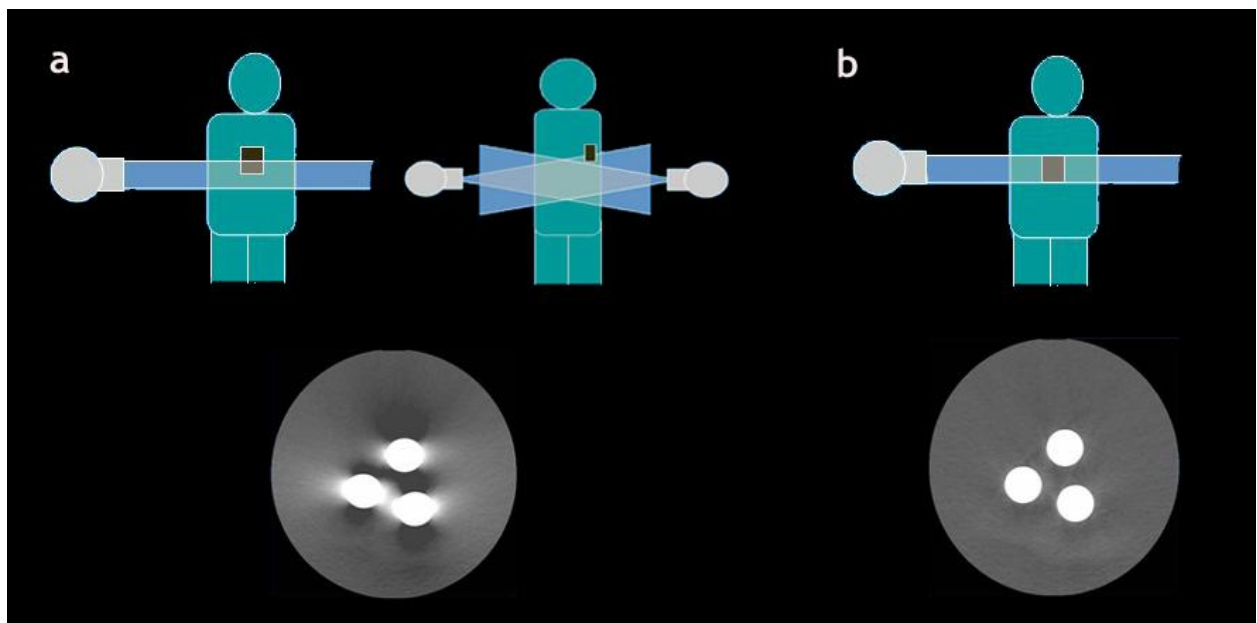
Slika 2.48 „Otvrdnjavanje“ snopa X-zraka

2. Linije i tamne trake - javljaju se u vrlo heterogenim presecima između dva gusta objekta u okviru slike. Posledica su različitog „otvrdnjavanja“ snopa X-zraka u zavisnosti od položaja tubusa. Mogu se javiti kako prilikom snimanja kostiju, tako i prilikom snimanja pomoću kontrasta. Zbog heterohromatske prirode CBCT snopa i niže srednje kVp\* energije u poređenju sa CT snopom, trakasti artefakti koji potiču od metala izraženiji su kod CBCT skenera.<sup>82</sup>

Proizvođači skenera minimalizuju „otvrdnjavanje“ snopa X-zraka pomoću filtera, korekcije kalibracijom i korekcije softverom. Radiolog nekada može da izbegne ove artefakte različitim pozicioniranjem pacijenta, nagnjanjem rendgenske cevi i pravilnim odabirom FOV\*-a.<sup>183</sup>

## EFEKAT DELIMIČNE ZAPREMINE

Ovaj efekat se razlikuju od delimičnog uprosečavanja zapremine, koji daje *Hounsfield-ov broj*\* reprezentativan za prosečnu atenuaciju materijala u okviru voksel\*. Postoji nekoliko načina na koji efekat delimične zapremine može da dovode do pojave artefakata. Jedna vrsta javlja se kada gusti objekat koji leži van centra delom uđe u snop X-zraka. U trenutku kada snop dolazi sa leve strane objekat se delimično nalazi na putu X-zraka, dok je u trenutku kada snop dolazi sa desne strane objekat van snopa, odnosno nevidljiv za detektore. Zbog nedoslednosti između ova dva pregleda na slici dolazi do pojave artefakata u vidu senke (*Slika 2.50-a*).



**Slika 2.50 a.** Nepravilno pozicioniran pacijent i snimak sa artefaktima u vidu senke; **b.** Pravilno pozicioniran pacijent i snimak bez artefakata

Artefakti delimične zapremine se mogu izbeći odabirom tanjih preseka i generisanjem debljih slojeva spajanjem nekoliko tanjih.<sup>183</sup>

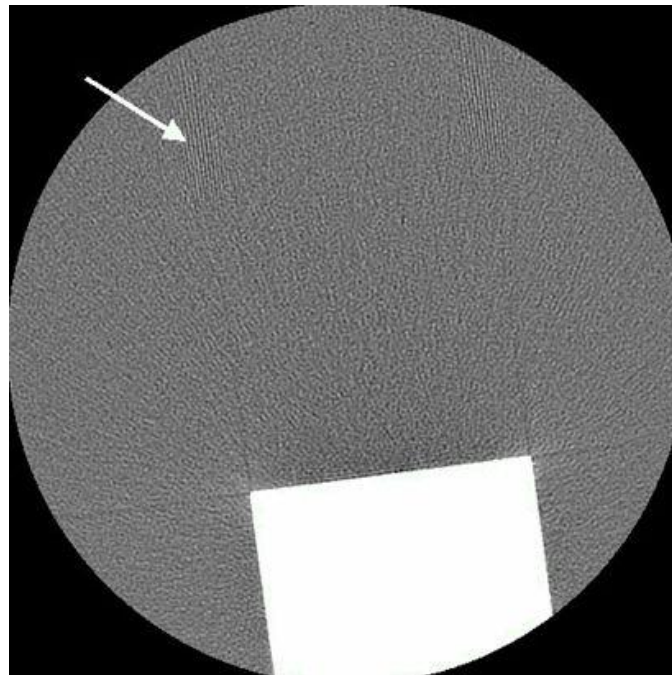
## NEDOVOLJAN BROJ FOTONA STIŽE DO DETEKTORA

Ovaj efekat je potencijalni izvor trakastih artefakata koji se javljaju u delovima tela gde dolazi do velike atenuacije. Kada snop X-zraka ima horizontalnu putanju, atenuacija je najveća, pa nedovoljan broj fotona stiže do detektora i na

snimku se javljaju artefakti. Proces rekonstrukcije pogoršava kvalitet slike i dovodi do pojave horizontalnih linija. Povećanjem jačine struje u ovoj situaciji, izbeći će se efekat smanjenog broja fotona koji stižu do detektora, ali će pacijent biti izložen bespotrebno većoj radijaciji u delovima u kojima se ovi artefakti ne javljaju. Proizvođači su zbog toga razvili tehnike automatske modulacije jačine struje i adaptivne filtracije, kojima se ove pojave minimalizuju.<sup>183</sup>

### NEDOVOLJNO VELIKI UZORAK BAZIČNIH PROJEKCIJA (*Undersampling*)

Broj bazičnih projekcija koje se koriste u rekonstrukciji CT ili CBCT slike odlučujući je faktor kvaliteta slike. Veliko rastojanje između projekcija dovešće do pogrešne kompjuterske registracije oštarih ivica ili malih objekata, odnosno do pojave alias-efekta\*, kada se linije na određenom rastojanju od guste strukture zrakasto šire od ivice (*Slika 2.51*). Obzirom da pravilno raspoređene linije ne liče na anatomske strukture, alias-efekat ne ugrožava značajno dijagnostički kvalitet snimaka, ali može da predstavlja problem kada je potrebna dobra rezolucija finih detalja. Kako bi se izbegli ovi efekti, potrebno je podesiti skener tako da prikupi maksimalan broj bazičnih projekcija.<sup>183</sup>



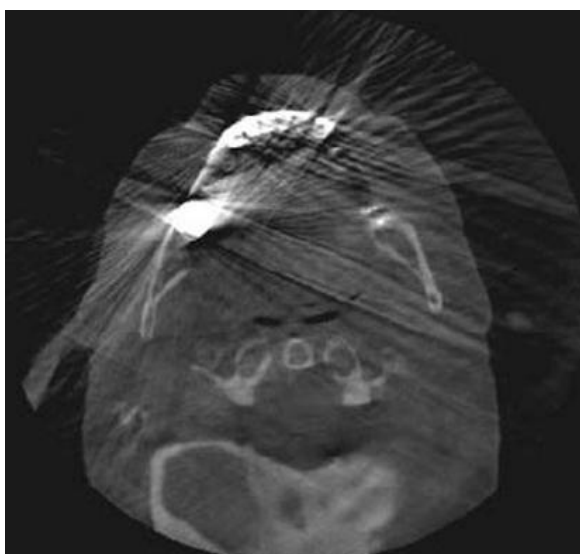
Slika 2.51 Artefakti u vidu linija

## 2.6.2 ARTEFAKTI KOJI POTIČU OD PACIJENTA

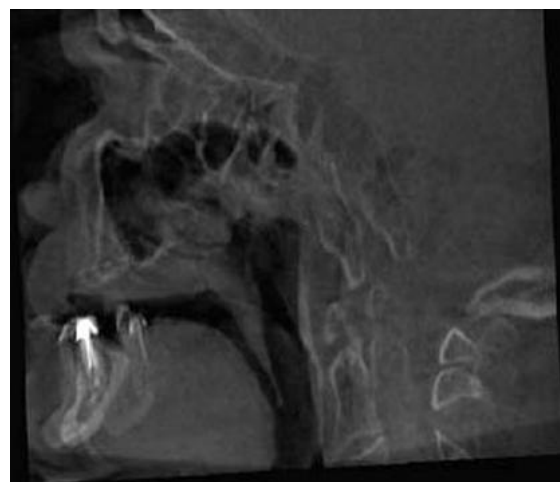
### METALNI PREDMETI

Prisustvo metalnih objekata u okviru polja skeniranja može dovesti do pojave trakastih artefakata (*Slika 2.52*). Gustina metala veća je od normalnog opsega koji računar podržava, što rezultira u profilima nepotpune atenuacije. Prilikom skeniranja gustih objekata, mogu se javiti i dodatni artefakti zbog „otvrđivanja“ snopa, delimične zapremine ili alias-efekta.<sup>183</sup>

Ovi artefakti mogu se izbeći uklanjanjem metalnih predmeta pre snimanja. Za one koje pacijent ne može da ukloni (stomatološki ispuni i nadoknade, implantati, hirurški fiksatori, ...) nekada se promenom ugla cevi, veličine FOV-a ili položaja pacijenta<sup>82</sup> metalni objekat može isključiti iz polja snimanja. Kada se metalni objekat ne može izbeći, povećanje električnog potencijala može povećati prodornost X-zraka, a odabir tankih preseka smanjuje artefakte zahvaljujući efektu delimične zapremine. Prisustvo trakastih artefakata takođe se može smanjiti upotrebom specijalnih softvera za korekciju.<sup>183</sup> Proizvođači CBCT skenera su u proces rekonstrukcije takođe uveli algoritme za smanjivanje pojave artefakata koji potiču od šuma slike, metala ili pomeranja pacijenta. Zahvaljujući ovim algoritmima potrebno je manje projekcionih slika, što dodatno smanjuje i dozu zračenja.<sup>82</sup>



Slika 2.52 Metalni artefakt



Slika 2.53 Artefakt usled pomeranja

## POMERANJE PACIJENTA

Pomeranje pacijenta može dovesti do pojave artefakata usled pogrešne registracije bazičnih projekcija. Ovi artefakti javljaju se u vidu senki ili traka u rekonstruisanoj slici (Slika 2.53). Pomeranje pacijenta može se smanjiti fiksiranjem ili sediranjem pacijenta i skraćanjem vremena snimanja, ali neka pomeranja se ne mogu izbeći (Npr. disanje). Zbog toga, pojedini skeneri imaju mogućnost smanjenja pojave ovih artefakata.<sup>82,183</sup>

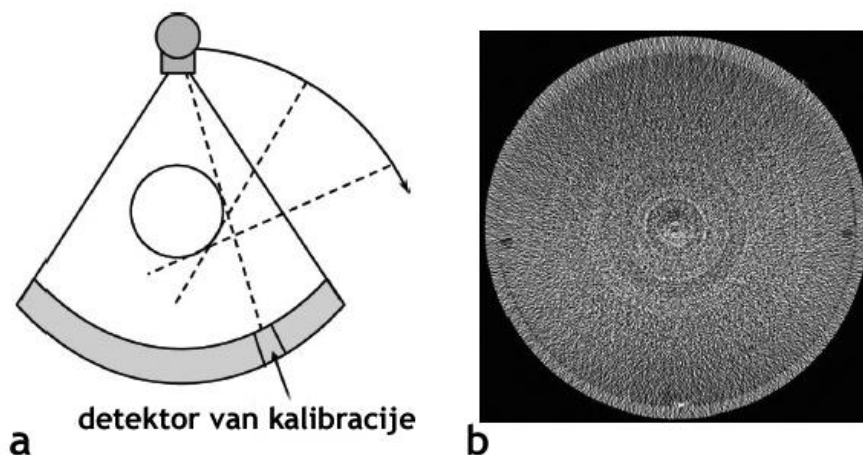
## NEPOTPUNE PROJEKCIJE

Nepotpune projekcije su posledica nepravilnog pozicioniranja pacijenta, pa računar dobija nedovoljno informacija usled čega se javljaju trakasti artefakti ili senke.<sup>82,183</sup>

### 2.6.3 ARTEFAKTI KOJI POTIČU OD SKENERA

#### PRSTENASTI ARTEFAKTI

Loša kalibracija ili neispravnost detektora dovešće do pojave kružnih ili prstenastih artefakata (Slika 2.54). Prstenovi vidljivi na uniformnom fantomu ili u vazduhu nekada se ne vide na kliničkoj slici. Čak i kada su vidljivi, teško da bi mogli da budu proglašeni za patološku promenu. Ipak, mogu da ometaju dijagnostički kvalitet slike, posebno kada su pogođeni centralni detektori, pa dolazi do pojave tamne mrlje u centru slike.



Slika 2.54 a. Pogrešna kalibracija detektora; b. Prstenasti artefakt

Prisustvo kružnih artefakata indikacija je za ponovnu kalibraciju ili popravku detektora. Odabir pravog FOV-a može smanjiti pojavu ovih artefakata zbog upotrebe kalibracije koja je bolje prilagođena anatomiji pacijenta koju želimo da snimimo.<sup>183</sup>

#### 2.6.4 ARTEFAKTI KOJI POTIČU OD GEOMETRIJE SNOPA X-ZRAKA

##### HELIKOIDNI I MULTISLAJS CT ARTEFAKTI

###### *Helikoidni artefakti u aksijalnoj ravni: skeniranje pojedinačnih preseka*

Isti artefakti javljaju se kako kod helicoidnog, tako i kod multislajs skeniranja. Ipak, prilikom helicoidnog skeniranja javljaju se i artefakti zbog helicoidne interpolacije i procesa rekonstrukcije. Ovo je posebno izraženo kada se anatomske strukture brzo menjaju u Z ravni (Npr. vrh lobanje). Kako bi se sprečila pojava ovih artefakata trebalo bi koristiti rotaciju od 180°, pre nego 360° i tanke preseke umesto debelih.

###### *Helikoidni artefakti kod multislajs skeniranja*

Proces helicoidne interpolacije dovodi do komplikovanije forme distorzije aksijalnih slika kod multislajs u odnosu na skenere pojedinačnih preseka. Tipičan izgled artefakata u obliku vetrenjače posledica je toga što nekoliko redova detektora preseca ravan rekonstrukcije u toku svake rotacije. Zbog toga se kod multislajs skenera često koriste helicoidni interpolatori sa Z-filterom. Oni smanjuju izraženost artefakata oblika vetrenjače, posebno kada je širina rekonstruisane slike veća od širine detektora.<sup>183</sup>

##### ARTEFAKTI KOJI POTIČU OD KONUSNOG ZRAKA

Geometrija konusnog snopa X-zraka i metode koje se koriste za rekonstrukciju slike mogu dovesti do pojave tri vrste artefakata:

*Delimično uprosečavanje zapremine* javlja se kada je selektovana rezolucija vokselu veća od prostorne ili kontrastne rezolucije objekta snimanja, odnosno kada X-zraci prolaze kroz delove objekta koji se ne nalaze u ROI\*. U tom slučaju ne može se izračunati koeficijent prave linearne atenuacije, pa piksel ne predstavlja realno tkivo ili granicu, nego izračunatu prosečnu atenuaciju

materijala u okviru vokselu, odnosno prosek različitih vrednosti CT brojeva. Granice rekonstruisane slike mogu imati stepeničasti izgled ili biti predstavljene pikselima istog intenziteta. Ovi artefakti češći su kod skenera sa malim FOV-om, kao i prilikom snimanja predela koji se brzo menjaju u Z ravni (Npr. temporalna kost). Selektovanje najmanjeg dostupnog vokselu snimanja može smanjiti pojavu ovih artefakata.<sup>82</sup> Danas su razvijeni i algoritmi koji pokušavaju da reše problem procenivanjem koeficijenata linearne atenuacije za predele koji nisu u potpunosti snimljeni. Iako je preciznost poboljšana, to još uvek nije omogućilo tačnu kalkulaciju *Hounsfield*-ovog broja.

***Nedovoljno veliki uzorak bazičnih projekcija (Undersampling)*** - o kome je već bilo reči.

***Efekat konusnog zraka*** može dovesti do pojave artefakata u perifernim delovima skena. Zbog divergencije snopa X-zraka u toku kruženja oko pacijenta u horizontalnoj ravni, projekcioni podaci se prikupljaju svakim pikselom detektora. Količina podataka odgovara ukupnoj količini zabeleženih atenuacija duž određenog projekcionog ugla snopa X-zraka u toku kompletiranja luka od strane skenera. Ukupna količina informacija o perifernim strukturama je smanjena zbog toga što spoljašnji red pikselu detektora beleži manju atenuaciju, dok se više informacija beleži za objekte koji se projektuju na centralnije postavljene piksele detektora. Ovo dovodi do distorzije slike, trakastih artefakata i većeg perifernog šuma slike, Ovaj efekat se smanjuje upotrebom različitih oblika rekonstrukcije konusnog zraka. Klinički se može smanjiti pozicioniranjem ROI pored horizontalne ravni snopa X-zraka i kolimacijom zraka u adekvatni FOV.<sup>82</sup>

#### 2.6.5 DODATNA OGRANIČENJA CBCT SKENERA

##### „ŠUM“ SLIKE

U toku prikupljanja podataka CBCT skenerom, zbog geometrije konusnog zraka, dolazi do zračenja velike zapremine za svaku bazičnu projekciju. Kao rezultat toga veliki broj fotona ulazi u interakciju putem atenuacije, i dovodi do rasejanja radijacije u svim pravcima, što beleže pikseli detektora. Međutim, to ne

ocrtava pravu atenuaciju objekta koji se nalazi na specifičnoj putanji snopa X-zraka. Ova dodatna nelinearna atenuacija X-zraka naziva se „šum“. 2D detektori koji beleže veliki deo te atenuacije doprinose degradaciji slike, odnosno šumu. Koeficijent rasejane prema primarnoj radijaciji iznosi oko 0,01 za CT skenere sa pojedinačnim snopom, 0,05-0,15 za spiralne i „fan beam“ CT skenere, i do 0,4-2,0 za CBCT skenere. Problemi se takođe javljaju na nivou detektora i algoritama.<sup>82</sup>

## LOŠ KONTRAST MEKIH TKIVA

Kontrastnu rezoluciju CBCT-a ograničavaju tri faktora. Rasejana radijacija povećava mogućnost pojave šuma i značajan je faktor smanjenja kontrasta CBCT sistema. Pored toga, divergencija snopa dovodi do pojave velikih varijacija i izraženog smanjenja intenziteta X-zraka na putu od katode (izvor), preko objekta snimanja (koji ih apsorbuje), do anode (detektor), što povećava koeficijent signal-šum. Takođe, pločasti detektori imaju ograničenu mogućnost odgovora na X-zrake koji do njih stižu. Iako ove pojave smanjuju dijagnostički kvalitet CBCT skenera za procenu mekih tkiva, nove tehnologije i CBCT aparati prevazilaze ova ograničenja.<sup>82</sup>



## 2.7 MEDICINSKO-PРАВNA REGULATIVA UPOTREBE CBCT SKENERA

Uvođenje CBCT skenera u stomatologiju postavilo je mnoga pitanja vezana za medicinsko-pravnu regulativu: Ko ima pravo da poseduje CBCT skener i obavlja snimanja? Kada je indikovano snimati pacijenta CBCT skenerom? Koliki FOV\* je indikovano koristiti? Da li je potrebno da se analizira i opisuje ceo snimak, i ko je kvalifikovan da to radi?

Regulative u vezi sa **posedovanjem i korišćenjem CBCT skenera** različite su u različitim delovima sveta, a u SAD-u se razlikuju od države do države.<sup>184</sup>

Kada govorimo o **veličini regije snimanja**, odnosno FOV\*-u, trebalo bi da se rukovodimo osnovnim principima radiologije koji diktiraju da radiografska snimanja treba da budu zasnovana na kliničkim indikacijama, kako bi se pacijenti zaštitili od bespotrebnog zračenja. Međutim, nekada je teško odrediti koliki FOV je adekvatan. Kliničari se obično opredeljuju za najmanji FOV, ali zbog toga nam nekada mogu promaći veoma bitni dijagnostički podaci.<sup>184</sup>

Jedno od najvažnijih medicinsko-pravnih pitanja je **odgovornost za interpretaciju CT i CBCT snimaka**. Neki centri u SAD-u (*Case Western Reserve Univerzitet, Loma Linda Univerzitet*) koriste CBCT kao rutinsko dijagnostičko sredstvo. Preliminarne studije ovih centara govore o tome da su ciste, ektopični zubi i prekobrojni zubi mnogo češće pojave nego što se prethodno mislilo. Ovo dovodi do pitanja da li treba tretirati svaku nepravilnost primećenu na 3D snimcima i u kojoj meri treba obavestiti pacijenta. U slučaju da ove nepravilnosti dovedu do pojave patoloških promena, koja je odgovornost kliničara?<sup>186</sup> Stomatolog ne može da analizira i opisuje samo deo ortopantomograma ili kefalograma koji njega zanima. Ukoliko ortodont u SAD-u, na primer, ne primeti uvećanu *sella-u turcica-u*, koja bi mogla da bude posledica tumora<sup>185</sup>, pravno ne može da se pozove na to da je gledao samo deo koji se odnosi na ortodontsku dijagnozu i planiranje terapije. Stomatolog je u obavezi da „pročita” ceo film, i to je prihvaćeno kao standrad, što je potvrđeno i u ortodontskoj literaturi.<sup>186</sup> Ni zakon, ni etički principi, ne zahtevaju od stomatologa da zna da interpretira komplikovanije dijagnostičke podatke (CT, CBCT, MRI snimci), ali je u tom slučaju u obavezi da uputi pacijenta kod radiologa. U današnje vreme, kada je komunikacija izuzetno laka i brza, ovo ne bi trebalo da predstavlja veliki problem. Međutim, strogi zakoni koji se odnose na licence i praktikovanje medicine i stomatologije u SAD-u, ali i u Evropi, stvaraju dodatne probleme.<sup>187</sup>

## 2.8 EKSTRAKCIJE STALNIH ZUBA U ORTODONTSKOJ TERAPIJI

Ekstrakcije stalnih zuba već dugo su deo ortodontske terapije. Najčešće indikacije za ekstrakcije u ortodonciji su izražena teskoba, ili antero-posteriorne promene, kao što su kamuflaža II ili III klase. U zavisnosti od dijagnoze i plana terapije, obično se ekstrahuju dva ili četiri premolara.

Ekstrakcije stalnih zuba oduvek su bile kontroverzna tema među ortodontima. *Edward Angle*<sup>188</sup> (Slika 2.55-a) i pripadnici njegove „Nove škole“ smatrali su da 32 zuba uvek mogu da se smeste u vilice, u idealnu okluziju I klase. Ekstrakcije su za njih bile anatema, obzirom da su verovali da se, prema *Wolff*-ovom zakonu<sup>189</sup> kost uvek stvara oko zuba koji su pomereni u novi položaj. *Calvin Case* je 1911. godine prvi javno kritikovao *Angle*-ove principe. On je sa pripadnicima „Racionalne škole“ tvrdio da kost ne može da raste više od svog prirodnog potencijala, te da su ekstrakcije neophodne kako bi se rešila teskoba i poboljšala stabilnost rezultata lečenja.<sup>190</sup> Dva *Angle*-ova učenika, *Charles H. Tweed* (Slika 2.55-b) u SAD-u i *Percy Raymond Begg* (Slika 2.55-c) u Australiji, su u to vreme takođe počeli da razmišljaju o ekstrakcijama u cilju postizanja stabilnijih i estetski boljih rezultata.



Slika 2.55 a. *Edward H. Angle*, b. *Charles H. Tweed*, c. *Percy Raymond Begg*

Nakon pet godina ortodontske prakse, *Tweed* je bio veoma razočaran rezultatima koje je dobijao. Prvi razlog bila su protruzivna lica, a drugi nestabilna

denticija. Razočarenje je bilo toliko da je skoro napustio ortodonciju. Ipak, rešio je da prouči slučajeve koje je smatrao promašajima, i koji su činili većinu, kao i one kod kojih je bio zadovaljan rezultatima. Proučavanjem studijskih modela i fotografija lica pacijenata došao je do zaključka da su kod onih čiji su balans i harmonija lica na kraju terapije bili zadovoljavajući, donji sekutići bili u položaju upravnom na bazalnu kost. Iz grupe promašaja odabrao je određen broj slučajeva i ponovo ih besplatno tretirao uz ekstrakcije prvih premolara (po jednog u svakom kvadrantu). Na ovaj način dobio je bolju estetiku lica, kao i stabilnije rezultate.<sup>191</sup> Do 1940. godine prikupio je podatke za 100 pacijenata koje je ponovo tretirao uz ekstrakcije prvih premolara. Prikazivanje ovih rezultata ortodontima u SAD-u, dovelo je do promene filozofije, pa su tokom 1940-ih godina ekstrakcije postale mnogo zastupljenije u terapiji.

Za to vreme, *Begg* je u Australiji proučavao lobanje Aboridžina, i zabeležio veoma izraženu okluzalnu, i još važnije interproksimalnu abraziju. Zaključak je bio da ekstrakcije premolara kompenzuju nedostatak interproksimalnog trošenja gleđi koje kod modernog čoveka izostaje zbog prelaska na mekšu hranu.<sup>192</sup> Na osnovu svojih istraživanja, *Begg* je razvio tehniku koja se oslanjala na ekstrakcije kako bi se obezbedilo neophodno uporište.

U svojoj 40-godišnjoj studiji, *Proffit*<sup>193</sup> je objavio da je na Klinici za ortodonciju Univeziteta Severne Karoline uz ekstrakcije tretirano 30% pacijenata 1953. godine, 76% 1968. godine, a 28% 1993. godine. Objašnjenje za smanjenje broja pacijenata koji su tretirani uz ekstrakcije, *Proffit* je našao u prelasku sa *Begg*-ove na tehniku pravog luka, kao i u upotrebi *Headgear*-a i dugoročnoj retenciji.

Debata u vezi sa ekstrakcijama nikada nije prestala, ali diskusija je pored estetike<sup>193-197</sup> i stabilnosti<sup>198</sup>, polako uključila i probleme sa TMZ-om<sup>199,200</sup>, kao i gornje vazdušne puteve<sup>201,202</sup>. U prethodnoj deceniji, debati su se pridružili ortodonti koji se vraćaju *Angle*-ovom učenju i smatraju da širenje vilica ili zubnih lukova može da zameni ekstrakcije i dâ stabilne rezultate. Na žalost, ove tvrdnje za sada nemaju naučnu potporu. I dalje je diskutabilno da li širenje zubnih lukova dovodi do formiranja nove kosti na bukalnim površinama i daje stabilne rezultate. Ono što je sigurno je da produženje manidbularnog luka u 90% slučajeva dovodi do pojave recidiva i teskobnog položaja donjih prednjih zuba.<sup>203</sup> Pored toga,

transkanino rastojanje u mandibuli smanjuje se kako kod ortodontski tretiranih, tako i kod netretiranih osoba (tercijerna teskoba).<sup>204</sup>

Kao što je već pomenuto, jedna od glavnih tema debate u vezi sa ekstrakcijama jeste estetika, odnosno da li postoji veza između ekstrakcija i promena na nivou skeletnih i mekotiivnih struktura lica.<sup>205</sup> Trenutno dostupna ortodonska literatura koja se bavi ovom problematikom, može se podeliti u dve grupe.<sup>206</sup> Jedan deo studija govori o visokoj korelacija između retrakcije gornjih sekutića i gornje usne, i sugerše blisku vezu između mekotiivnih i potpunih skeletnih struktura<sup>207-217</sup>, dok drugi deo nalazi da promene mekih tkiva ne moraju da prate promene na nivou denticije<sup>218-225</sup>. U svakom slučaju, procena promene položaja usana veoma je važan deo dijagnoze i planiranja terapije kod pacijenata koji se tretiraju uz ekstrakcije premolara.<sup>226</sup>

Tema koja se sve češće javlja u trenutnoj raspravi je dilema da li ekstrakcije zuba i skraćenje zubog niza smanjuju prostor koji je potreban jeziku i na taj način utiču na gornje vazdušne puteve.<sup>227,228</sup>

Imajući sve ovo u vidu, možemo da zaključimo da je prilikom donošenja odluke u vezi sa ekstrakcijama veoma bitno posmatrati svakog pacijenta pojedinačno. Opšte stanje organizma, motivisanost za terapiju, oralna higijena, oralno zdravlje i kvalitet zuba samo su neki od faktora koji utiču na odluku o ekstrakcijama.<sup>229</sup>

## 2.9 DENTOFACIJALNI DEFORMITETI

Dentofacijalni deformiteti podrazumevaju devijacije u odnosu na normalne facijalne proporcije i dentalne odnose, koje su dovoljno izražene da bi se smatrale hendikepom.<sup>230</sup>

Devijacije u odnosu na standardne proporcije su često veoma izražene i kompleksne, a pacijentova reakcija na svoje stanje igra važnu ulogu u određivanju ozbiljnosti problema povezanih sa deformitetom.<sup>231</sup> Na žalost, za sada ne postoji jednostavna i jedinstvena klasifikacija dentofacijalnih deformiteta, kao što je to slučaj sa malokluzijama. Ipak, možemo reći da su neki od najčešćih dentofacijalnih deformiteta *II* skeletna klasa (mandibularni retrognatizam i/ili maksilarni prognatizam), *III* skeletna klasa (mandibularni prognatizam i/ili maksilarni retrognatizam), bimaksilarni prognatizam, otvoreni zagrižaj, „long-fejs“ sindrom, nedovoljno razvijena brada i asimetrije. *Proffit i saradnici*<sup>232</sup> objavili su da su ovi deformiteti prisutni kod 2% do 4% populacije SAD-a. Podaci za našu populaciju, na žalost, ne postoje.

Kada govorimo o etiologiji, možemo reći da su to razvojni problemi. Nekada etiologija ovih deformiteta podrazumeva samo jedan, ali najčešće je rezultat kompleksne interakcije više faktora koji utiču na rast i razvoj. Kao i kod malokluzija teško je odrediti specifičan etiološki faktor.

Ortodontska terapija koja dovodi zube u pravilan odnos, kod većine pacijenata sa dentofacijalnim deformitetima neće dovoljno dobro korigovati skeletni problem da bi se rešili estetski, pa time i psihološki hendikepi.<sup>232</sup> Kada su ortodontski problemi toliko izraženi da ni modifikacija rasta, ni kamuflaža nisu rešenje, hirurška korekcija položaja vilica ili repozicioniranje dentoalveolarnih segmenata predstavljaju jedini mogući vid terapije. Primena hirurških procedura za korekciju dentofacijalnih deformiteta uvedena je još na početku XX veka.<sup>233</sup> Prve ortognatsko-hirurške intervencije bile su korekcije mandibularnog prognatizma. Opisujući pacijenta koji je prošao kroz ovu vrstu terapije, *Edward Angle*<sup>234</sup> je prokomentarisao kako je rezultat mogao da bude bolji da su pored hirurgije korišćeni i ortodontski aparati, kao i okluzalni splintovi. Dakle, hirurgija kod ovih pacijenata nije zamena za ortodonciju. Naprotiv, trebalo bi je pravilno

koordinisati sa ortodontskom terapijom i ostalim stomatološkim intervencijama kako bi se postigli dobri krajnji rezultati.

Danas je moguće u velikoj meri korigovati vilice u sve tri prostorne ravni, tako da je preterapijsko planiranje izuzetno važno.<sup>235</sup> Kako bi se postigla promena izgleda lica, vrši se hirurška repozicija skeletnih struktura, koja dovodi do promena na nivou mekih tkiva koja su pričvršćena za kost. Pored mekih tkiva lica, menja se i položaj i tenzija jezika, mekog nepca, hioidne kosti i okolnih mišića koji su direktno ili indirektno pričvršćeni za gornju i donju vilicu. Sve ovo dovešće do promena zapremine nosne i usne duplje, kao i dimenzija gornjih vazdušnih puteva, koje će zavisi od smera i intenziteta skeletnih pomeranja.<sup>236</sup>

## 2.10 GORNJI VAZDUŠNI PUTEVI

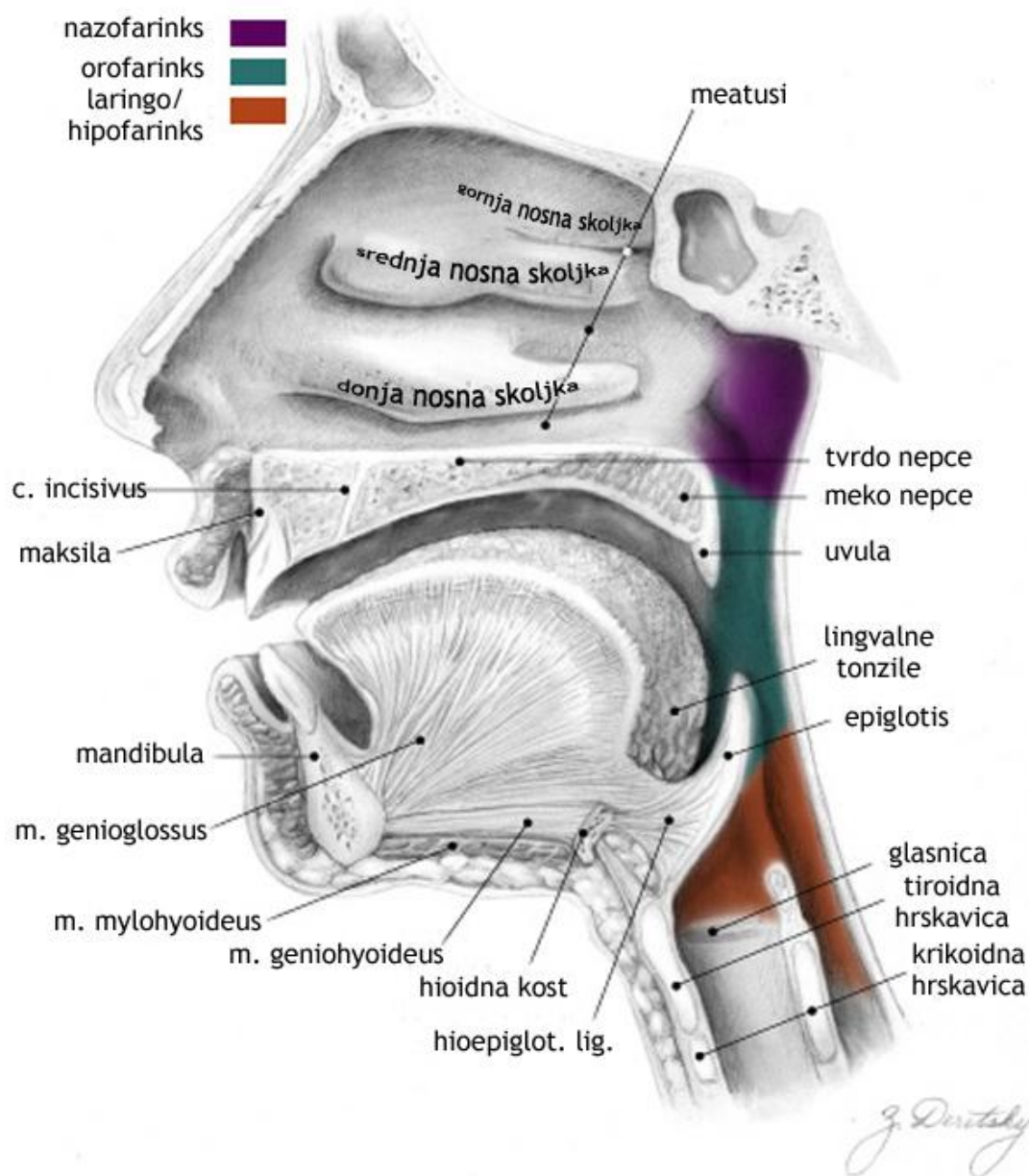
Gornji respiratorni trakt, odnosno gornje ili faringealne vazdušne puteve (PAS - *Pharyngeal Airway Space*) čine nosna duplja (greje, vlaži i filtrira vazduh), farinks (u kome se ukrštaju putevi respiratornog i digestivnog trakta), glotis (prostor između farinksa i larinksa) i larinks. Ove anatomske strukture učestvuju u disanju, gutanju, govoru, čišćenju sekreta i razdvajanju nosne i usne duplje.<sup>237</sup>

**Farinks** (Slika 2.56) je fibromukozna struktura oblika slova U, neznatno komprimovana u anteroposteriornom pravcu. Sastoji se od fibromukoznih i mišićnih slojeva koji su prekriveni mukoznom membranom. Ograničavaju ga usna i nosna duplja, i larinks. Proteže se od baze lobanje do donje granice krikoidne hrskavice, odnosno ulaska u ezofagus i pozadi do donje granice pršljena C6. Bazalni deo okcipitalne kosti i svenoidna kost čine gornji, a prevertebralna fascija, prevertebralni mišići i šest gornjih cervikalnih pršljenova donji zid farinksa. Hrana kroz farinks prolazi do ezofagusa, a vazduh do larinksa, traheje i pluća. Na prednjoj strani se otvara ka nosnoj duplji, ustima i larinksu, a pozadi prema ezofagusu. Na lateralnim stranama nalaze se stiloidni procesusi sa pridruženom muskulaturom, medijalni pterigoidni mišić i tiroidna žleza. Deli se na nazofarinks, orofarinks i laringofarinks (hipofarinks).<sup>238</sup>

**Nazofarinks** - se nalazi iza nosne duplje, a iznad mekog nepca. Preko nosnih hoana komunicira sa nosnom, preko Eustahijeve (auditorne) tube sa timpaničkom šupljinom, a preko faringealnog istmusa (nazofaringealnog hiatusa) sa orofarinksom. U svom zadnjem zidu sadrži nazofaringealnu tonzilu (treći krajnik). Uvećanja faringealne tonzile ili adenoidnih vegetacija mogu da ometaju nazalnu respiraciju, što za posledicu ima nepravilan razvoj nazomaksilarnog kompleksa i promenu rezonance glasa.

**Orofarinks** - je sa gornje strane ograničen mekim nepcem, a sa donje epiglotisom. Preko istmusa faucijuma (koji je ograničen mekim nepcem sa gornje, lingvalnim tonzilama sa donje strane i palatoglosalnim lukovima bočno) komunicira sa usnom dupljom. U orofarinksu se nalaze palatinalne tonzile. U toku gutanja i govora meko nepce se pomera uz zadnji zid farinksa i zatvara orofaringealnu šupljinu.

**Laringofarinks/Hipofarinks** - se proteže od gornje granice epiglotisa do donje granice krikoidne hrskavice, a njegov prednji zid čini zadnji deo jezika. Obzirom da leži direktno iznad larinksa, predstavlja mesto ukrštanja respiratornih i digestivnih puteva. Vazduh iz nosne duplje prolazi u larinks, a hrana iz usne duplje u ezofagus, koji se nalazi odmah iza larinksa. Hrskavičavi epiglotis funkcioniše kao poklopac larinksa, koji u toku gutanja kontroliše protok vazduha i hrane.



Slika 2.56 Farinks



Respiracija je vitalan funkcionalni proces koji na nivou gornjih vazdušnih puteva ima značajan uticaj na normalan kraniofacijalni rast.<sup>239-242</sup> Poremećaji funkcije disanja u toku aktivnog rasta lica mogu da imaju negativan uticaj, pa je njihova rana dijagnoza od izuzetne važnosti za pravilan rast i razvoj kraniofacijalnog sistema.

Prilikom prvog pregleda, ortodont obično primećuje uvećane tonzile i disanje kroz usta.<sup>243</sup> Analiza PAS-a se do skoro, pored kliničkog pregleda, obavljala samo na profilnim kefalogramima.<sup>244,245</sup> Ova procena nije davala dovoljno detaljne podatke<sup>246-248</sup>, već samo ograničenu i subjektivnu procenu mogućih problema.<sup>249,250</sup>

Ukoliko je prisutna opstrukcija izražena, pacijent se obično upućuje specijalisti otorinolaringologu (ORL). Većina pacijenata vraća se od ORL specijaliste sa preporukom za dalje praćenje. Ovo se dešava iz dva razloga: (1) ORL specijalisti, kao i mnogi drugi<sup>251,252</sup>, sumnjaju u validnost analize opstrukcije vazdušnih puteva na kefalogramima i (2) ORL specijalisti smatraju da će se limfoidno tkivo smanjiti nakon adolescencije<sup>253,254</sup>. Trenutne preporuke pedijataru u vezi sa tonzilektomijom i adenoidektomijom zahtevaju određen broj ponovljenih infekcija grla u toku jedne godine, prisustvo simptoma opstruktivne snop apnee (OSA) ili izraženih teškoća u disanju, kao medicinske indikacije za uklanjanje ovih limfoidnih tkiva.<sup>255</sup>

Na žalost, iako se opstrukcije vazdušnih puteva nekada spontano povlače, njihovi efekti u periodu najintenzivijeg rasta lica mogu imati ozbiljne i dugotrajne negativne posledice na denticiju, govor i kraniofacijalni razvoj. Zato je potrebno da ortodonti razviju dobra dijagnostička sredstva i obezbede prihvatljive podatke o vazdušnim putevima, kako sebi, tako i medicinskim specijalistima.<sup>251</sup>

Ispitivanja vazdušnih puteva na profilnim kefalogramima probala su funkcionalnim i morfološkim merama da kvantifikuju eventualne restrikcije i funkciju.<sup>249,252,256-258</sup> Međutim, 2D pregled PAS-a ne daje dovoljno precizne informacije o kompleksnosti ovih struktura i njihovoj pravoj veličini.<sup>135</sup> Neke studije su takođe pokazale da mere PAS-a jedne iste osobe na profilnim kefalogramima mogu biti različite u zavisnosti o položaja glave prilikom snimanja.<sup>259,260</sup> Dimenzije PAS-a se smanjuju u retropalatinalnoj širini između radiograma snimljenih u ležećem i sedećem položaju. Pored toga, kako *Aboudara i*

*saradnici*<sup>135</sup> objavljuju, precizno određivanje zapremine PAS-a na osnovu profilnog kefalograma otežano je zbog velike varijabilnosti 3D vazdušnog puta.

Obzirom da su vazdušni putevi trodimenzionalne strukture, njihova 3D vizualizacija i analiza dala bi mnogo detaljnije podatke. Ovo se može postići pomoću različitih skenera, kao što su (1) tradicionalni CT skener, kod koga su radijacija i cena prilično visoki; ili (2) MRI skener koji je takođe skupo dijagnostičko sredstvo, a zahteva i dugotrajnije prikupljanje podataka u odnosu na CT skenere, što može smanjiti kvalitet snimaka zbog pomeranja pacijenta.

CBCT skeneri predstavljaju alternativu kojom se uz relativno nisku dozu zračenja i cenu snimanja mogu vizualizovati vazdušni putevi u 3D. Oni omogućavaju 3D rekonstrukciju slika iz višestrukih uzastopnih planarnih projekcija. CBCT snimci imaju različite *grey-scale*\* intenzitete koji omogućavaju vizualizaciju kako mekih tako i čvrstih tkiva različite gustine. Podešavanjem orijentacije i rotacije slike mogu se vizualizovati predeli od interesa. Eliminacija spoljašnih struktura, omogućava nezavisnu vizualizaciju unutrašnje anatomije čiji su deo i vazdušni putevi.<sup>261,262</sup> Dakle, CBCT omogućava linearnu, angularnu, prostornu i 3D volumetrijsku analizu.<sup>263</sup>

Još na samom početku upotrebe CBCT-a za 3D vizualizaciju vazdušnih puteva, *Aboudara i saradnici* uporedili su njihovu analizu na profilnim kefalogramima i CBCT snimcima, i objavili<sup>134</sup>, a kasnije i potvrdili<sup>135</sup> da profilni kefalogrami ne sadrže dovoljno informacija u vezi sa vazdušnim putevima, kao i da postoji umerena varijabilnost mera PAS-a dobijenih pomoću ova dva dijagnostička sredstva.

### **3. CILJEVI ISTRAŽIVANJA**

### 3. CILJEVI

Ciljevi ove doktorske disertacije bili su da se procene:

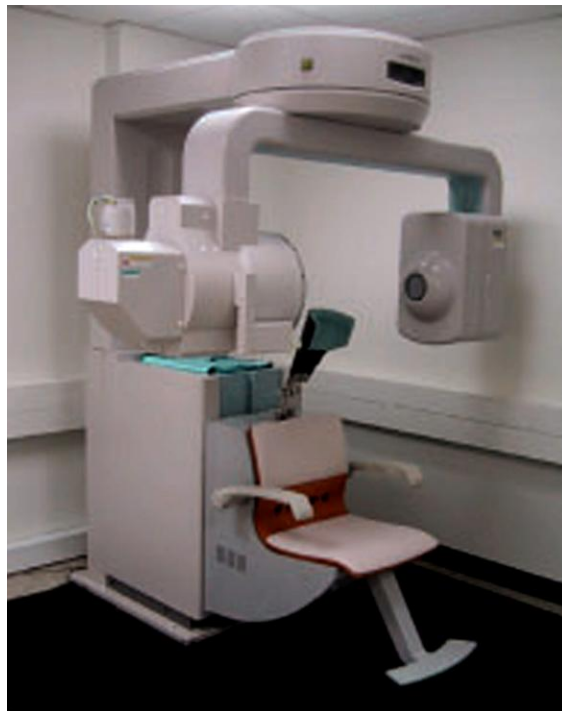1. dvodimenzionalne (2D) i trodimenzionalne (3D) promene na nivou gornjih vazdušnih puteva  
i
2. 2D i 3D promene na nivou mekih tkiva lica kod pacijenata lečenih:
  - ✓ Standardnim fiksnim ortodontskim aparatima uz ekstrakcije stalnih zuba
  - ✓ Standardnim fiksnim ortodontskim aparatima bez ekstrakcija stalnih zuba
  - ✓ Kombinovanom ortodontsko-hirurškom terapijom:
    - ❖ anteriornim pomeranjem gornje vilice
    - ❖ anteriornim pomeranjem donje vilice sa ili bez genioplastike
    - ❖ bimaksilarnom korekcijom III skeletne klase - anteriornim pomeranjem gornje i retroponiranjem donje vilice sa ili bez genioplastike
    - ❖ bimaksilarnim anteriornim pomeranjem uz genioplastiku

## **4. MATERIЈAL I METOD**

## 4. MATERIJAL I METOD

### 4.1 UZORAK

Uzorak ove retrospektivne studije sastojao se od 107 pacijenata izdvojenih iz grupe od 141 pacijenta tretiranog na Stomatološkom fakultetu i u Univerzitetnoj bolnici *Case Western Reserve* Univerziteta, u Klivlendu, Ohajo, SAD. Svi pacijenti su snimani prilagođenim *Hitachi CB MercuRay* (*Hitachi Medical Systems America Inc., Twinsburg, OH; Slika 4.1*) CBCT skenerom u okviru standardnog dijagnostičkog i terapijskog postupka. Parametri ovog skenera su podešeni u skladu sa ALARA\* standardom (2 mA, 120 kV, 12-inčno polje pregleda (FOV\*) u F Modu), tako da uz najnižu moguću radijaciju daje snimke dovoljno dobrog kvaliteta.<sup>94,120</sup> Pacijenti su snimani pre (T0) i posle (T1) ortodontske terapije, a u hirurškoj grupi pre (T1) i posle hirurške korekcije (T2). Snimani su u sedećem položaju, sa glavom u prirodnom položaju, zubima u maksimalnoj interkuspidaciji i na kraju izdisaja kada ne dolazi do gutanja. Svaki dobijeni DICOM\* snimak sastojao se od 512 preseka, debljina preseka bila je 0,377 mm, a rezolucija 1024 x 1024 piksela sa 12 bita po pikselu (4096 *grayscale*\*).



Slika 4.1 Hitachi CB MercuRay skener

Uzorak je, u skladu sa vrstom terapije podjeljen u tri grupe:

1. **Grupa A** - sastojala se od 33 pacijenta (16 muških, 17 ženskih osoba) lečenih standardnim fiksnim ortodontskim aparatima uz ekstrakcije četiri prva premolara (po jednog u svakom kvadrantu). Ova grupa podjeljena je na grupe **A1** (korišćena u analizi gornjih, odnosno faringealnih vazdušnih puteva (PAS - *Pharyngeal Airway Space*)) i **A2** (korišćena u analizi mekih tkiva).
2. **Grupa B** - sastojala se od 35 pacijenata (18 muških, 17 ženskih osoba) lečenih standardnim fiksnim ortodontskim aparatima bez ekstrakcija stalnih zuba. Ova grupa podjeljena je na grupe **B1** (korišćena u analizi PAS-a) i **B2** (korišćena u analizi mekih tkiva).

**Grupa A1** sastojala se od 31 pacijenta (15 muških, 16 ženskih osoba) lečenih standardnim fiksnim ortodontskim aparatima uz ekstrakcije četiri prva premolara (po jedan u svakom kvadrantu).

**Grupa B1** sastojala se od 31 pacijenta (15 muških, 16 ženskih osoba) lečenih standardnim fiksnim ortodontskim aparatima bez ekstrakcija stalnih zuba.

**Tabela 4.1** Prosečan uzrast, trajanje terapije i distribucija polova pre (T0) i posle terapije (T1) za grupe A1 i B1

	Uzrast (godine)		Th. (godine)	Pol	
	T0	T1	T0 - T1	♂	♀
	<i>Mean ± SD</i>				
<b>A1</b>					
<i>n=31</i>	12,97 ± 1,15	15,69 ± 1,28	2,72 ± 0,45	15	16
<b>B1</b>					
<i>n=31</i>	12,86 ± 0,74	15,18 ± 0,86	2,32 ± 0,34	15	16

**Grupa A2** sastojala se od 23 pacijenta (11 muških, 12 ženskih osoba) lečenih standardnim fiksnim ortodontskim aparatima uz ekstrakcije četiri prva premolara (po jedan u svakom kvadrantu).

**Grupa B2** sastojala se od 23 pacijenta (11 muških, 12 ženskih osoba) lečenih standardnim fiksnim ortodontskim aparatima bez ekstrakcije stalnih zuba.

**Tabela 4.2** Prosečan uzrast, trajanje terapije i distribucija polova pre (T0) i posle terapije (T1) za grupe A2 i B2

	Uzrast (godine)		Th. (godine)	Pol	
	T0	T1	T0 - T1	♂	♀
<i>Mean ± SD</i>					
<b>A2</b>					
<i>n=23</i>	13,20 ± 1,58	15,87 ± 1,67	2,67 ± 0,47	11	12
<b>B2</b>					
<i>n=23</i>	13,18 ± 0,46	15,53 ± 0,71	2,34 ± 0,38	11	12

3. **Grupa C** sastojala se od 39 pacijenata (14 muških i 25 ženskih osoba) tretiranih kombinovanom ortodontsko-hirurškom terapijom. Ova grupa podeljena je u skladu sa hirurškom korekcijom koja je obavljena na grupe:

- ✓ **C1:** 12 pacijenata (4 muških i 8 ženskih osoba) kod kojih je gornja vilica pomerenjena anteriorno.
- ✓ **C2:** 13 pacijenata (6 muških i 7 ženskih osoba) kod kojih je donja vilica pomerenjena anteriorno sa ili bez genioplastike.
- ✓ **C3:** 7 pacijenata (1 muška i 6 ženskih osoba) kod kojih je gornja vilica pomerenjena anteriorno, a donje vilica retroponirana sa ili bez genioplastike.
- ✓ **C4:** 7 pacijenata (3 muške i 4 ženske osobe) kod kojih su obe vilice pomerenjene anteriorno uz genioplastiku.

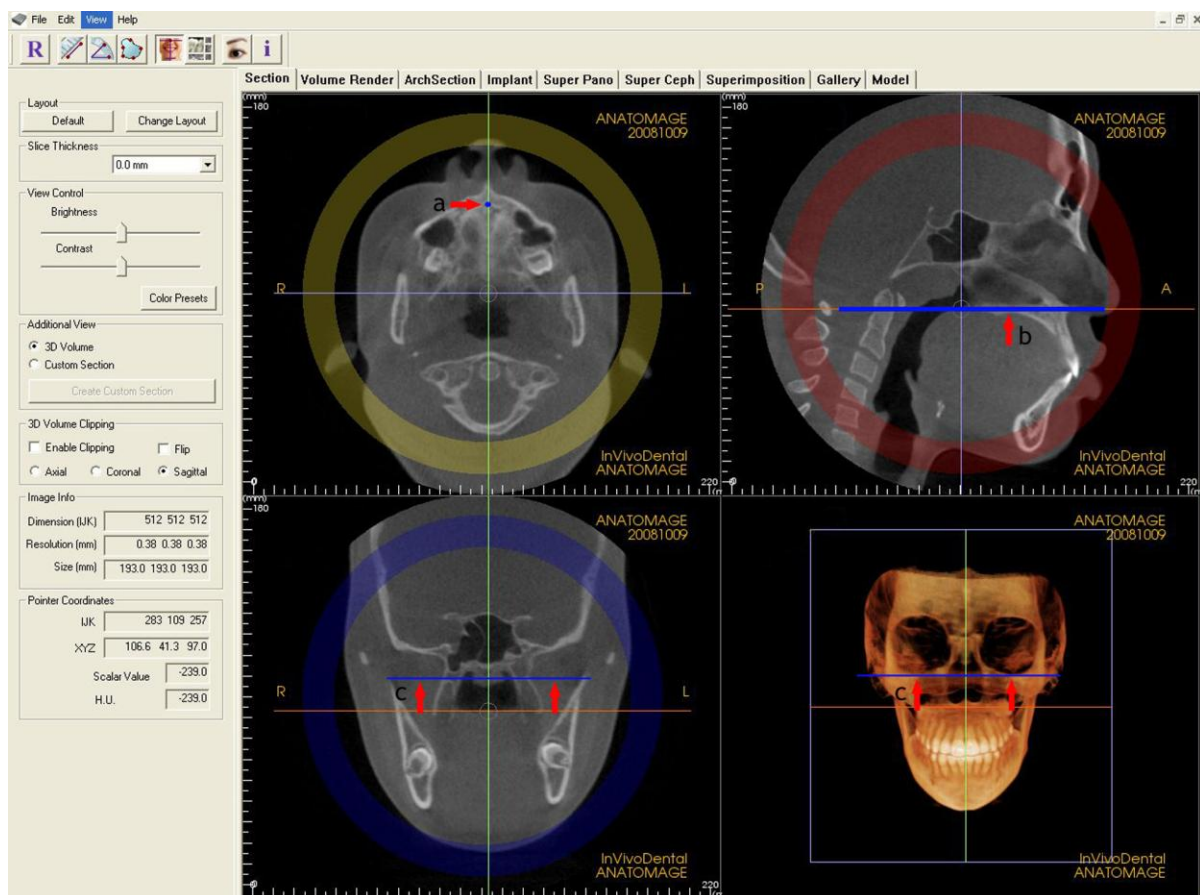


**Tabela 4.3** Prosečan uzrast i distribucija polova za grupu C pre (T1) i posle (T2) hirurške korekcije

Grupa C	Uzrast (godine)		Pol	
	T1	T2	♂	♀
	<i>Mean ± SD</i>			
<b>C1</b> <i>n=12</i>	20,93 ± 9,87	21,89 ± 9,52	4	8
<b>C2</b> <i>n=13</i>	22,48 ± 10,37	22,84 ± 10,40	6	7
<b>C3</b> <i>n=7</i>	18,18 ± 1,20	18,35 ± 1,27	1	6
<b>C4</b> <i>n=7</i>	19,75 ± 3,79	19,85 ± 3,82	3	4

## 4.2 ANALIZA SNIMAKA - ORIJENTACIJA

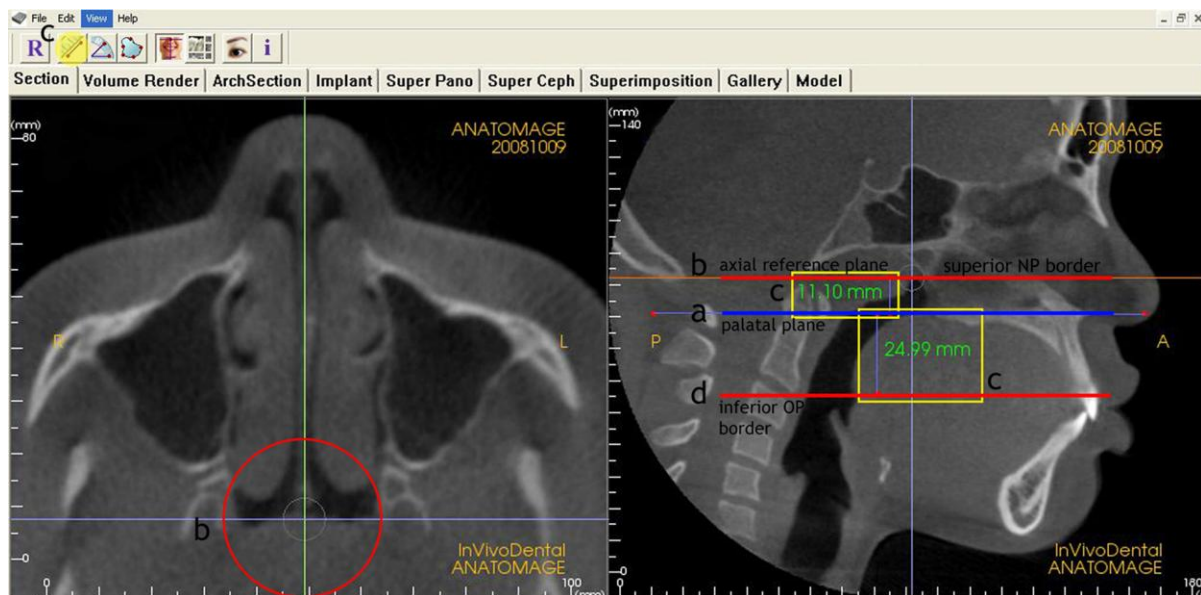
DICOM snimci su analizirani u okviru *InVivo Dental* softvera (*Anatomage Inc., San Jose, CA, USA*). Pre početka analize, svi snimci su u *Section* odeljku orijentisani u 3 ravni prostora, na aksijalnim, sagitalnim i koronalnim presecima uz pomoć alatke za orijentaciju pacijenta (*Slika 4.2*). Medijalna sagitalna ravan je određivana na aksijalnom preseku pomoću *foramen-a incisivum-a* (a), palatinalna ravan je orijentisana na sagitalnom preseku tako da se poklopi sa Pravom Horizontalnom Ravni (*True Horizontal Plane*, b), a tačke infraorbitale su poravnate na koronalnom preseku (c). Orijehtaciju snimaka softver automatski prenosi u *Volume Render* odeljak, gde se oni dalje obrađuju.



Slika 4.2 Orijehtacija pacijenta

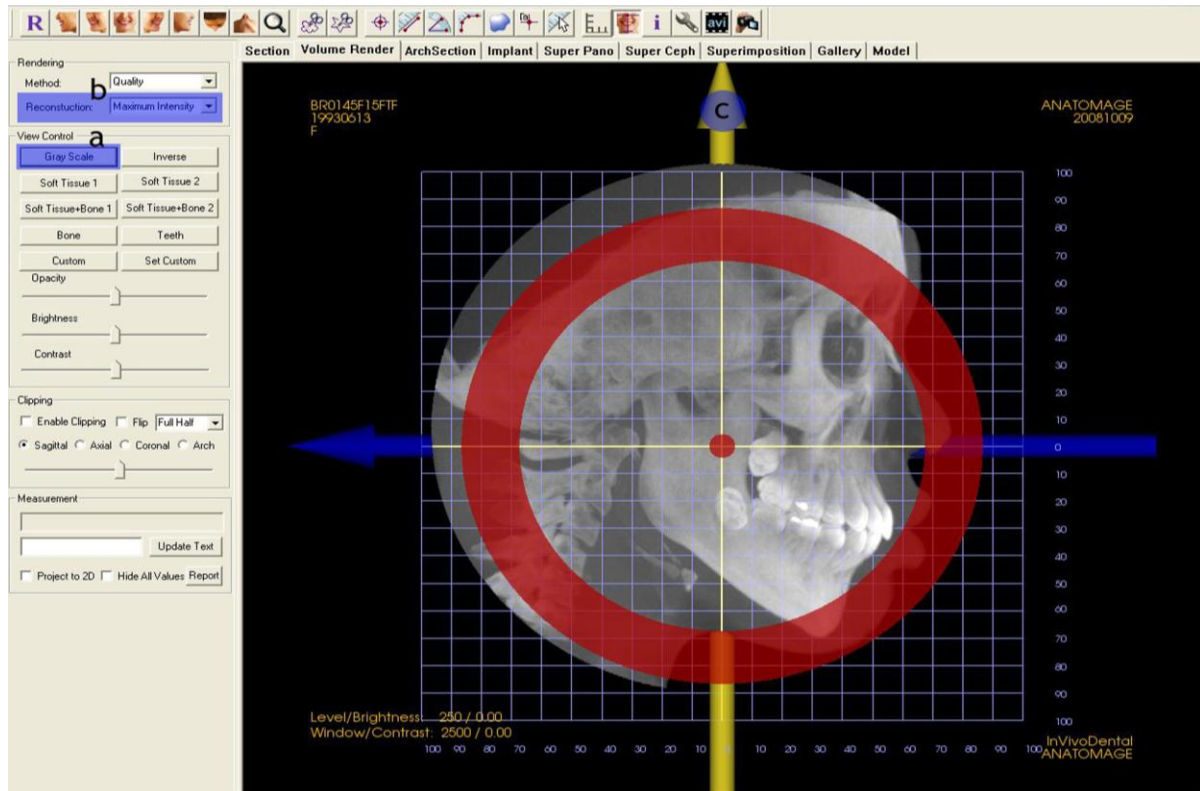
### 4.3 ANALIZA VAZDUŠNIH PUTEVA

Pre merenja zapremine gornjih vazdušnih puteva, određivane su njihove granice u okviru *Section* odeljka (Slika 4.3). Gornja granica definisana je tako što je aksijalna referentna ravan pomerana na sagitalnom preseku sve dok se ne stigne do aksijalnog preseka na kome nosna pregrada srasta sa zadnjim zidom farinksa (b). Donja granica definisana je horizontalnom linijom koja prolazi kroz najanteroinferiorniju tačku drugog vratnog pršljena (d). Palatinalna ravan (a) predstavljala je granicu podele gornjih vazdušnih puteva na nazofarinks (NP) i orofarinks (OP). Rastojanje između ovih granica mereno je pomoću alatke za merenje linearnih rastojanja (c).



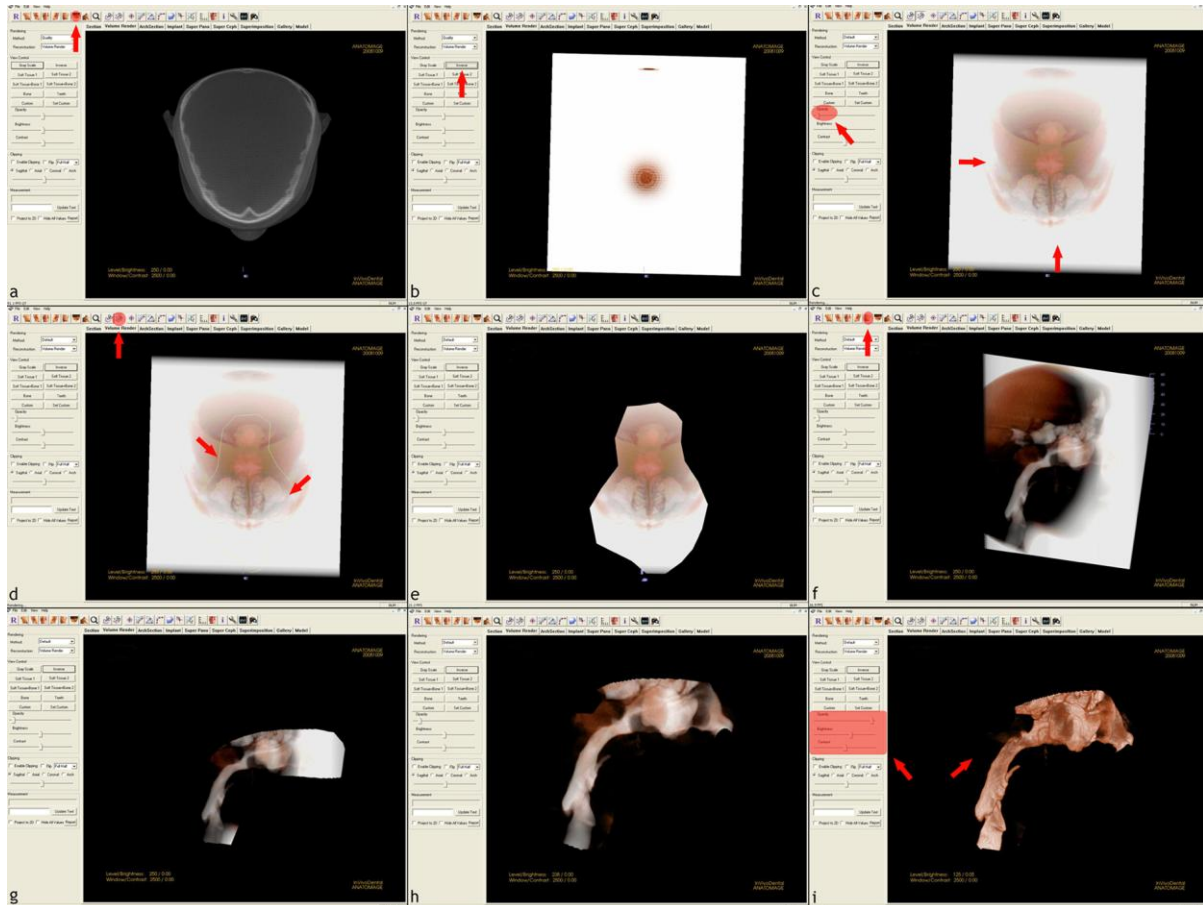
Slika 4.3 Određivanje granica NP-a i OP-a

Svaki snimak je zatim prebacivan u *Volume Render*, gde je za dalju analizu nekada bilo potrebno pomeriti ga na gore ili na dole, kako bi se palatinalna ravan poklopila sa centralnom horizontalnom linijom rešetke (Slika 4.4). Snimci su se nalazili u *Grayscale* modu (a), rekonstrukcija je podešavana na maksimalan intenzitet (b), a snimak je pomoću alatke za orijentaciju (c) pomegan na gore ili na dole, sve dok se palatinalna ravan ne bi preklopila sa centralnom horizontalnom linijom rešetke.



Slika 4.4 Pomeranje snimka pomoću alatke za orijentaciju

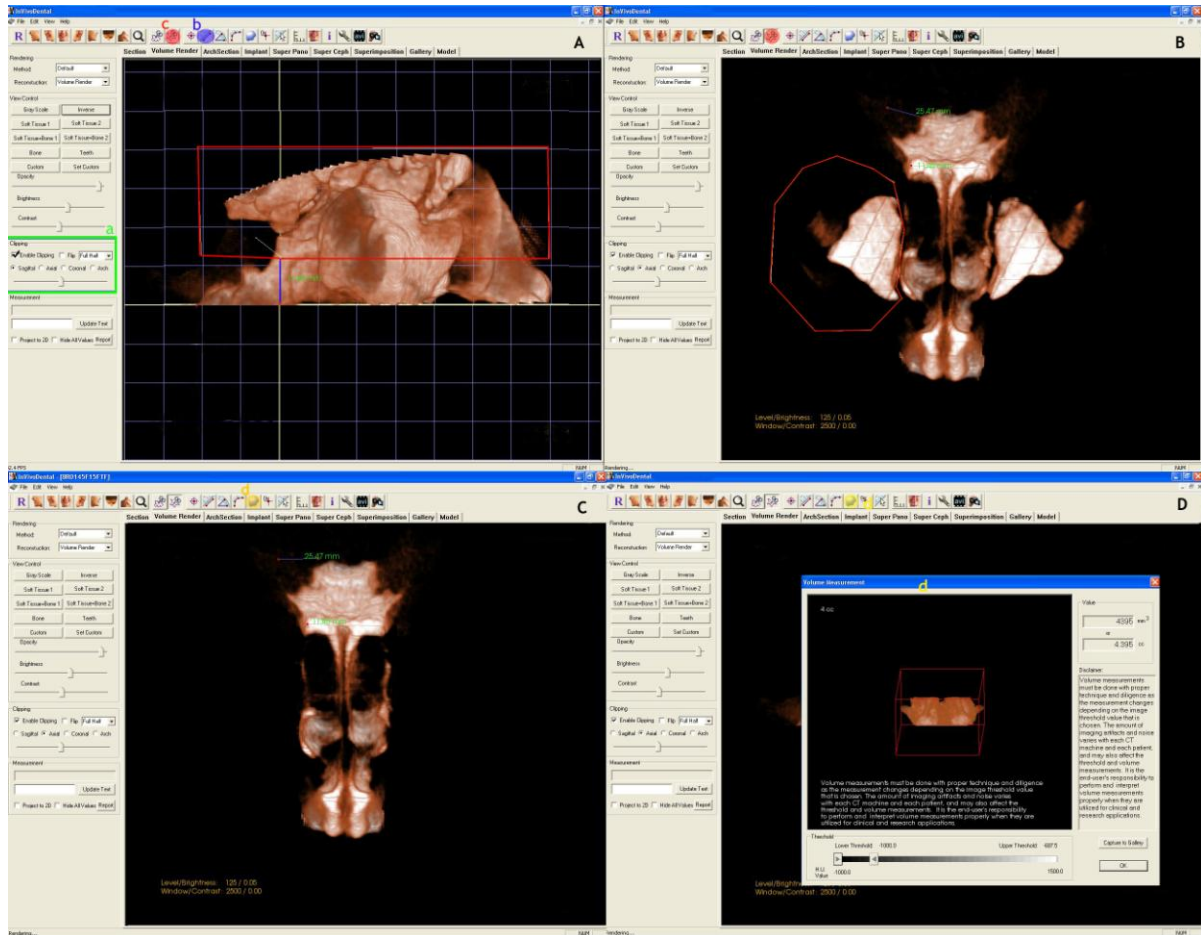
Izolovanje vazdušnih puteva obavljano je u *Volume Render* odeljku, gde je prvo kreirana pozitivna slika vazdušnih puteva (Slika 4.5). Snimak je ostajao u *Grayscale* modu, orijentacija je podešavana na *Top View* (pogled od gore, Slika 4.5-a), a zatim je rađena inverzija (4.5-b). Prozirnost je povećavana sve dok unutrašnje strukture ne bi postale vidljive (4.5-c). Delovi oko vazdušnih puteva uklanjani su alatom za isecanje (4.5-d). Ostatak snimka (4.5-e) zatim bi bio preorijentisan u profilni pogled (4.5-f) gde se nastavljalo sa uklanjanjem delova oko PAS-a (4.5-g). Nakon izolovanja vazdušnih puteva (4.5-h) smanjivana je prozirnost, i adaptirane su svetlina i kontrast, kako bi se dobila završna slika gornjih vazdušnih puteva u 3D (4.5-i).



Slika 4.5 Izolovanje vazdušnih puteva

### NAZOFARINKS (NP - *Nasopharynx*)

U *Volume Render* odeljku 3D slika vazdušnih puteva presecana je duž aksijalne ravni (Slika 4.6-A) uz pomoć 3D alatke za presecanje zapremine (*3D Volume Clipping tool*, a). Pomeranjem točkića na mišu, ravan presecanja je pomerana, kada je to bilo potrebno, kako bi se poklopila sa palatinalnom ravni (donjom granicom NP-a). Prethodno izmereno rastojanje između gornje granice i palatinalne ravni, mereno je na 3D slici vazdušnih puteva uz pomoć alatke za merenje linernih rastojanja (b). Alatkom za isecanje (c) uklanjani je deo iznad gornje granice NP-a. Ostatak 3D slike bi zatim bio preorijentisan u *Top View*, gde su uklanjani maksilarni sinusi (4.6-B). Ostale granice određivao je softver (4.6-C), obzirom da su sve zapremine računane pomoću automatske segmentacije, korišćenjem opcije za merenje zapremine (d), koja računa zapreminu i daje podatke u  $\text{mm}^3$  i cc (4.6-D).



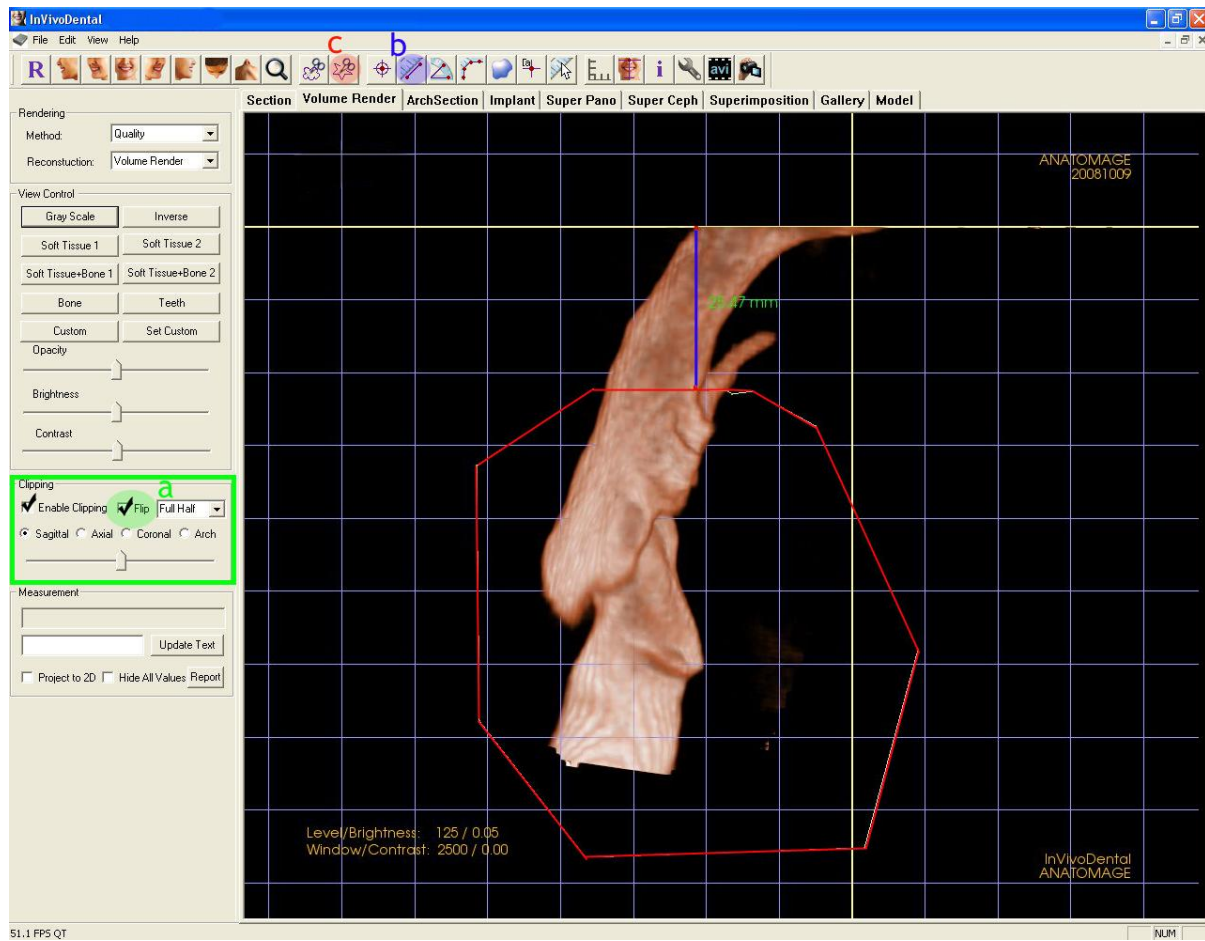
Slika 4.6 Određivanje NP zapremine

## OROFARINKS (OP - *Oropharynx*)

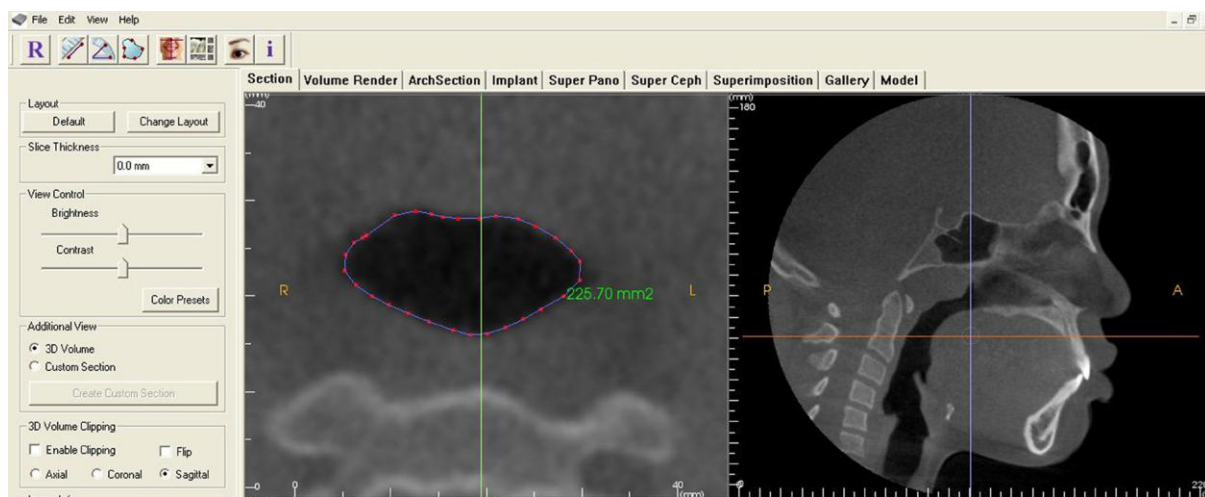
3D slika prethodno presečena iznad, prebacivana je ispod palatinalne ravni (Slika 4.7) opcijom *flip* (a) u okviru 3D alatke za presecanje zapremine. Rastojanje između palatinalne ravni i donje granice mereno je alatom za merenje lineranih rastojanja (b), a zatim je deo ispod donje granice odsecan alatom za isecanje (c). Zapremina OP-a dobijana je pomoću opcije za merenje zapremine, kao i kod nazofarinksa.

## POVRŠINA NAJUŽEG DELA FARINKSA (AMPC - *Area of Maximal Pharyngeal Constriction*)

Površina najužeg dela farinksa merena je u odeljku *Section* na aksijalnim presecima pomoću alatke za merenje površine. Najuži deo određivan je pomeranjem aksijalne referentne ravni na sagitalnom preseku uz paralelno praćenje aksijalnih preseka (Slika 4.8).



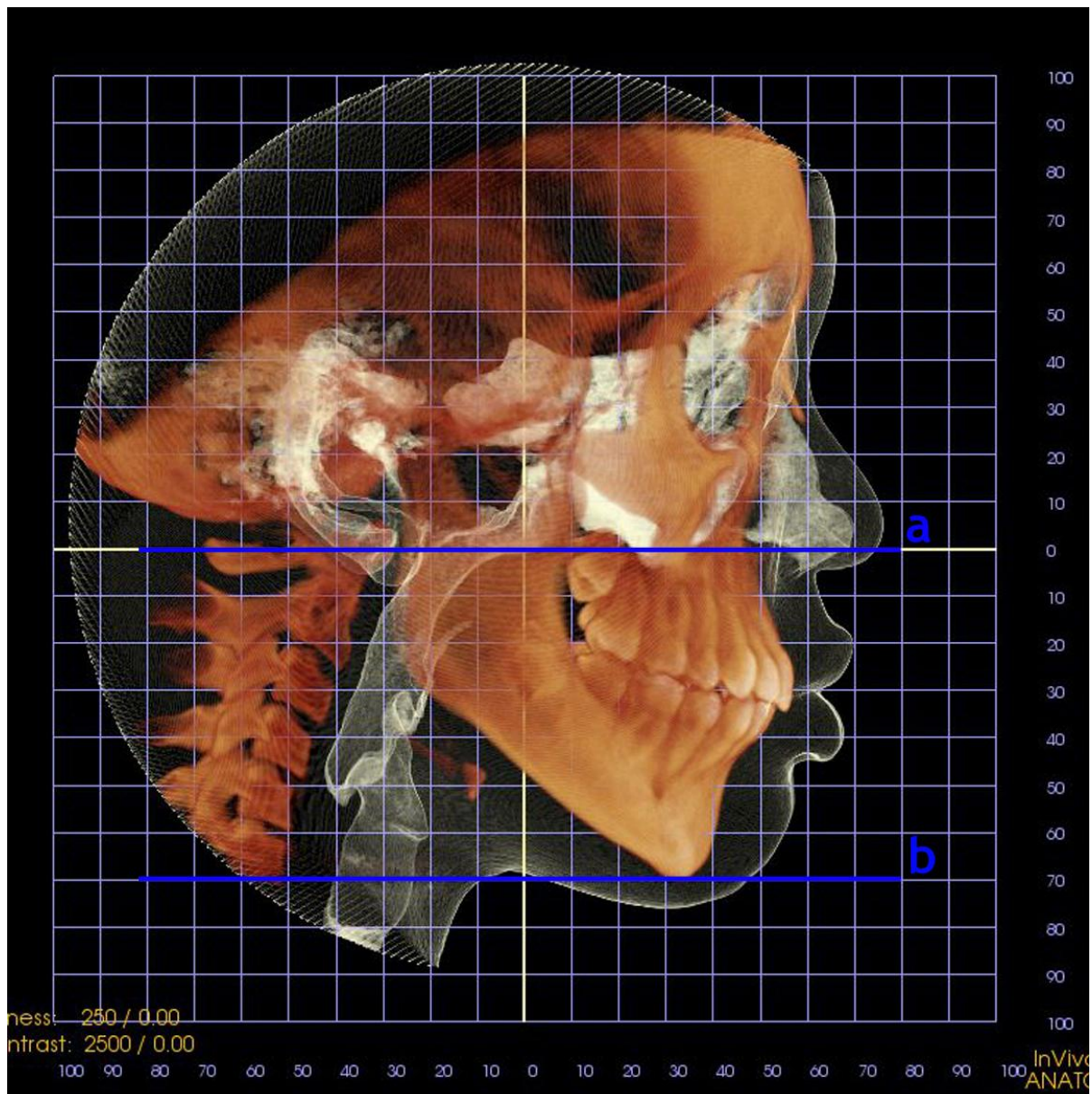
Slika 4.7 Određivanje zapremine OP-a



Slika 4.8 Određivanje AMPC-a

#### 4.4 ANALIZA MEKIH TKIVA LICA

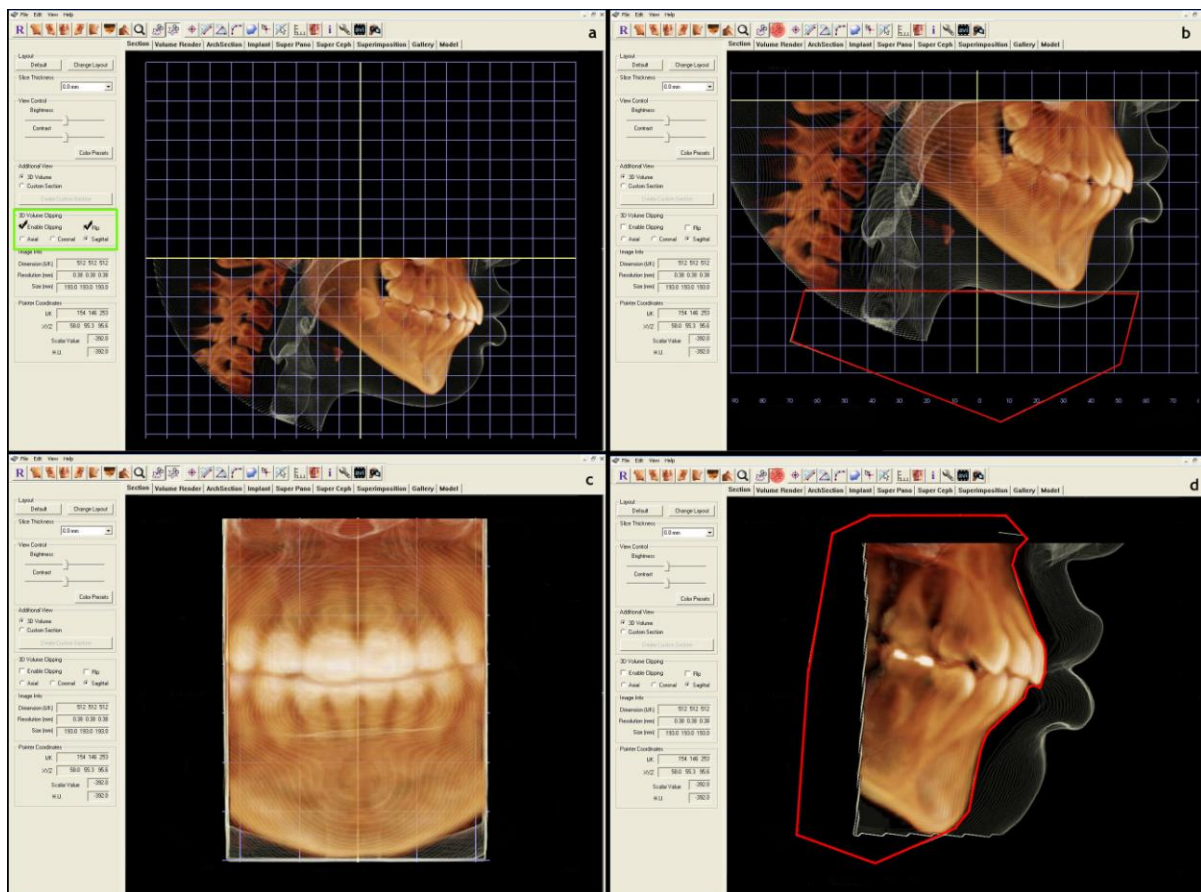
U okviru analize mekih tkiva lica, merene su zapremine gornje i donje usne i mekih tkiva brade. Analiza je rađena u *Volume Render* odeljku. Snimak je precivan u *Soft Tissue + Bone 1* mod, u kome su vidljive kosti i meka tkiva lica, uz profilnu orijentaciju. Palatinalna ravan je korišćena kao gornja granica gornje usne (Slika 4.9, a), a horizontalna ravan koja prolazi kroz tačku *Gnathion* (Gn) kao donja granica za meka tkiva brade (b).



Slika 4.9 Granice mekih tkiva

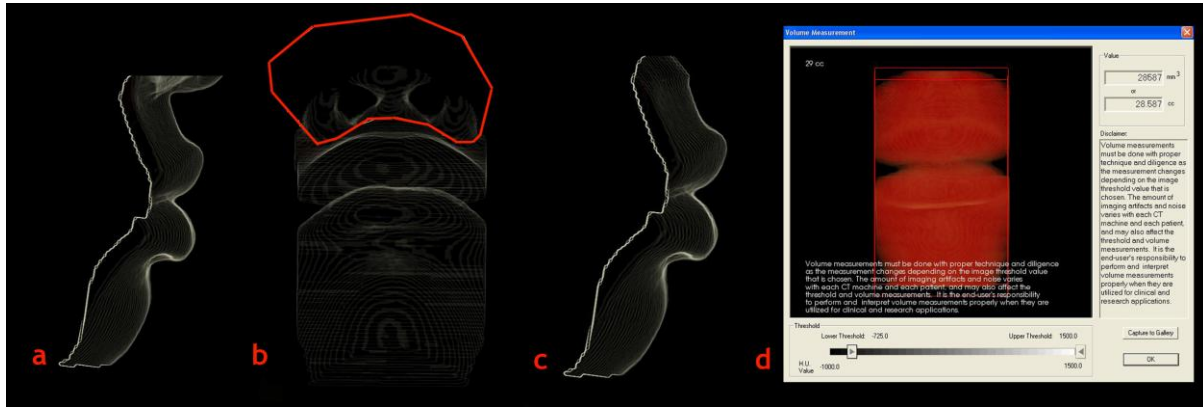


Meka tkiva lica (gornja i donja usna, brada) izolovana su u *Volume Render* odeljku (*Slika 4.10*). Snimci su presecani duž aksijalne ravni korišćenjem 3D alatke za presecanje zapremine, uz opciju *flip*, tako da je ostajao deo ispod palatinalne ravni (*Slika 4.10-a*). Okretanjem točka na mišu, ravan presecanja je pomerana, ukoliko je to bilo potrebno, tako da se poklopi sa palatinalnom ravni. Uz pomoć alatke za isecanje uklanjan je deo snimka ispod horizontalne linije koja prolazi kroz tačku Gn (*4.10-b*). Snimak bi zatim bio preorijentisan u frontalnu projekciju gde su odsecani delovi distalno od distalnih površina gornjih očnjaka (*4.10-c*), a zatim ponovo vraćan u desnu lateralnu projekciju gde je odsecan ostatak čvrstih tkiva (*4.10-d*).



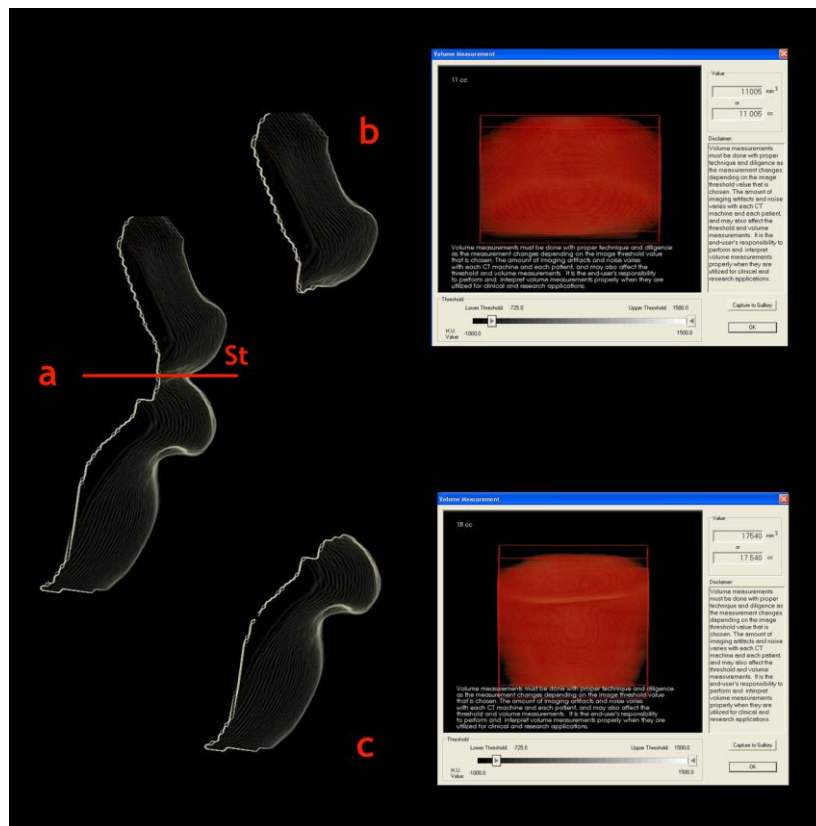
**Slika 4.10** Izolovanje mekih tkiva lica (gornja i donja usna, brada)

U slučaju vidljivosti vrha nosa, odsecan je i taj deo snimka (*Slika 4.11-a, b*). Ovako je dobijana solidna zapremina mekih tkiva gornje i donje usne i brade (*4.11-c*). Korišćenjem automatske segmentacije i alatke za merenje zapremine, određivana je zapremina mekih tkiva (*4.11-d*).



Slika 4.11 Odsecanje mekih tkiva nosa i računanje zapremine mekih tkiva lica

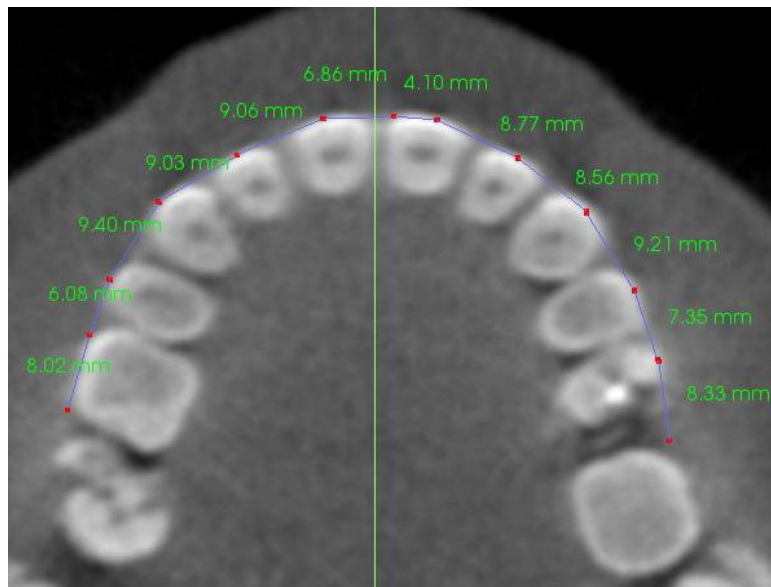
Zapremina je zatim isecana na manje delove (Slika 4.12): gornja usna je odvajana od donje 2/3 donjeg sprata lica korišćenjem horizontalne ravni kroz tačku *Stomion* kao granice (a). Računata je zapremina gornje usne (b) i donje 2/3 donjeg sprata lica (c), koji je zatim deljen na 2 dela (donja usna i brada) korišćenjem horizontalne ravni kroz mentolabijalni sulkus kao granice.



Slika 4.12 Određivanje zapremine gornje usne i donje 2/3 donjeg sprata lica

#### 4.5 MERENJE DUŽINE GORNJEG ZUBNOG NIZA

Dužina gornjeg zubnog niza (dužina zubnog niza) merena je u odeljku *Section* na aksijalnom preseku koji je određivan tako što je aksijalna referentna ravan pomerana na sagitalnom preseku sve dok se ne stigne do aksijalnog preseka koji se nalazi u visini sredina kliničkih kruna gornjih zuba. Odabrani presek je zatim uvećavan i uz pomoć alatke za merenje linearnog rastojanja merena je udaljenost između pojedinačnih zuba od distalne površine gornjeg desnog do distalne površine gornjeg levog prvog molara (*Slika 4.13*). Sabiranjem pojedinačnih rastojanja dobijana je dužina zubnog niza od zuba 16 do zuba 26.



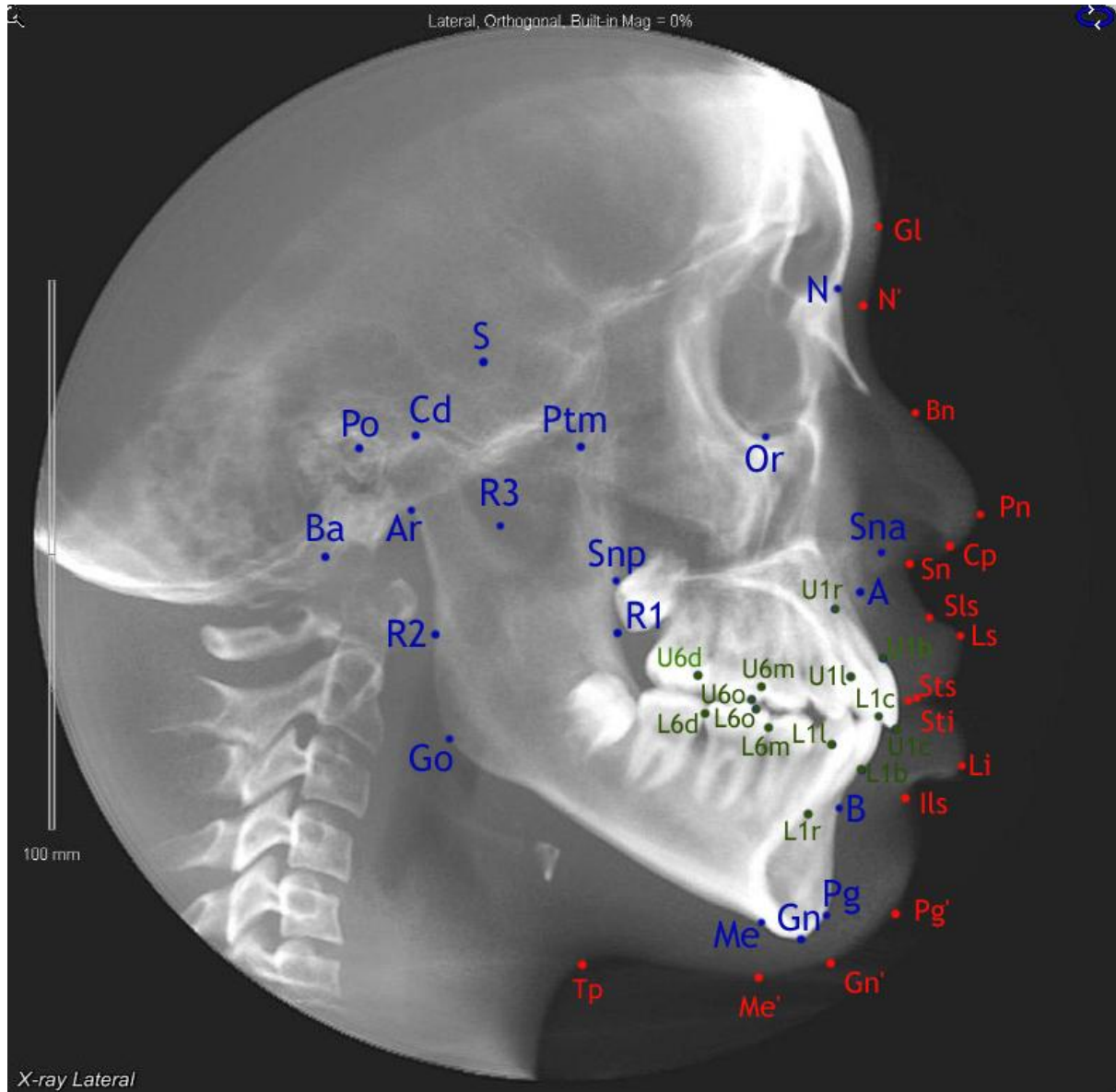
**Slika 4.13** Merenje rastojanja koja čine dužinu gornjeg zubnog niza od zuba 16 do zuba 26

#### 4.6 KEFALOMETRIJSKA ANALIZA

U okviru programa *Dolphin Imaging 11* (*Dolphin Imaging, CA, USA*), iz DICOM podataka generisani su kefalogrami, koji su zatim analizirani. Kefalometrijska analiza podrazumevala je procenu položaja i odnosa skeletnih, dentalnih i mekotkivnih struktura u sagitalnoj i vertikalnoj ravni.

Na kefalogramima su obeležavane sledeće kefalometrijske tačke (*Slika 4.14*):

- ✓ **19 skeletnih tačaka:** Porion (Po), Orbitale (Or), Nazion (N), Sela (S), Bazion (Ba), Subspinale (A), prednja nosna bodlja (Sna), zadnja nosna bodlja (Snp), supramentale (B), Pogonion (Pg), Gnation (Gn), Menton (Me), Gonion (Go), R2 (najveći konveksitet zadnje ivice ramusa), Artikulare (Ar), Condilion (Cd), R3 (najveći konkavitet ramusa između procesusa), R1 (najveći konkavitet prednje ivice ramusa), Pterigomaksilare (Ptm)
- ✓ **14 dentalnih tačaka:** vrh bukomezijalne kvržice gornjeg prvog molara (U6o), najveći mezijalni konveksitet gornjeg prvog molara (U6m), najveći distalni konveksitet gornjeg prvog molara (U6d), vrh bukomezijalne kvržice donjeg prvog molara (L6o), najveći mezijalni konveksitet donjeg prvog molara (L6m), najveći distalni konveksitet donjeg prvog molara (L6d), vrh krunice gornjeg centralnog sekutića (U1c), vrh korena gornjeg centralnog sekutića (U1r), najveći konveksitet bukalne površine gornjeg centralnog sekutića (U1b), najveći konveksitet lingvalne površine gornjeg centralnog sekutića (U1l), vrh krunice donjeg centralnog sekutića (L1c), vrh korena donjeg centralnog sekutića (L1r), najveći konveksitet bukalne površine donjeg centralnog sekutića (L1b), najveći konveksitet lingvalne površine donjeg centralnog sekutića (L1l)
- ✓ **16 mekotkivnih tačaka:** Glabella (G), mekotkivni Nazion (N'), sredina nosa (Bn-Bridge of nose), Pronazale (Pn), Kolumela (Cp-Collumela point), Subnazale (Sn), labijalni sulkus gornje usne (Sl), Labrale superius (Ls), Stomion superius (Sts), Stomion inferius (Sti), Labrale inferius (Li), labijalni sulkus donje usne (Il), mekotkivni Pogonion (Pg'), mekotkivni Gnation (Gn'), mekotkivni Menton (Me'), presek tangenti na vrat i grlo (Tp-Throat point)



Slika 4.14 Skeletne, dentalne i mekotkivne kefalometrijske tačke

Nakon obeležavanja tačaka, softver nudi mogućnost čitanja rezultata različitih kefalometrijskih analiza. Za potrebe ovog istraživanja korišćeni su sledeći **SKELETNI PARAMETRI** (Tabela 4.4):

**SAGITALNI ODNOSI** (Slika 4.15-a):

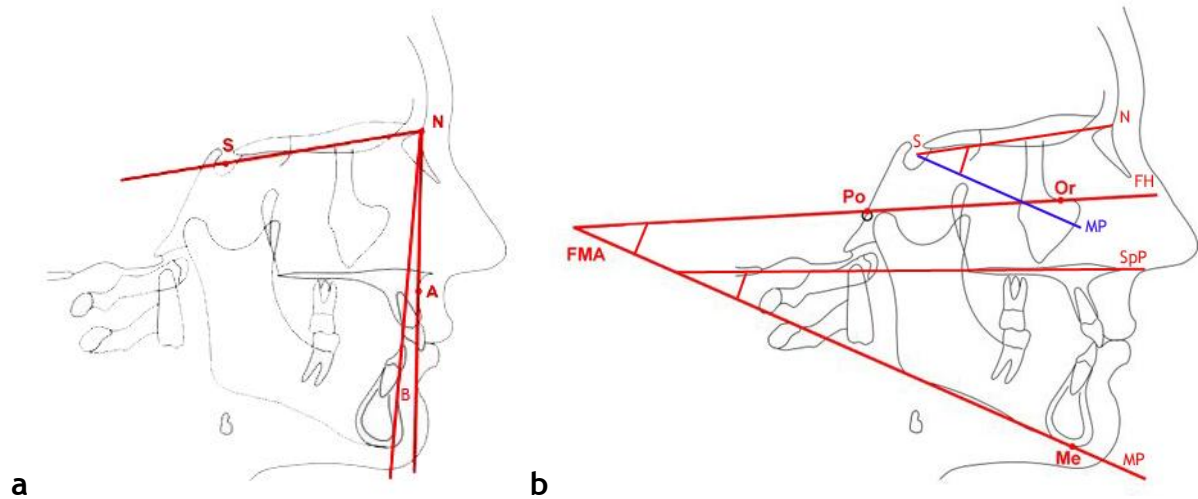
1. **SNA** ( $^{\circ}$ ) - ugao maksilarnog prognatizma; anteroposteriorni položaj gornje vilice u odnosu na kranijalnu bazu
2. **SNB** ( $^{\circ}$ ) - ugao mandibularnog prognatizma; anteroposteriorni položaj donje vilice u odnosu na kranijalnu bazu
3. **ANB** ( $^{\circ}$ ) - međusobni odnos gornje i donje vilice u sagitalnoj ravni

**VERTIKALNI ODNOSI** (Slika 4.15-b):

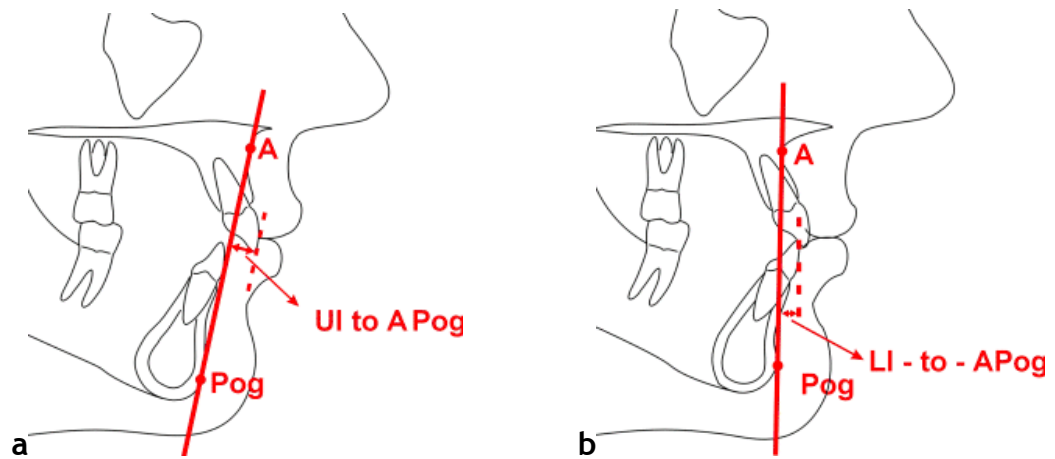
4. **SpP/MP** ( $^{\circ}$ ) - međuvilični ugao (između osnovnih ravni gornje-SpP i donje vilice-MP); međusobni odnos vilica u vertikalnoj ravni
5. **SN/MP** ( $^{\circ}$ ) - ugao između osnovnih ravni kranijalne baze (SN) i donje vilice (MP); nagib donje vilice prema kranijalnoj bazi u vertikalnoj ravni
6. **FMA** - *Frankfort Mandibular Plane* ( $^{\circ}$ ) - ugao koji grade Frankfurtska horizontala i mandibularna ravan

**POLOŽAJ SEKUTIĆA**

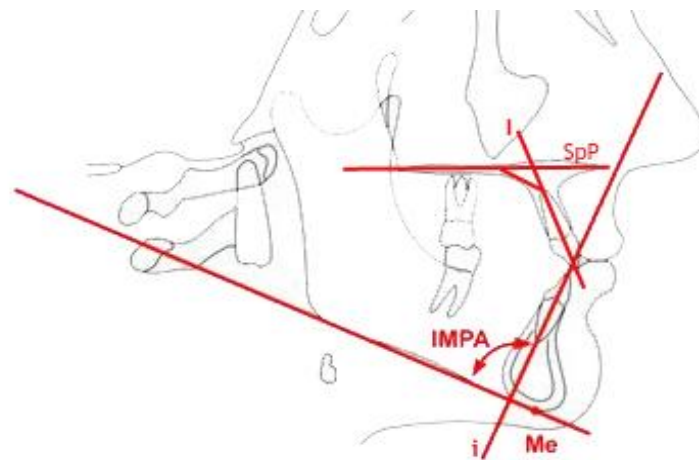
1. **U1-APg** (mm) - linerano rastojanje između vrha krunice gornjeg centralnog sekutića i A-Pg linije (Slika 4.16-a)
2. **U1/SpP** ( $^{\circ}$ ) - donji unutrašnji ugao između uzdužne osovine gornjeg centralnog sekutića i SpP ravni (Slika 4.17)
3. **L1-APg** (mm) - linerano rastojanje između vrha krunice donjeg centralnog sekutića i A-Pg linije (Slika 4.16-b)
4. **IMPA** - *Incisal Mandibular Plane Angle* ( $^{\circ}$ ) - gornji unutrašnji ugao između uzdužne osovine donjih sekutića i MP ravni (Slika 4.17)
5. **OB** (*Overbite*) - preklap sekutića
6. **OJ** (*Overjet*) - incizalni razmak



Slika 4.15 Sagitalni (a) i vertikalni (b) odnosi vilica



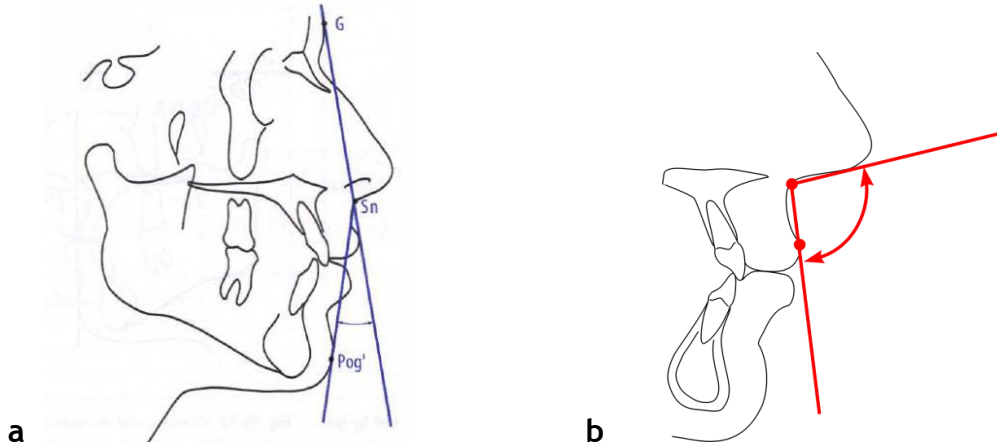
Slika 4.16 Rastojanje gornjih (a) i donjih (b) sekutića u odnosu na APg liniju



Slika 4.17 Nagib gornjih sekutića (I) u odnosu na SpP i donjih sekutića (i) u odnosu na MP ravan (IMPA)

Pored skeletnih, korišćeni su i **MEKOTKIVNI PARAMETRI** (Tabela 4.5; Slika 4.18):

1. **Konveksitet lica** (*Facial convexity*) - ugao između linija Gl-Sn i Sn-Pg'
2. **Nazolabijalni ugao** (*Nasolabial angle*) - ugao između tangente na bazu nosa i tangente na gornju usnu



**Slika 4.18** Konveksitet lica (a) i nazolabijalni ugao (b)

#### GORNJA USNA

3. **UL p** (*upper lip protrusion*) - protruzija gornje usne, rastojanje od tačke Ls do Sn-Pg' linije (Slika 4.19-a)
4. **UL to E** (*upper lip to E-line*) - mera protruzije gornje usne; rastojanje od gornje usne do E-linije (Pn-Pg') (Slika 4.19-a)
5. **UL l** (*upper lip length*) - dužina gornje usne; rastojanje između tačaka Sn i Sts (Slika 4.19-b)
6. **UL th@A** (*upper lip thickness at A*) - debljina gornje usne u predelu tačke A; rastojanje od tačke A do njene mekotkivne projekcije (A')
7. **UL th@V** (*upper lip thickness at V*) - debljina gornje usne u predelu vermilion; rastojanje između tačaka U1b i Ls; govori o napetosti gornje usne

#### DONJA USNA

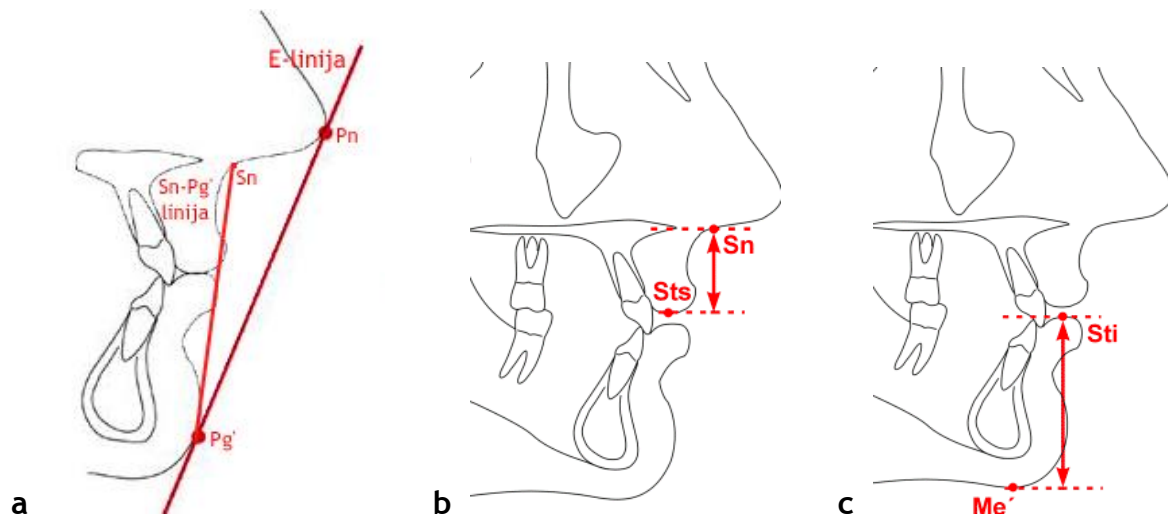
8. **LL p** (*lower lip protrusion*) - protruzija donje usne, rastojanje od tačke Li do Sn-Pg' vertikale (Slika 4.19-a)
9. **LL to E** (*lower lip to E-line*) - mera protruzije donje usne; rastojanje od donje usne do E-linije (Pn-Pg') (Slika 4.19-a)



10. LL I (*lower lip length*) - dužina donje usne; rastojanje između tačaka Sti i Me' (Slika 4.19-c)
11. LL th@B (*lower lip thickness at B*) - debljina donje usne u predelu tačke B; rastojanje od tačke B do njene mekotkivne projekcije (B')
12. LL th@V (*lower lip thickness at V*) - debljina donje usne u predelu vermilion; rastojanje između tačaka L1b i Li

## BRADA

13. ST chin - debljina mekih tkiva u predelu brade



Slika 4.19 a. E-linija i Sn-Pg' linija, b. dužina gornje usne, c. dužina donje usne

Tabela 4.4 Skeletni i dentalni parametri

Skeletni parametri	Tabelarne vrednosti	Dentalni parametri	Tabelarne vrednosti
<i>Sagitalni</i>	<i>Mean ± SD</i>		<i>Mean ± SD</i>
SNA (°)	82 ± 2	U1-APg (mm)	5 ± 2
SNB (°)	80 ± 2	U1/SpP (°)	110 ± 5
ANB (°)	2 ± 1	L1-APg (mm)	2 ± 2
<i>Vertikalni</i>		IMPA (°)	90 ± 5
SpP - MP (°)	28 ± 6	OB (mm)	2,5 ± 2
SN - MP (°)	33 ± 6	OJ (mm)	2,5 ± 2
FMA (°)	25 ± 5		

Tabela 4.5 Mekotkivni parametri

Mekotkivni parametri	Tabelarne vrednosti	Mekotkivni parametri	Tabelarne vrednosti
<i>Lice</i>	<i>Mean ± SD</i>	<i>Brada</i>	<i>Mean ± SD</i>
Konveksitet lica (°)	12 ± 4	Debljina brade(mm)	14 ± 3
Nazolabijalni ugao	102 ± 8		
<i>Gornja usna</i>		<i>Donja usna</i>	
UL p (mm)	3 ± 1	LL p (mm)	2 ± 1
UL to E (mm)	-4 do 3	LL to E (mm)	-2 do 4
UL l (mm)	20 ± 2	LL l (mm)	N/A
UL th@A (mm)	17 ± 3	LL th@A (mm)	N/A
UL th@V (mm)	UL@A ± 1	LL th@V (mm)	13,5 ± 1,5

N/A - podaci nisu dostup

#### 4.7 STATISTIČKA ANALIZA

Sva merenja u softverima *InVivo Dental* i *Dolphin Imaging 11* su ponovljena nakon četiri nedelje kako bi se utvrdila pouzdanost merenja. Intraoperatorska pouzdanost je određena za svaku meru korišćenjem koeficijenta korelacije u okviru klase (*Intraclass Correlation Coefficient-ICC*).

Sakupljeni podaci su organizovani i deskriptivna statistika (srednje vrednosti, standardne devijacije, minimalne i maksimalne vrednosti) je urađena u okviru paketa *Microsoft Office Excel 2003*. Za dalju statističku analizu korišćen je paket *SPSS (verzija 12, SPSS, Chicago, IL)*. Normalnost distribucije svih podataka utvrđena je neparametarskim *Kolmogorov Smirnov* testom. Statistička značajnost promena između T0 i T1 (za grupe A i B) i T1 i T2 (za grupu C) analizirana je pomoću T testa za uparene uzorke. Nivo značajnosti određen je na  $p < 0.05$ .

Varijable položaja sekutića i parametara mekih tkiva koje su pokazale statistički značajne promene između pre- i post-terapijskih rezultata podvrgnute su analizi korelacije pomoću *Pearson*-ovog koeficijenta ( $r$ ). Na značajnu korelaciju su ukazivale vrednosti  $r \geq 0.55$ .

# **5. REZULTATI ISTRAŽIVANJA**

## 5. REZULTATI

U cilju boljeg razumevanja, rezultati istraživanja podeljeni su u dve grupe:

5.1 Gornji vazdušni putevi

5.2 Meka tkiva lica

Obe grupe podeljene su na dva dela. Prvi deo odnosi se na ekstrakcione (grupe A1 i A2) i neekstrakcione (grupe B1 i B2) ortodontske pacijente, dok se drugi deo odnosi na ortodontsko-hirurške pacijente (grupa C).

Kako bi se utvrdila pouzdanost, sva merenja obavljena su dva puta sa razmakom od četiri nedelje. Koeficijent korelacije u okviru klase za sve izmerene parametre u grupama A, B i C pokazao je veliku pouzdanost i reproducibilnost merenja ( $r > 0.95$ ).

### 5.1 GORNJI VAZDUŠNI PUTEVI

#### 5.1.1 GRUPE A1 i B1

##### *Demografija, sagitalni i vetikalni odnosi*

Prosečan uzrast pacijenata u ekstrakcionoj grupi (A1) bio je  $12,97 \pm 1,15$  (opseg = 10,32 - 15,78) godina pre i  $15,69 \pm 1,28$  (opseg = 12,35 - 18,41) godina posle terapije. U neekstrakcionoj grupi (B1), prosečan uzrast pacijenata bio je  $12,86 \pm 0,74$  (opseg = 11,09 - 14,56) godina na početku i  $15,18 \pm 0,86$  (opseg = 13,59 - 17,56) godina na kraju terapije. (Tabela 5.1)

Statistički značajna razlika između grupa A1 i B1 primećena je u vremenu trajanja terapije (Tabela 5.1).

Ugao FMA u grupi A1 kretao se u rasponu od  $26,55^\circ \pm 4,79^\circ$  pre do  $26,55^\circ \pm 4,98^\circ$  posle terapije, dok se u grupi B1 kretao između  $24,34^\circ \pm 3,49^\circ$  pre i  $24,54^\circ \pm 3,65^\circ$  posle terapije. U grupi A1, 13 pacijenata imalo je sagitalni odnos I, 15 pacijenata II, a 3 pacijenta III skeletne klase. U grupi B1, 14 pacijenata imalo je sagitalno odnos I, 15 pacijenata II, i 2 pacijenta III skeletne klase. (Tabela 5.1)

**Tabela 5.1** Prosečan uzrast, vreme trajanja terapije, vrednosti FMA ugla, distribucija klase i polova za grupe A1 i B1 pre (T0) i posle (T1) terapije

	Uzrast (godine)		Th. (god)		FMA (°)		Klase			Pol	
	T0	T1	T1 - T0	Mean ± SD	T0	T1	I	II	III	♂	♀
<b>A1</b>											
<i>n</i> =31	12,97 ± 1,15	15,69 ± 1,28	2,72 ± 0,45	26,55 ± 4,79	26,55 ± 4,98	13	15	3	15	16	
<b>B1</b>											
<i>n</i> =31	12,86 ± 0,74	15,18 ± 0,86	2,32 ± 0,34	24,34 ± 3,49	24,54 ± 3,65	14	15	2	15	16	
<i>p</i>	.688	.117	.001**	.051	.097		NS			NS	

\* *p* < .05; \*\* *p* < .01, \*\*\* *p* < .001

FMA označava mandibularni ugao; Klase predstavljaju sagitalni odnos vilica na osnovu ANB ugla

**Zapremine nazo- i orofainksa, površina najužeg dela farinksa**

Deskriptivna statistika i poređenje mera gornjih vazdušnih puteva (NP i OP zapremina i površina najužeg dela farinksa - AMPC) i dužine zubnog niza pre (T0) i posle (T1) terapije za grupe A1 i B1 dati su u *Tabeli 5.2. Grafikoni 5.1-5.6* predstavljaju grafički prikaz promena koje su se desile na nivou faringealnih vazdušnih puteva (PAS - *Pharyngeal Airway Space*) i dužine zubnog niza u grupama A1 i B1.

U okviru obe grupe došlo je do povećanja dimenzija vazdušnih puteva (*Tabela 5.2; Grafikoni 5.1-5.6*). U grupi A1 povećanje je bilo statistički značajno za sve parametre PAS-a, dok je u grupi B1 izostala statistička značajnost za povećanje AMPC-a (*Tabela 5.2*). Dužina zubnog niza značajno se smanjila u grupi A1, dok u grupi B1 nije došlo do značajnih promena dužine (*Tabela 5.2*).

Ni pre ni posle terapije nisu primećene statistički značajne razlike između grupa A1 i B1 u vrednostima NP i OP zapremine i AMPC-a (*Tabela 5.3*). Statistička značajnost nije primećena ni između promena koje su se desile na nivou vazdušnih puteva u grupama A1 i B1 (*Tabela 5.2*).

Dužine zubnog luka posle terapije značajno su se razlikovale između grupa A1 i B1 (*Tabela 5.3*).

**Tabela 5.2** Mere PAS-a i dužina gornjeg zubnog luka za grupe A1 i B1 pre (T0) i posle (T1) terapije

	T0				T1			p	Δ T1 - T0	
	Min	Max	Mean	SD	Min	Max	Mean			SD
<b>A1</b> (n=31)										
NP (mm <sup>3</sup> )	815	8377	3780,58	1968,49	1008	9049	4445,84	2002,49	.002**	665,26 ± 1116,03
OP (mm <sup>3</sup> )	606	17079	5063,45	2991,07	2263	19057	6732,32	3729,11	.001**	1668,87 ± 2477,18
AMPC (mm <sup>2</sup> )	55,05	378,32	145,89	65,77	59,33	418,55	176,77	86,22	.014*	30,88 ± 65,65
Z.luk (mm)	84,40	109,19	95,99	5,90	78,80	95,30	87,56	4,58	.000***	8,43 ± 3,97 ***
<b>B1</b> (n=31)										
NP (mm <sup>3</sup> )	798	14408	4361,55	2572,64	2250	12092	5477,29	2652,78	.007**	1115,74 ± 2125,45
OP (mm <sup>3</sup> )	1664	14665	6031,23	2946,24	2917	18665	7136,61	4014,98	.038*	1105,39 ± 2832,79
AMPC (mm <sup>2</sup> )	19,57	348,16	153,23	83,09	60,46	387,44	172,57	87,56	.082	19,34 ± 59,75
Z.luk (mm)	84,19	105,31	97,23	4,88	87,98	106,33	98,02	4,57	.274	0,79 ± 3,93 ***

\* p < .05; \*\* p < .01; \*\*\* p < .001

NP označava zapreminu nazofarinksa, OP zapreminu orofarinksa, AMPC površinu najužeg dela farinksa, Z.luk dužinu gornjeg zubnog luka

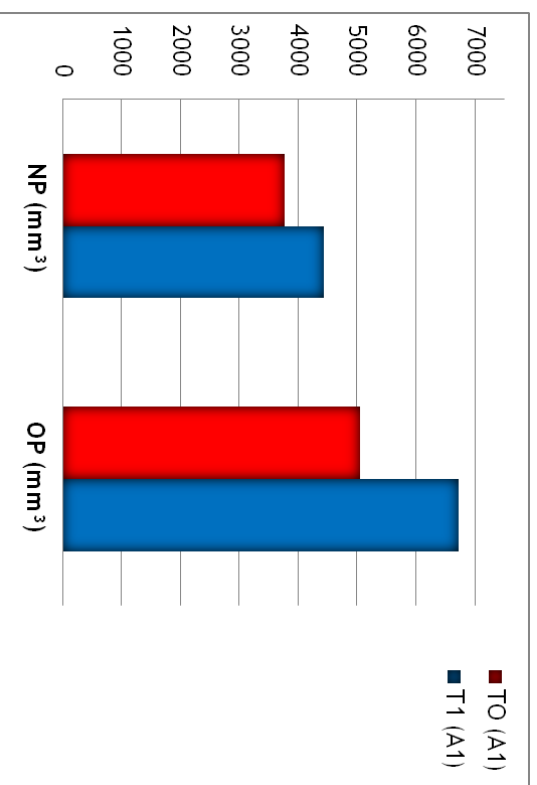


**Tabela 5.3** Razlike u merama PAS-a i dužinama gornjeg zubnog niza između grupa A1 i B1 pre (T0) i posle (T1) terapije

	T0		p	T1		p
	A1 (n=31)	B1 (n=31)		A1 (n=31)	B1 (n=31)	
	Mean ± SD			Mean ± SD		
NP (mm <sup>3</sup> )	3780,58 ± 1968,49	4361,55 ± 2572,64	.324	4445,84 ± 2002,49	5477,29 ± 2652,78	.063
OP (mm <sup>3</sup> )	5063,45 ± 2991,07	6031,23 ± 2946,24	.172	6732,32 ± 3729,11	7136,61 ± 4014,98	.699
AMPC (mm <sup>2</sup> )	145,89 ± 65,77	153,23 ± 83,09	.721	176,77 ± 86,22	172,57 ± 87,67	.857
Z.luk (mm)	95,99 ± 5,90	97,23 ± 4,88	.248	87,56 ± 4,58	98,02 ± 4,57	.000***

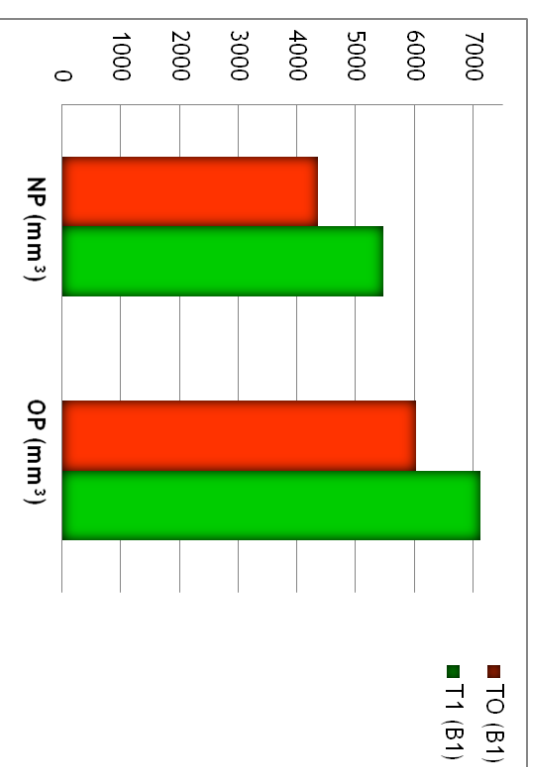
\* p < .05; \*\* p < .01; \*\*\* p < .001

NP označava zapreminu nazofarinksa, OP zapreminu orofarinksa, AMPC površinu najužeg dela farinksa, Z.luk dužinu gornjeg zubnog luka



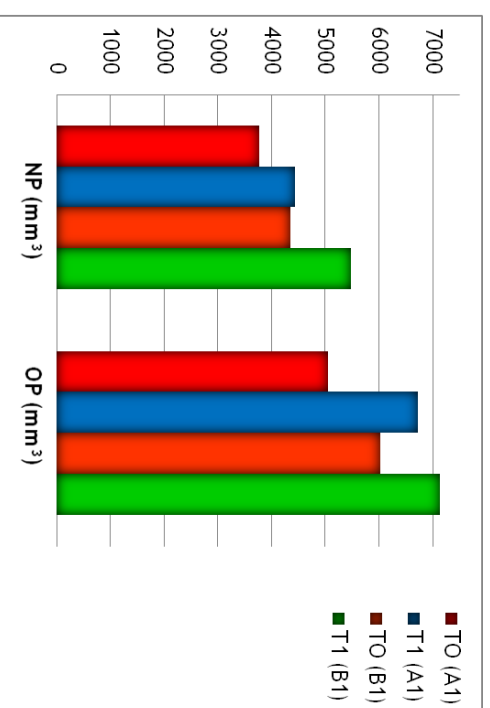
Grafikon 5.1

Promena NP i OP zapremine (od T0 do T1) u grupi A1

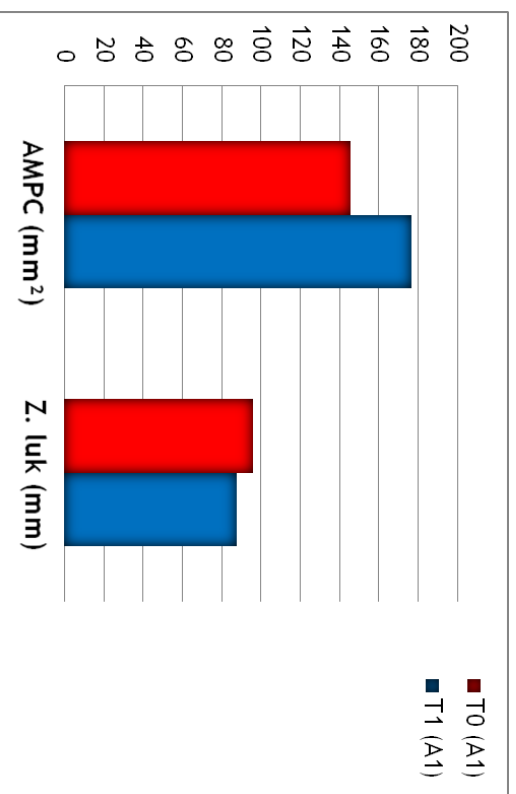


Grafikon 5.2

Promena NP i OP zapremine (od T0 do T1) u grupi B1

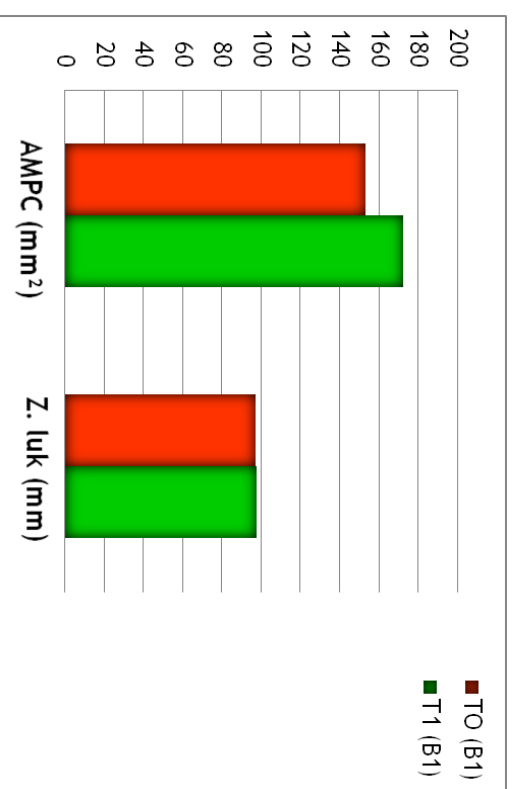


Grafikon 5.3 Promena NP i OP zapremine (od T0 do T1) u grupama A1 i B1



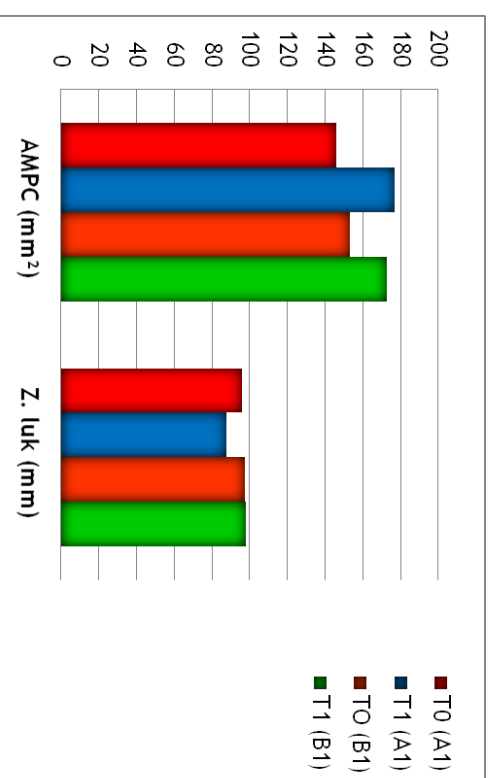
Grafikon 5.4

Promena AMPC-a i dužine z.luka (od T0 do T1) u grupi A1



Grafikon 5.5

Promena AMPC-a i dužine z.luka (od T0 do T1) u grupi A1



Grafikon 5.6 Promena AMPC-a i dužine z. luka u grupama A1 i B1 (od T0 do T1)

### 5.1.2 GRUPA C

#### *Demografija i sagitalni odnosi*

Prosečan uzrast pacijenata u grupi C (*Tabela 5.4*) bio je:

- ✓ **C1:**  $20,93 \pm 9,87$  (opseg = 14,22 - 46,89) godina pre i  $21,89 \pm 9,52$  (opseg = 14,93 - 47,26) godina posle hirurške korekcije
- ✓ **C2:**  $22,48 \pm 10,37$  (opseg = 14,14 - 46,8) godina pre i  $22,84 \pm 10,4$  (opseg = 14,68 - 46,86) godina posle hirurške korekcije
- ✓ **C3:**  $18,18 \pm 1,2$  (opseg = 16,32 - 20,26) godina pre i  $18,35 \pm 1,27$  (opseg = 16,38 - 20,48) godina posle hirurške korekcije
- ✓ **C4:**  $19,75 \pm 3,79$  (opseg = 15,16 - 24,99) godina pre i  $19,85 \pm 3,82$  (opseg = 15,24 - 25,06) godina posle hirurške korekcije

U skladu sa smerom hirurške korekcije (*Tabela 5.4*):

- ✓ ugao **SNA** povećao se u grupama C1, C3 i C4, dok je u grupi C2 ostao isti
- ✓ ugao **SNB** povećao se u grupama C2 i C4, smanjio u grupi C3, dok je u grupi C1 ostao isti
- ✓ ugao **ANB** povećao se u grupama C1, C3 i C4, dok se u grupi C2 smanjio

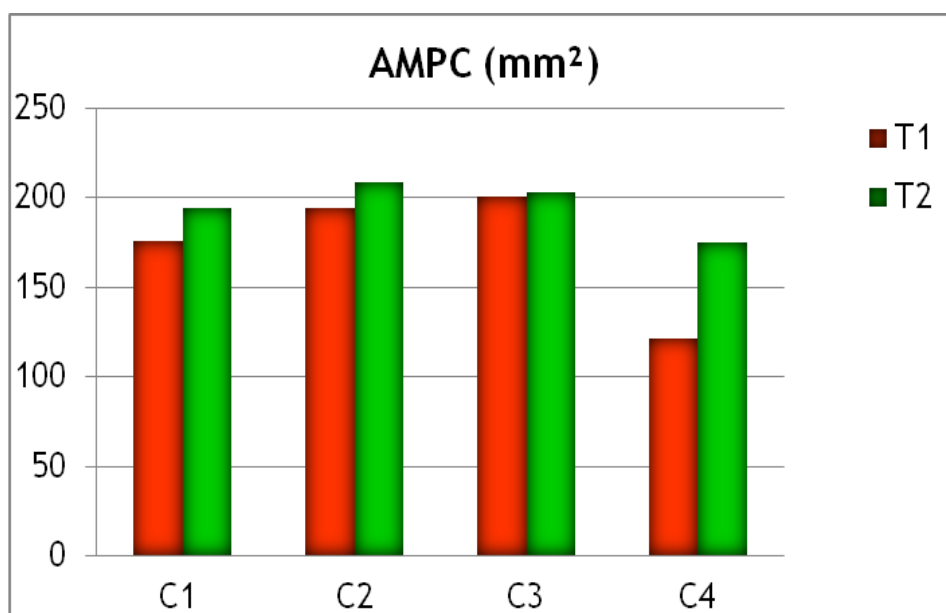
**Tabela 5.4** Prosečan uzrast, vrednosti uglova SNA, SNB i ANB, i distribucija polova za grupe C1, C2, C3 i C4 pre (T1) i posle (T2) hirurške korekcije

Grupa C	Uzrast (godine)		SNA		SNB		ANB		Pol
	T1	T2	T1	T2	T1	T2	T1	T2	
	<i>Mean ± SD</i>		<i>Mean ± SD</i>		<i>Mean ± SD</i>		<i>Mean ± SD</i>		♂ ♀
<b>C1</b> n=12	20,93 ± 9,87	21,89 ± 9,52	77,98 ± 5,93	82,17 ± 6,34	80,32 ± 5,19	80,13 ± 5,40	-2,14 ± 2,14	2,02 ± 1,93	4 8
<b>C2</b> n=13	22,48 ± 10,37	22,84 ± 10,4	82,81 ± 3,57	82,75 ± 3,54	75,91 ± 3,09	79,02 ± 3,37	6,9 ± 2,84	3,81 ± 2,89	6 7
<b>C3</b> n=7	18,18 ± 1,2	18,35 ± 1,27	82,36 ± 4,37	85,56 ± 3,86	83,11 ± 2,49	81,01 ± 2,43	-0,74 ± 4,14	4,49 ± 3,23	1 6
<b>C4</b> n=7	19,75 ± 3,79	19,85 ± 3,82	79,94 ± 3,9	83,99 ± 4,64	77,19 ± 5,95	80,16 ± 4,52	2,76 ± 2,72	3,86 ± 0,8	3 4

**Zapremine nazo- i orofarinksa, površina najužeg dela farinksa**

Deskriptivna statistika i poređenje mera gornjih vazdušnih puteva (NP i OP zapremina i površina najužeg dela farinksa - AMPC) pre (T1) i posle (T2) hirurške korekcije za grupe C1-C4 dati su u *Tabelama 5.5-5.8. Grafikoni 5.7-5.11* predstavljaju grafički prikaz promena koje su se desile na nivou vazdušnih puteva u grupama C1-C4.

U grupama C1, C2 i C3 došlo je do statistički neznačajnog povećanja NP i OP zapremine i AMPC-a (*Tabele 5.5-5.7; Grafikoni 5.7-5.10*). Grupa C4 pokazala je statistički značajno povećanje dimenzija orofarinksa (OP zapremina i AMPC) i neznačajno povećanje NP zapremine (*Tabela 5.8; Grafikoni 5.7 i 5.11*).

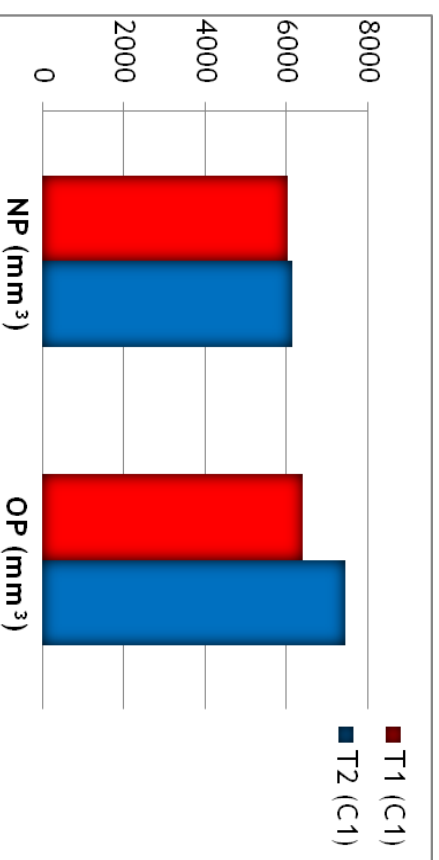


**Grafikon 5.7** Promena površine najužeg dela farinksa (od T1 do T2) za grupe C1, C2, C3 i C4

Tabela 5.5 Deskriptivna statistika za mere PAS-a za grupu C1 pre (T1) i posle (T2) terapije

C1 (n=12)	T1				T2			p	Δ T2 - T1	
	Min	Max	Mean	SD	Min	Max	Mean			SD
NP (mm <sup>3</sup> )	186	14302	6033,58	3908,87	1715	14834	6145,00	3644,96	.889	111,42 ± 2709,43
OP (mm <sup>3</sup> )	2392	8993	6399,08	1957,25	3005	14491	7473,67	3351,08	.149	1074,58 ± 2400,11
AMPC (mm <sup>2</sup> )	32,56	304,5	175,81	81,44	79,09	348,15	193,83	64,01	.364	18,02 ± 65,91

NP označava zapreminu nazofarinksa, OP zapreminu orofarinksa, AMPC površinu najužeg dela farinksa

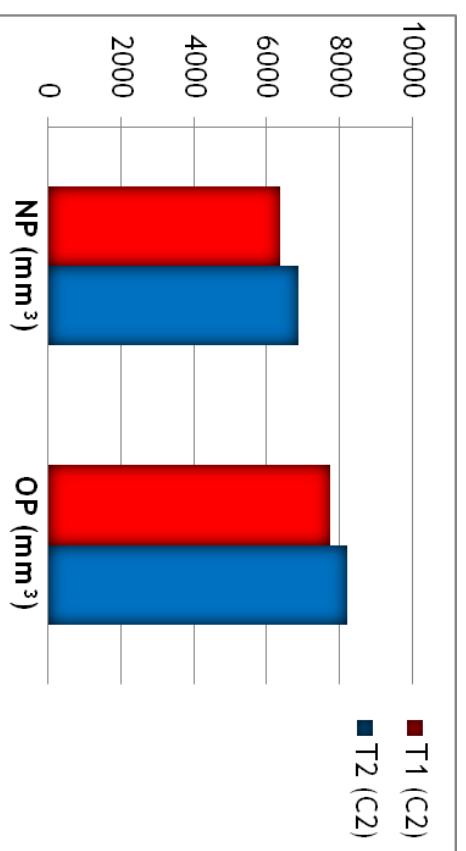


Grafikon 5.8 Promena NP i OP zapremine (od T1 do T2) u grupi C1

Tabela 5.6 Deskriptivna statistika za mere PAS-a za grupu C2 pre (T1) i posle (T2) terapije

C2 (n=13)	T1				T2				p	Δ
	Min	Max	Mean	SD	Min	Max	Mean	SD		
NP (mm <sup>3</sup> )	3993	10154	6371,77	1838,37	3355	10458	6890,46	2314,34	.364	581,69 ± 1983,99
OP (mm <sup>3</sup> )	1965	13742	7762,92	3655,67	3240	15358	8214,46	4012,35	.608	451,54 ± 3088,16
AMPC (mm <sup>2</sup> )	41,77	310,02	194,31	86,29	90,09	419,41	208,62	99,40	.609	14,31 ± 98,23

NP označava zapreminu nazofarinksa, OP zapreminu orofarinksa, AMPC površinu najnižeg dela farinksa



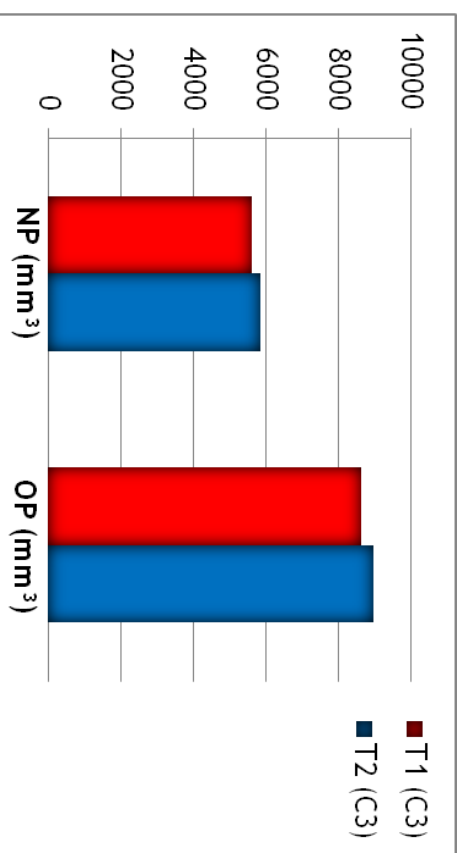
Grafikon 5.9 Promena NP i OP zapremine (od T1 do T2) u grupi C2



Tabela 5.7 Deskriptivna statistika za mere PAS-a za grupu C3 pre (T1) i posle (T2) terapije

C3 (n=7)	T1				T2				p	Δ
	Min	Max	Mean	SD	Min	Max	Mean	SD		
NP (mm <sup>3</sup> )	2238	10737	5590,43	2835,66	3082	8722	5827,14	1844,55	.821	236,71 ± 2652,08
OP (mm <sup>3</sup> )	2890	18463	8620,71	6156,43	2870	19528	8962,14	6367,22	.593	341,43 ± 1600,51
AMPC (mm <sup>2</sup> )	65,11	464,76	200,42	156,42	86,81	439,85	202,96	144,74	.843	2,54 ± 32,48

NP označava zapreminu nazofarinksa, OP zapreminu orofarinksa, AMPC površinu najužeg dela farinksa



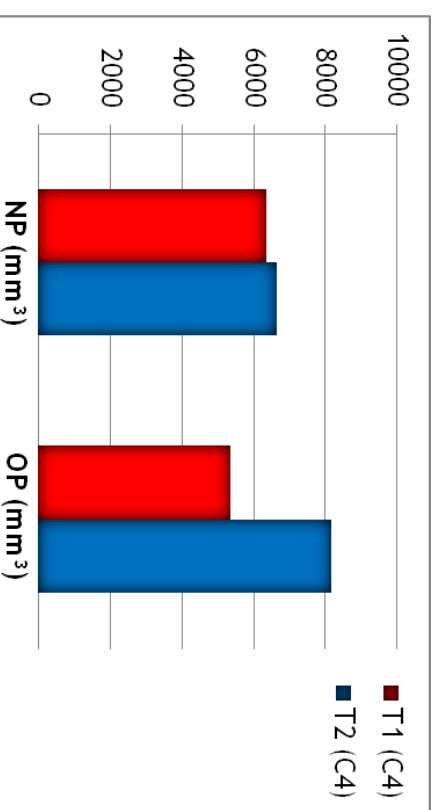
Grafikon 5.10 Promena NP i OP zapremine (od T1 do T2) u grupi C3

Tabela 5.8 Deskriptivna statistika za mere PAS-a za grupu C4 pre (T1) i posle (T2) terapije

C4 (n=7)	T1				T2			p	Δ T2 - T1	
	Min	Max	Mean	SD	Min	Max	Mean			SD
NP (mm <sup>3</sup> )	2280	12167	6342,29	3262,56	2482	11982	6642,71	2907,42	.609	2993,83 ± 1471,54
OP (mm <sup>3</sup> )	680	11775	5344,29	3806,64	4076	12996	8166,43	3292,97	.047*	2822,14 ± 300,43
AMPC (mm <sup>2</sup> )	37,54	237,28	121,43	69,91	71,23	284,55	174,64	73,83	.041*	53,21 ± 54,13

\* p < .05

NP označava zapreminu nazofarinksa, OP zapreminu orofarinksa, AMPC površinu najnižeg dela farinksa



Grafikon 5.11 Promena NP i OP zapremine (od T1 do T2) u grupi C4

## 5.2 MEKA TKIVA LICA

### 5.2.1 GRUPE A2 i B2

#### *Demografija, sagitalni i vetikalni odnosi*

Prosečan uzrast pacijenata u ekstrakcionoj grupi (A2) bio je  $13,2 \pm 1,58$  (opseg = 10,32 - 17,73) godina pre i  $15,87 \pm 1,67$  (opseg = 12,35 - 20,23) godina posle terapije. U neekstrakcionoj grupi (B2), prosečan uzrast pacijenata bio je  $13,17 \pm 0,47$  (opseg = 12,44 - 14,09) godina na početku i  $15,51 \pm 0,71$  (opseg = 14,32 - 17,40) godina na kraju terapije (*Tabela 5.9*). Statistički značajna razlika između grupa A2 i B2 primećena je u vremenu trajanja terapije (*Tabela 5.9*).

U grupi A2, 12 pacijenata imalo je sagitalni odnos I, 8 pacijenata II, a 3 pacijenta III skeletne klase. U grupi B2, 9 pacijenata imalo je sagitalno odnos I, 12 pacijenata II i 2 pacijenta III skeletne klase (*Tabela 5.9*).

Promene sagitalnih i vertikalnih skeletnih parametara prikazane su u *Tabeli 5.10*. Statistički značajne promene desile su se u grupi A2 za vrednosti ugla ANB, a u grupi B2 za vrednosti uglova SNB i ANB.

#### *Položaj sekutića*

U ekstrakcionoj grupi (A2), protruzija gornjih i donjih sekutića (*U1-APg*, *L1-APg*) pre terapije, bila je veća od normalnih vrednosti. U toku terapije došlo je do statistički značajne retruzije gornjih i donjih sekutića (smanjene su vrednosti parametara *U1-APg*, *U1/SpP*, *L1-APg* i *IMPA*), kao i do statistički značajnog smanjenja incizalnog razmaka (*OJ*). Preklop sekutića (*OB*) smanjen je bez statističke značajnosti. (*Tabela 5.11*) Svi dentalni parametri su nakon terapije (*Tabela 5.11*) bili u granicama normalnih vrednosti (*Tabela 4.4*).

U neekstrakcionoj grupi (B2) je došlo do statistički neznačajne protruzije gornjih i donjih sekutića (povećane su vrednosti parametara *U1/SpP* i *IMPA*), kao i do statistički značajne protruzije donjih sekutića (povećana je vrednost parametra *L1-APg*). Preklop sekutića i incizalni razmak smanjeni su uz statističku značajnost. (*Tabela 5.11*) Protruzija gornjih i donjih sekutića (*U1/SpP*, *IMPA*; *Tabela 5.11*) bila je veća od standardnih vrednosti (*Tabela 4.4*) i pre i posle terapije.

Nagib gornjih i donjih sekutića ( $U1/SpP$ ,  $IMPA$ ) značajno se razlikovao između grupa A2 i B2 nakon terapije (*Tabela 5.12*). Promene koje su se desile na nivou dentalnih odnosa bile su statistički značajno veće u ekstrakcionoj grupi (*Tabela 5.13*).

**Tabela 5.9** Prosečan uzrast, vreme trajanja terapije, distribucija klasa i polova za grupe A2 i B2 pre (T0) i posle (T1) terapije

	Uzrast (godine)		Th. (god)		Klase			Pol	
	T0	T1	T0 - T1		I	II	III	♂	♀
	<i>Mean ± SD</i>		<i>Mean ± SD</i>						
<b>A2</b>									
<i>n</i> =23	13,20 ± 1,58	15,87 ± 1,67	2,67 ± 0,47		12	8	3	11	12
<b>B2</b>									
<i>n</i> =23	13,17 ± 0,47	15,51 ± 0,71	2,34 ± 0,38		9	12	2	11	12
<i>p</i>	.940	.379	.008**			NS		NS	NS

\* *p* < .05; \*\* *p* < .01

Klase predstavljaju sagitalni odnos vilica na osnovu ANB ugla

Tabela 5. 10 Skeletni odnosi u grupama A2 i B2

Skeletni odnosi	T0	T1	p
	Mean ± SD	Mean ± SD	
<b>A2</b>			
n=23			
SNA (°)	81,10 ± 3,78	81,00 ± 4,17	.735
SNB (°)	77,80 ± 3,74	78,18 ± 4,21	.263
ANB (°)	3,31 ± 2,16	2,81 ± 2,08	.017*
SPP/MP (°)	29,91 ± 5,71	30,41 ± 5,53	.255
SN/MP (°)	36,75 ± 5,58	36,00 ± 6,50	.252
FMA (°)	26,33 ± 5,02	26,67 ± 5,69	.651
<b>B2</b>			
n=23			
SNA (°)	80,97 ± 3,45	81,04 ± 3,59	.506
SNB (°)	77,67 ± 4,12	78,09 ± 4,30	.004**
ANB (°)	3,30 ± 1,81	2,97 ± 1,85	.020*
SPP/MP (°)	25,75 ± 4,78	25,87 ± 4,59	.746
SN/MP (°)	34,55 ± 4,89	34,52 ± 5,20	.915
FMA (°)	23,63 ± 3,57	23,84 ± 3,62	.536

\* p < .05; \*\* p < .01; \*\*\* p < .001

Tabela 5. 11 Dentalni odnosi u grupama A2 i B2

Dentalni odnosi	T0	T1	p
	Mean ± SD	Mean ± SD	
<b>A2</b>			
n=23			
U1-APg (mm)	7,80 ± 3,57	4,96 ± 2,68	.000***
U1/SpP (°)	114,96 ± 7,16	109,27 ± 7,41	.010*
L1-APg (mm)	3,95 ± 3,10	2,00 ± 2,57	.000***
IMPA (°)	93,70 ± 6,76	90,17 ± 5,51	.004**
OB (mm)	1,85 ± 1,65	1,47 ± 0,82	.239
OJ (mm)	3,88 ± 1,72	2,92 ± 1,04	.040*
<b>B2</b>			
n=23			
U1-APg (mm)	5,94 ± 2,48	5,80 ± 2,37	.668
U1/SpP (°)	112,39 ± 7,22	113,77 ± 7,44	.398
L1-APg (mm)	2,20 ± 2,81	3,23 ± 2,68	.007**
IMPA (°)	96,36 ± 5,52	98,61 ± 6,08	.064
OB (mm)	2,90 ± 2,23	1,35 ± 1,16	.001**
OJ (mm)	4,11 ± 1,49	2,40 ± 0,78	.000***

\* p < .05; \*\* p < .01; \*\*\* p < .001

**Tabela 5. 12** Razlike u merama antero-posteriornog položaja gornjih i donjih sekutića između grupa A2 i B2 pre (T0) i posle (T1) terapije

Dentalni odnosi	T0		p	T1		p
	A2 (n=23)	B2 (n=23)		A2 (n=23)	B2 (n=23)	
	Mean ± SD			Mean ± SD		
U1-APg (mm)	7,80 ± 3,57	5,94 ± 2,48	.061	4,96 ± 2,68	5,80 ± 2,37	.314
U1/SpP (°)	114,96 ± 7,16	112,39 ± 7,22	.273	109,27 ± 7,41	113,77 ± 7,44	.050
L1-APg (mm)	3,95 ± 3,10	2,20 ± 2,81	.072	2,00 ± 2,57	3,23 ± 2,68	.173
IMPA (°)	93,70 ± 6,76	96,36 ± 5,52	.104	90,17 ± 5,51	98,61 ± 6,08	.000***

\* p < .05; \*\* p < .01; \*\*\* p < .001

**Tabela 5. 13** Razlike (od T0 do T1) u promenama antero-posteriornog položaja gornjih i donjih sekutića između grupa A2 i B2

Dentalni odnosi	Δ		p
	A2 (n=23)	B2 (n=23)	
	Mean ± SD		
U1-APg (mm)	-2,84 ± 2,60	-0,14 ± 1,53	.000***
U1/SpP (°)	-5,68 ± 9,69	1,38 ± 7,70	.004**
L1-APg (mm)	-1,95 ± 1,71	1,03 ± 1,67	.000***
IMPA (°)	-3,52 ± 5,20	2,25 ± 5,52	.000***

\* p < .05; \*\* p < .01; \*\*\* p < .001

## 2D PROMENE MEKIH TKIVA

### Gornja usna

Deskriptivna statistika i poređenje mera protruzije (*UL p*, *UL to E*), dužine (*UL l*) i debljine (*UL th@A*, *UL th@V*) gornje usne za grupe A2 i B2 dati su u *Tabeli 5.14*. *Grafikoni 5.12-5.14* predstavljaju grafički prikaz promena koje su se desile na nivou gornje usne u grupama A2 i B2.

U ekstrakcionoj grupi (A2), protruzija gornje usne pre terapije, bila je veća od normalnih vrednosti (*Tabela 4.4*). U obe grupe je došlo do statistički značajnog smanjenja protruzije gornje usne. Dužina i debljina gornje usne u predelu tačke A statistički su se značajno povećale u obe grupe. Debljina gornje usne u predelu vermilion takođe se povećala u obe grupe, ali je statistička značajnost izostala u grupi A2. (*Tabela 5.14*; *Grafikoni 5.12-5.14*)

Jedina statistički značajna razlika između grupa A2 i B2 u vrednostima 2D mekotkivnih parametara za gornju usnu primećena je za udaljenost gornje usne od E-linije pre terapije (*Tabela 5.15*). Između promena koje su se desile na nivou gornje usne u grupama A2 i B2 nije primećena statistička značajnost (*Tabela 5.14*).



**Tabela 5. 14** Mere protruzije, dužine i debljine gornje usne za grupe A2 i B2 pre (T0) i posle (T1) terapije

	T0				T1			p	Δ T1 - T0	
	Min	Max	Mean	SD	Min	Max	Mean			
<b>A2</b>										
<i>n</i> =23										
UL p (mm)	1,5	12,5	5,14	2,74	0,1	12,1	4,02	2,74	.000***	-1,13 ± 1,15
UL to E (mm)	-5,4	6,7	-0,97	2,80	-7,9	4,7	-2,89	2,85	.000***	-1,92 ± 1,38
UL l (mm)	16,4	26,3	21,05	2,55	16,7	27,1	22,36	2,73	.000***	1,31 ± 1,05
UL th@A (mm)	11,6	17,4	15,14	1,54	11,3	18,9	15,67	2,05	.173	0,53 ± 1,79
UL th@V (mm)	8,5	16,4	11,92	1,93	10,4	16,8	13,02	1,90	.002**	1,10 ± 1,55
<b>B2</b>										
<i>n</i> =23										
UL p (mm)	1,8	7,1	4,02	1,44	0,9	6,1	3,46	1,54	.029*	-0,57 ± 1,16
UL to E (mm)	-6,2	1,4	-2,41	1,80	-6,7	-0,5	-3,41	1,48	.001**	-1,00 ± 1,24
UL l (mm)	17,7	26,4	20,91	2,29	19,00	26	22,09	2,01	.001**	1,18 ± 1,50
UL th@A (mm)	11,6	19,6	14,43	2,29	10,8	21,8	15,36	2,31	.006**	0,92 ± 1,47
UL th@V (mm)	8,4	15,2	11,26	1,69	9,4	16,3	12,69	1,85	.003**	1,43 ± 2,08

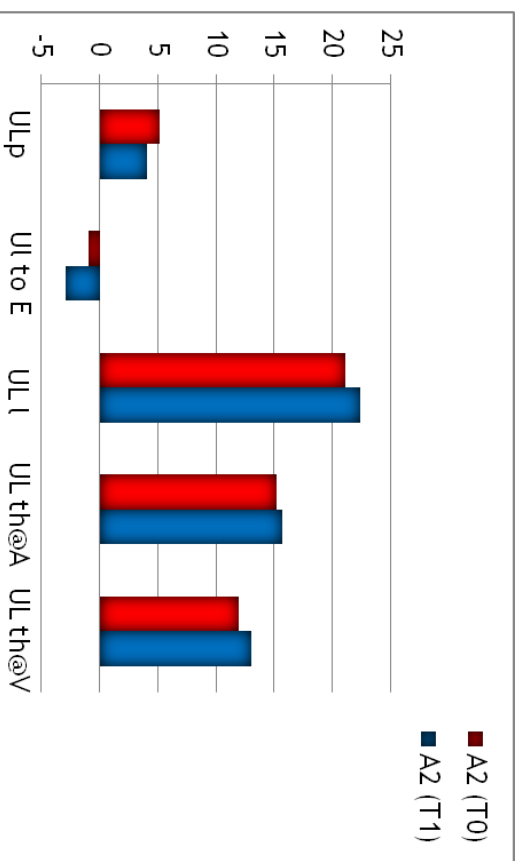
\* p < .05; \*\* p < .01; \*\*\* p < .001

UL p, UL to E označavaju mere protruzije, UL th@A, UL th@V mere debljine, UL l je mera dužine gornje usne

**Tabela 5.15** Razlike u merama protruzije, dužine i debljine gornje usne između grupa A2 i B2 pre (T0) i posle (T1) terapije

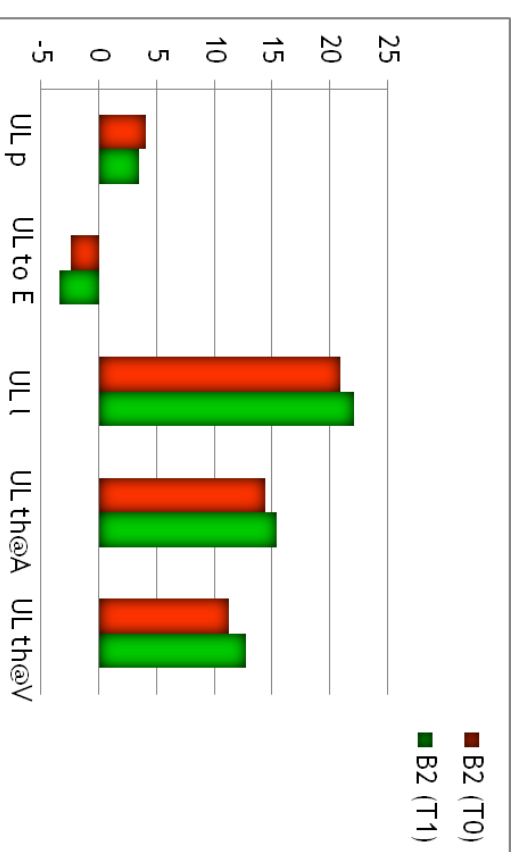
<i>Gornja usna</i>	T0		<i>p</i>	T1		<i>p</i>
	<i>A2 (n=23)</i>	<i>B2 (n=23)</i>		<i>A2 (n=23)</i>	<i>B2 (n=23)</i>	
	<i>Mean ± SD</i>					
UL p (mm)	5,14 ± 2,74	4,02 ± 1,44	.112	4,02 ± 2,74	3,46 ± 1,54	.398
UL to E (mm)	-0,97 ± 2,80	-2,41 ± 1,80	.045*	-2,89 ± 2,85	-3,41 ± 1,48	.460
UL l (mm)	21,05 ± 2,55	20,91 ± 2,29	.877	22,36 ± 2,73	22,09 ± 2,01	.749
UL th@A (mm)	15,14 ± 1,54	14,43 ± 2,29	.255	15,67 ± 2,05	15,36 ± 2,31	.603
UL th@V (mm)	11,92 ± 1,93	11,26 ± 1,69	.230	13,02 ± 1,90	12,69 ± 1,85	.537

*UL p, UL to E* označavaju mere protruzije, *UL th@A, UL th@V* mere debljine, *UL l* je mera dužine gornje usne



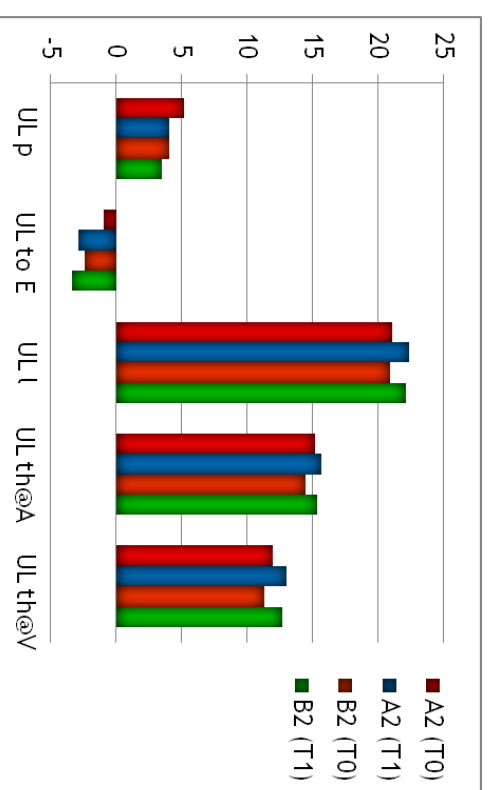
Grafikon 5.12

Promene na nivou gornje usne u grupi A2



Grafikon 5.13

Promene na nivou gornje usne u grupi B2



Grafikon 5.14 Promene na nivou gornje usne (od T0 do T1) u grupama A2 i B2

### **Donja usna**

Deskriptivna statistika i poređenje mera protruzije ( $LL p$ ,  $LL to E$ ), dužine ( $LL l$ ) i debljine ( $LL th@B$ ,  $LL th@V$ ) donje usne za grupe A2 i B2 dati su u *Tabeli 5.16*. *Grafikoni 5.15-5.17* predstavljaju grafički prikaz promena koje su se desile na nivou donje usne u grupama A2 i B2.

Protruzija donje usne koja je pre terapije u obe grupe bila veća od normalnih vrednosti (*Tabela 4.5*), smanjena je u toku terapije, a statistička značajnost primećena je samo u okviru ekstrakcione grupe (A2). Dužina donje usne povećala se u obe grupe, a statistička značajnost primećena je u okviru neekstrakcione grupe (B2). Debljina donje usne u predelu vermilion, koja je u obe grupe bila manja od normalnih vrednosti (*Tabela 4.5*) pre terapije, statistički značajno se povećala. (*Tabela 5.16; Grafikoni 5.15-5.17*)

Ni pre ni posle terapije nisu primećene statistički značajne razlike između grupa A2 i B2 u vrednostima parametara donje usne (*Tabela 5.17*). Statistička značajnost je primećena između promena koje su se desile na nivou protruzije ( $LL p$ ,  $LL to E$ ) i debljine donje usne u predelu tačke B u grupama A2 i B2 (*Tabela 5.16*).

Tabela 5. 16 Mere protruzije, dužine i debljine donje usne za grupe A2 i B2 pre (T0) i posle (T1) terapije

Donja usna	T0				T1			p	Δ T1 - T0	
	Min	Max	Mean	SD	Min	Max	Mean			SD
<b>A2</b>										
<i>n</i> =23										
LL p (mm)	-1,2	13,1	4,50	3,53	-1,1	10,8	3,20	3,04	.002**	-1,31 ± 1,73*
LL to E (mm)	-3,9	9,5	0,91	3,75	-6,5	6,4	-0,84	3,35	.000***	-1,75 ± 1,70***
LL l (mm)	14,8	29,5	19,13	3,72	12,2	30,1	19,19	3,64	.922	0,06 ± 2,75
LL th@B (mm)	7,5	16,9	11,15	2,17	7,9	13,1	10,56	1,29	.081	-0,59 ± 1,54**
LL th@V (mm)	8,3	14,7	10,66	1,46	8,4	15,9	11,49	1,66	.000***	0,83 ± 0,96
<b>B2</b>										
<i>n</i> =23										
LL p (mm)	-0,4	6,8	3,38	2,44	-0,2	7,2	3,30	2,22	.741	-0,08 ± 1,18*
LL to E (mm)	-4,7	4,5	-0,57	2,56	-4,9	4,4	-0,61	2,45	.875	-0,04 ± 1,18**
LL l (mm)	14,3	27,2	18,22	2,86	15,5	28,1	19,20	2,56	.002**	0,98 ± 1,33
LL th@B (mm)	7,9	13,5	10,34	1,60	8,3	12,9	10,96	1,34	.003**	0,62 ± 0,88**
LL th@V (mm)	7,2	13,9	10,57	1,77	8,5	14,5	11,57	1,54	.000***	1,00 ± 1,00

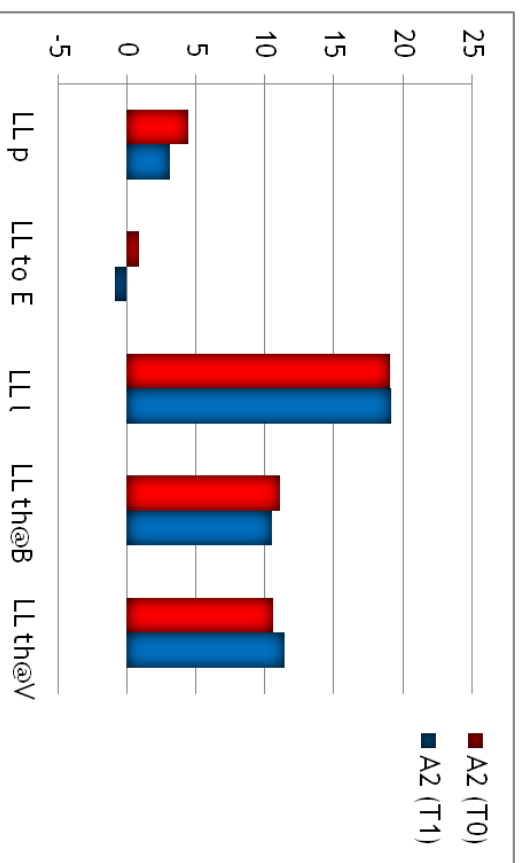
\* p < .05; \*\* p < .01; \*\*\* p < .001

LL p, LL to E označavaju mere protruzije, LL th@B, LL th@V mere debljine, LL l je mera dužine donje usne

**Tabela 5. 17** Razlike u merama protruzije, dužine i debljine donje usne između grupa A2 i B2 pre (T0) i posle (T1) terapije

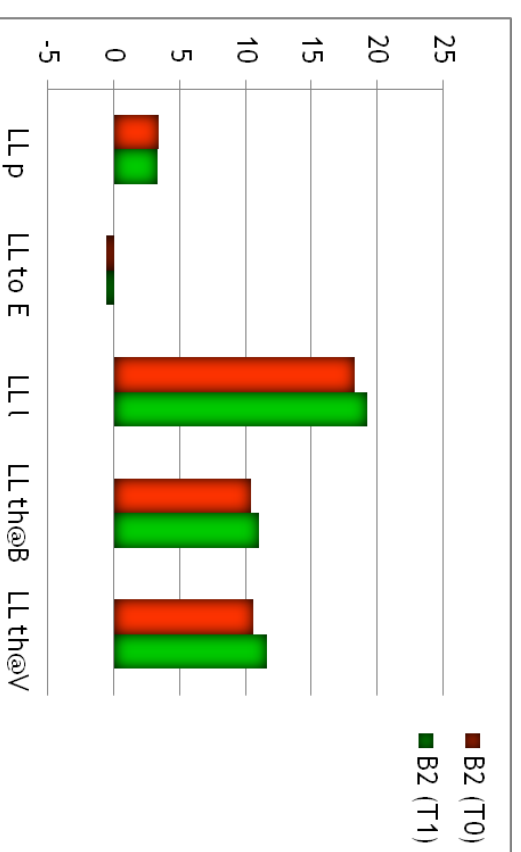
<i>Donja usna</i>	T0		<i>p</i>	T1		<i>p</i>
	<i>A2 (n=23)</i>	<i>B2 (n=23)</i>		<i>A2 (n=23)</i>	<i>B2 (n=23)</i>	
	<i>Mean ± SD</i>					
LL p (mm)	4,50 ± 3,53	3,38 ± 2,44	.245	3,20 ± 3,04	3,30 ± 2,22	.904
LL to E (mm)	0,91 ± 3,75	-0,57 ± 2,56	.144	-0,84 ± 3,35	-0,61 ± 2,45	.805
LL l (mm)	19,13 ± 3,72	18,22 ± 2,86	.376	19,19 ± 3,64	19,20 ± 2,56	.993
LL th@B (mm)	11,15 ± 2,17	10,34 ± 1,60	.229	10,56 ± 1,29	10,96 ± 1,34	.347
LL th@V (mm)	10,66 ± 1,46	10,57 ± 1,77	.846	11,49 ± 1,66	11,57 ± 1,54	.857

LL p, LL to E označavaju mere protruzije, LL th@B, LL th@V mere debljine, LL l je mera dužine donje usne



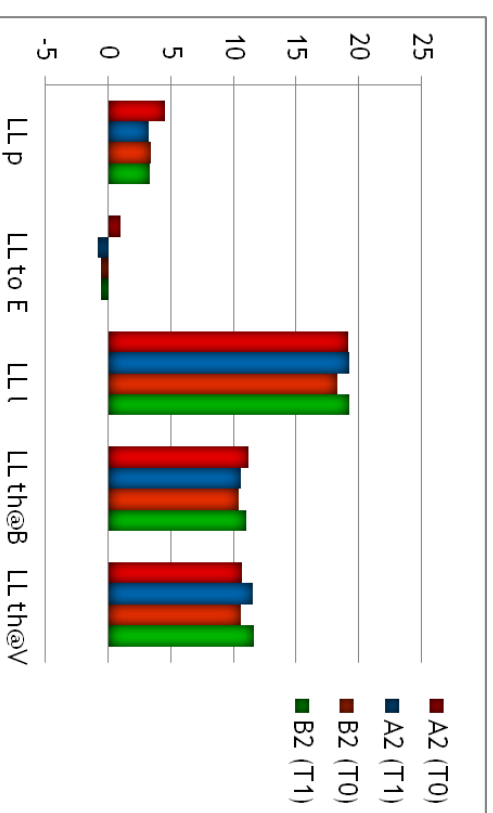
Grafikon 5.15

Promene na nivou donje usne u grupi A2



Grafikon 5.16

Promene na nivou donje usne u grupi B2



Grafikon 5.17 Promene na nivou donje usne (od T0 do T1) u grupama A2 i B2

***Konveksitet lica, nazolabijalni ugao i debljina mekih tkiva brade***

Deskriptivna statistika i poređenje mera konveksiteta lica, nazolabijalnog ugla i debljine mekih tkiva brade za grupe A2 i B2 dati su u *Tabeli 5.18*. *Grafikoni 5.18 i 5.19* predstavljaju grafički prikaz promena koje su se desile na nivou konveksiteta lica, debljine brade i nazolabijalnog ugla u grupama A2 i B2.

Konveksitet lica se statistički neznačajno smanjio u ekstrakcionoj (A2), a povećao u neekstrakcionoj (B2) grupi. U okviru obe grupe došlo je do povećanja nazolabijalnog ugla i debljine mekih tkiva brade, ali je statistička značajnost primećena samo u okviru grupe B2 za povećanje debljine brade. (*Tabela 5.18*; *Grafikoni 5.18 i 5.19*)

Ni pre ni posle terapije nisu primećene statistički značajne razlike između grupa A2 i B2 u vrednostima parametara (*Tabela 5.19*), kao ni između promena koje su se desile na nivou konveksiteta lica, nazolabijalnog ugla i debljine brade (*Tabela 5.18*).



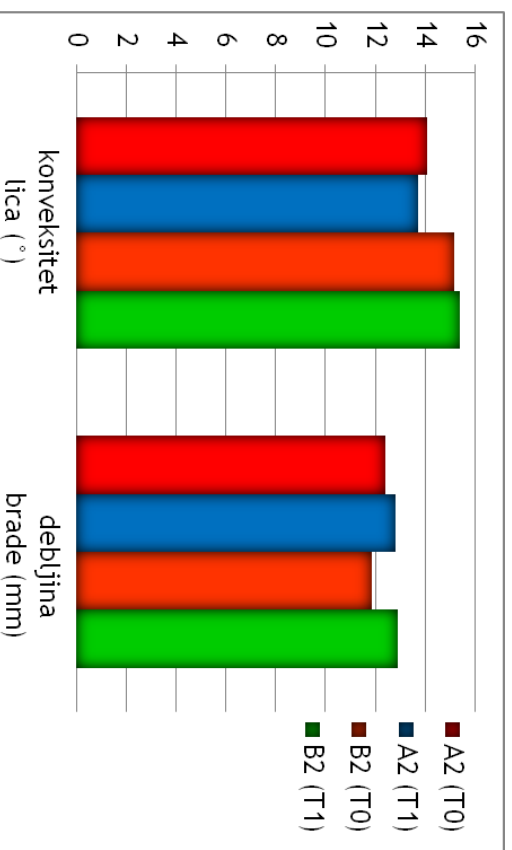
**Tabela 5.18** Mere konveksiteta lica, nazolabijalnog ugla i debljine mekih tkiva brade za grupe A2 i B2 pre (T0) i posle (T1) terapije

	T0				T1			p	Δ T1 - T0	
	Min	Max	Mean	SD	Min	Max	Mean			SD
<b>A2</b>										
	<i>n</i> =23									
Konveksitet lica (°)	3,6	24,2	14,08	5,13	3,1	26,2	13,74	6,25	.578	-0,34 ± 2,88
Nazolabijalni ugao (°)	77,4	130,1	107,14	12,48	78,5	124,2	109,38	11,95	.084	2,24 ± 5,93
Debljina brade (mm)	8,1	19,8	12,42	2,57	9,6	17,1	12,85	1,99	.270	0,43 ± 1,82
<b>B2</b>										
	<i>n</i> =23									
Konveksitet lica (°)	5,8	27,1	15,17	5,63	8,1	28,5	15,40	5,55	.604	0,23 ± 2,10
Nazolabijalni ugao (°)	93,3	128,9	110,46	8,89	87,1	131,5	112,15	9,51	.178	1,69 ± 5,82
Debljina brade (mm)	8,3	17	11,89	2,50	9,2	20,1	12,92	2,67	.001**	1,03 ± 1,23

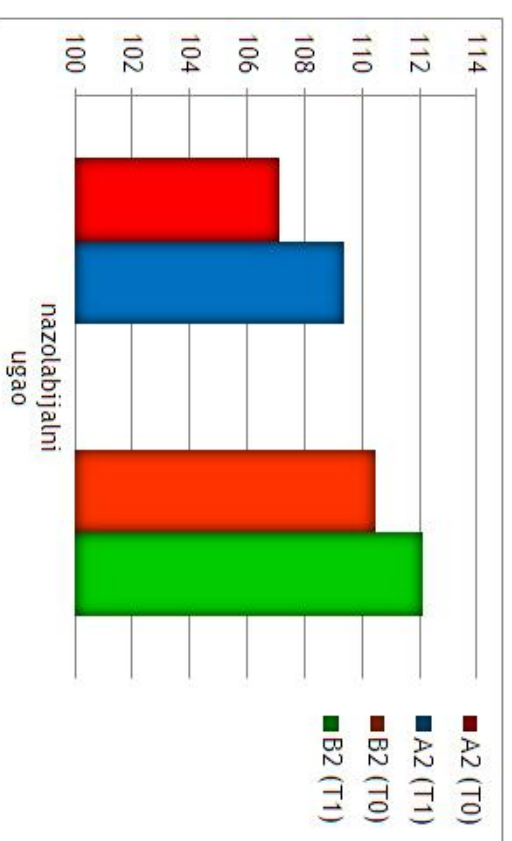
\* p < .05; \*\* p < .01; \*\*\* p < .001

**Tabela 5.19** Razlike u merama konveksiteta lica, nazolabijalnog ugla i debljine mekih tkiva brade između grupa A2 i B2 pre (T0) i posle (T1) terapije

	T0		p	T1		p
	A2 (n=23)	B2 (n=23)		A2 (n=23)	B2 (n=23)	
	Mean ± SD			Mean ± SD		
Konveksitet lica (°)	14,08 ± 5,13	15,17 ± 5,63	.522	13,74 ± 6,25	15,40 ± 5,55	.379
Nazolabijalni ugao (°)	107,14 ± 12,48	110,46 ± 8,89	.306	109,38 ± 11,95	112,15 ± 9,51	.406
Debljina brade (mm)	12,42 ± 2,57	11,89 ± 2,50	.502	12,85 ± 1,99	12,92 ± 2,67	.916



**Grafikon 5.18** Promene konveksiteta lica i debljine mekih tkiva brade (od T0 do T1) u grupama A2 i B2



**Grafikon 5.19** Promene nazolabijalnog ugla (od T0 do T1) u grupama A2 i B2

**3D PROMENE MEKIH TKIVA GORNJE USNE, DONJE USNE I BRADE**

Deskriptivna statistika i poređenje zapremina gornje usne (*GU*), donje usne (*DU*) i brade za grupe A2 i B2 dati su u *Tabeli 5.20*. *Grafikoni 5.20-5.22* predstavljaju grafički prikaz promena koje su se desile na nivou zapremine mekih tkiva usana i brade u grupama A2 i B2.

U okviru obe grupe došlo je do statistički značajnog povećanja zapremine mekih tkiva gornje usne, donje usne i brade (*Tabela 5.20*; *Grafikoni 5.20-5.22*)

Ni pre ni posle terapije nisu primećene statistički značajne razlike između grupa A2 i B2 u vrednostima parametara (*Tabela 5.21*), kao ni između promena koje su se desile (*Tabela 5.20*).

Tabela 5.20 Mere 3D promena mekih tkiva gornje usne, donje usne i brade za grupe A2 i B2 pre (T0) i posle (T1) terapije

Zapremine mekih tkiva	T0				T1			p	Δ T1 - T0
	Min	Max	Mean	SD	Min	Max	Mean		
<b>A2</b> n=23									
Sve (mm <sup>3</sup> )	14324	31649	21681,39	4905,41	14961	35955	25341,83	5748,39	.000*** 3660,43 ± 3594,41
GU (mm <sup>3</sup> )	5732	11597	8402,00	1787,09	6311	16325	10257,00	2803,66	.000*** 1855,00 ± 1873,52
DU (mm <sup>3</sup> )	3154	12779	6327,43	2176,87	3423	12139	7098,22	2064,44	.000*** 770,78 ± 1119,81
Brada (mm <sup>3</sup> )	3446	10211	6947,13	1696,04	5229	10524	8013,65	1666,33	.001*** 1066,52 ± 1269,54
<b>B2</b> n=23									
Sve (mm <sup>3</sup> )	14139	33967	20749,17	5765,06	14320	36266	24230,09	5623,49	.000*** 3480,91 ± 2771,45
GU (mm <sup>3</sup> )	5439	11686	7816,00	1991,30	5099	12889	8990,74	2026,84	.000*** 1174,74 ± 1213,96
DU (mm <sup>3</sup> )	2590	10160	5679,17	1991,29	3733	9892	6529,78	1712,37	.000*** 850,61 ± 874,55
Brada (mm <sup>3</sup> )	4242	13773	7258,26	2323,41	4933	15607	8716,43	2498,44	.000*** 1458,17 ± 1051,36

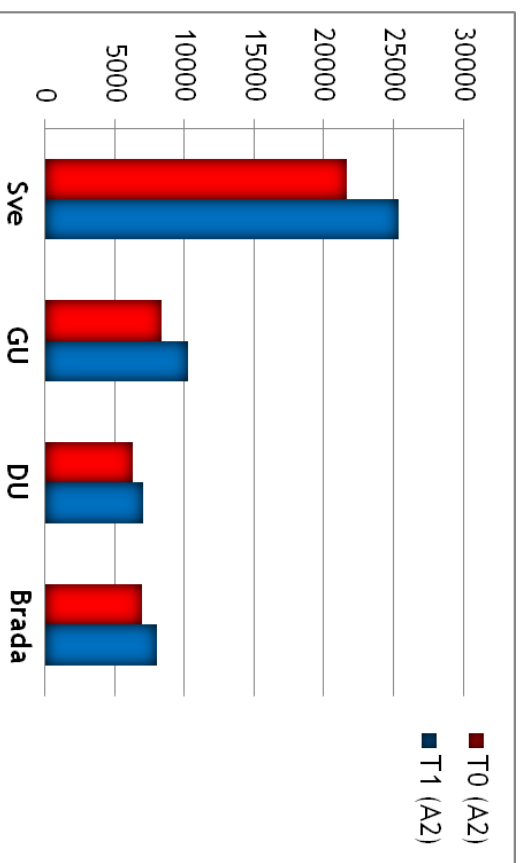
\* p < .05; \*\* p < .01; \*\*\* p < .001

GU označava gornju usnu, DU donju usnu, Sve zbir zapremine GU, DU i brade

**Tabela 5.21** Razlike u merama zapremine mekih tkiva gornje usne, donje usne i brade između grupa A2 i B2 pre (T0) i posle (T1) terapije

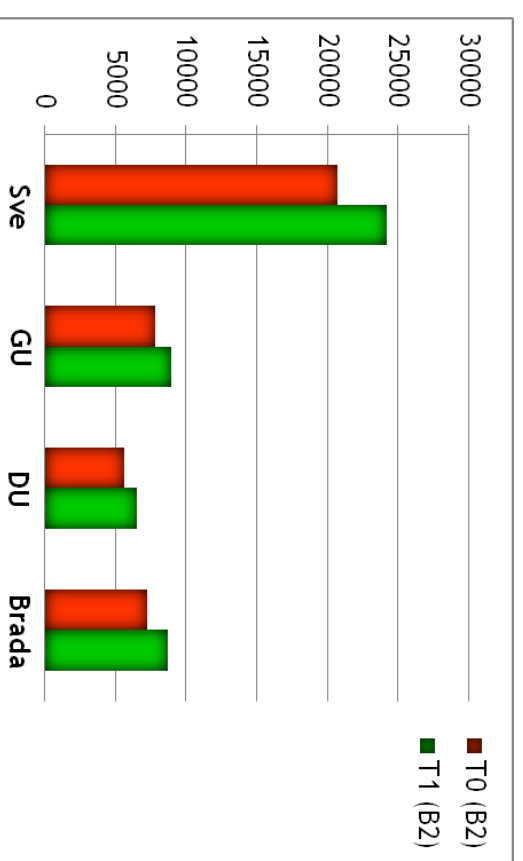
Zapremine mekih tkiva	T0		p	T1		p
	A2 (n=23)	B2 (n=23)		A2 (n=23)	B2 (n=23)	
	Mean ± SD			Mean ± SD		
Sve (mm <sup>3</sup> )	21681,39 ± 4905,41	20749,17 ± 5765,06	.572	25341,83 ± 5748,39	24230,09 ± 5623,49	.483
GU (mm <sup>3</sup> )	8402,00 ± 1787,09	7816,00 ± 1991,30	.306	10257,00 ± 2803,66	8990,74 ± 2026,84	.078
DU (mm <sup>3</sup> )	6327,43 ± 2176,87	5679,17 ± 1991,29	.765	7098,22 ± 2064,44	6529,78 ± 1712,37	.888
Brada (mm <sup>3</sup> )	6947,13 ± 1696,04	7258,26 ± 2323,41	.607	8013,65 ± 1665,33	8716,43 ± 2498,44	.192

GU označava gornju usnu, DU donju usnu, Sve zbir zapremine GU, DU i brade



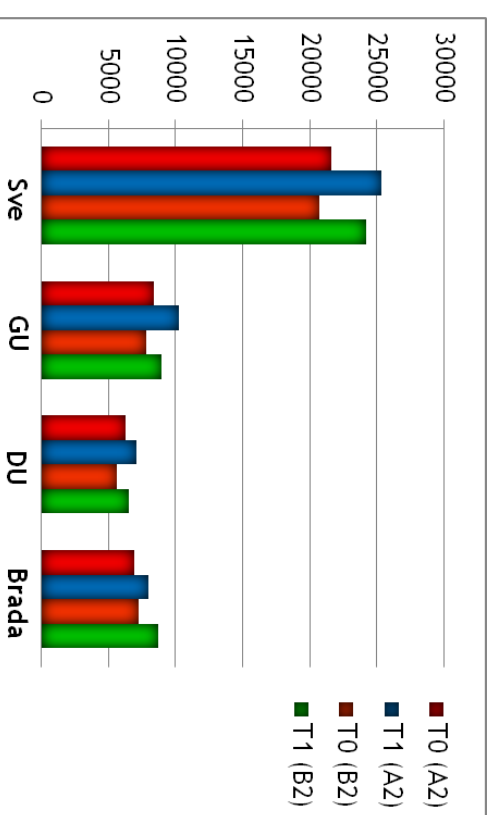
Grafikon 5.20

Promene zapremine mekih tkiva usana i brade u grupi A2



Grafikon 5.21

Promene zapremine mekih tkiva usana i brade u grupi B2



Grafikon 5.22 Promene zapremine mekih tkiva usana i brade (od T0 do T1) u grupama A2 i B2

**KORELACIJA IZMEĐU PROMENA POLOŽAJA SEKUTIĆA I 2D I 3D PROMENA MEKIH TKIVA GORNJE I DONJE USNE**

U okviru ekstrakcione grupe (A2) došlo je do statistički značajne retruzije gornjih i donjih sekutića nakon terapije (*Tabela 5.11*). Promene mekih tkiva koje su pokazale statističku značajnost bile su promene protruzije gornje (*UL p, UL to E; Tabela 5.14*) i donje (*LLp, LL to E; Tabela 5.16*) usne, debljine gornje i donje usne u predelu vermilionu (*UL th@V, LL th@V; Tabele 5.14 i 5.16*), kao i zapremine gornje i donje usne (*3D GU, 3D DU; Tabela 5.20*). Ovi parametri podvrgnuti su analizi korelacije pomoću *Pearson*-ovog koeficijenta korelacije (*r*).

Retruzija gornjih sekutića pokazala je pozitivnu korelaciju sa retruzijom gornje i donje usne. Retruzija donjih sekutića takođe je bila u pozitivnoj korelaciji sa retruzijom donje usne nakon terapije. Korelacija između promene položaja sekutića i promena debljine i zapremine gornje i donje usne je izostala (*Tabela 5.22*).

U okviru grupe B2 došlo je do statistički značajne protruzije donjih sekutića (*Tabela 5.11*). Promene mekih tkiva koje su pokazale statističku značajnost bile su promene protruzije (*UL p, UL to E; Tabela 5.14*) i debljine (*UL th@A, UL th@V; Tabela 5.14*) gornje usne, debljine donje usne (*LL th@B, LLth@V; Tabela 5.16*) i zapremine gornje i donje usne (*3D GU, 3D DU; Tabela 5.20*). Analizi korelacije podvrgnuti su parametri protruzije donjih sekutića (*L1-APg*) i debljine i zapremine donje usne (*LL th@B, LL th@V, 3D DU*). Između ovih parametara, nije uočena značajna korelacija (*Tabela 5.23*).

**Tabela 5.22** Korelacija između promene položaja gornjih i donjih sekutića i parametara gornje i donje usne u grupi A2

<b>A2</b> (n=23)	U1-Apg (mm)	U1/SpP (°)	L1-Apg (mm)	IMPA (°)
UL p (mm)	.684**	.384	-	-
UL to E (mm)	.569**	.291	-	-
UL th@V (mm)	-.282	-.176	-	-
3D GU	-.184	.107	-	-
LL p (mm)	.599**	.393	.622**	.166
LL to E (mm)	.598**	.413	.628**	.289
LL th@V (mm)	-.230	-.086	.306	.130
3D DU	.319	.400	.155	.119

\* p < .05; \*\* p < .01; \*\*\* p < .001

*ULp*, *ULtoE*, *LLp*, *LLtoE* označavaju mere protruzije gornje i donje usne; *ULth@V* i *LLth@V* debljinu gornje i donje usne u predelu vermilion

**Tabela 5.23** Korelacija između retrakcije donjih sekutića i debljine i zapremine donje usne u grupi B2

<b>B2</b> (n=23)	L1-APg (mm)
LL th@B (mm)	.052
LL th@V (mm)	.130
3D DU	.087

\* p < .05; \*\* p < .01; \*\*\* p < .001

*LLth@B* i *LLth@V* označavaju debljinu donje usne u predelu tačke B i vermilion



### 5.2.2 GRUPA C

U grupama C1-C4 došlo je do sledećih promena:

#### **Sagitalni i vetikalni odnosi**

- ✓ C1 - statistički značajno povećanje uglova SNA i ANB; vertikalni parametri i ugao SNB nisu značajno promenjeni (*Tabela 5.24*)
- ✓ C2 - statistički značajno povećanje uglova SNB i FMA, i smanjenje ugla ANB; ostali parametri nisu značajno promenjeni (*Tabela 5.25*)
- ✓ C3 - statistički značajno povećanje uglova SNA i ANB, i smanjenje ugla SNB; vertikalni parametri nisu značajno promenjeni (*Tabela 5.26*)
- ✓ C4 - statistički značajno povećanje uglova SNA i SNB, i smanjenje ugla FMA; povećanje ugla ANB bez statističke značajnosti; ostali vertikalni parametri nisu značajno promenjeni (*Tabela 5.27*)

#### **Položaj sekutića**

- ✓ C1 - statistički značajna protruzija gornjih (povećanje *U1-APg*) i retruzija donjih sekutića (smanjenje *L1-APg*); statistički značajno povećanje, odnosno eliminacija negativnog incizalnog razmaka; ostali parametri nisu značajno promenjeni (*Tabela 5.24*)
- ✓ C2 - statistički značajna retruzija gornjih sekutića (smanjenje *U1-APg*) i smanjenje incizalnog razmaka; statistički značajno povećanje lineranog rastojanja *L1-APg* uz statistički neznačajno smanjenje ugla *IMPA*; statistički neznačajno smanjenje preklopa sekutića (*Tabela 5.25*)
- ✓ C3 - statistički značajna protruzija gornjih (povećanje *U1-APg*) i retruzija donjih sekutića (smanjenje *L1-APg*); statistički značajno povećanje, odnosno eliminacija negativnog incizalnog razmaka; statistički neznačajno povećanje preklopa sekutića; ostali parametri nisu značajno promenjeni (*Tabela 5.26*)
- ✓ C4 - retruzija gornjih i donjih sekutića, kao i povećanje incizalnog razmaka i preklopa sekutića bez statističke značajnosti (*Tabela 5.27*)

**Tabela 5.24** Sagitalni i vertikalni skeletni i dentalni odnosi u grupi C1

	T1	T2	p
	Mean ± SD	Mean ± SD	
<b>C1 (n=12)</b>			
<b>Skeletni odnosi</b>			
SNA (°)	77,98 ± 5,93	82,17 ± 6,34	.000****
SNB (°)	80,32 ± 5,19	80,13 ± 5,40	.509
ANB (°)	-2,14 ± 2,14	2,02 ± 1,93	.000****
Spp/MP (°)	32,67 ± 7,67	33,27 ± 7,53	.577
SN/MP (°)	40,67 ± 7,69	40,93 ± 7,21	.543
FMA (°)	30,01 ± 5,57	29,63 ± 5,16	.298
<b>Dentalni odnosi</b>			
U1-APg (mm)	2,47 ± 5,06	4,66 ± 3,37	.020*
U1/Spp (°)	114,74 ± 10,38	113,38 ± 6,79	.595
L1-APg (mm)	4,87 ± 2,77	1,93 ± 2,89	.000****
IMPA (°)	82,64 ± 6,85	82,13 ± 5,54	.748
OB (mm)	0,14 ± 2,54	0,72 ± 1,53	.446
OJ (mm)	-2,38 ± 3,26	2,88 ± 1,82	.000****

\* p < .05; \*\* p < .01; \*\*\* p < .001

**Tabela 5.25** Sagitalni i vertikalni skeletni i dentalni odnosi u grupi C2

	T1	T2	p
	Mean ± SD	Mean ± SD	
<b>C2 (n=13)</b>			
<b>Skeletni odnosi</b>			
SNA (°)	82,81 ± 3,57	82,75 ± 3,54	.441
SNB (°)	75,91 ± 3,09	79,02 ± 3,37	.000****
ANB (°)	6,90 ± 2,84	3,72 ± 2,92	.000****
Spp/MP (°)	28,49 ± 8,63	29,28 ± 6,27	.423
SN/MP (°)	34,27 ± 7,47	34,62 ± 6,13	.575
FMA (°)	23,78 ± 7,17	25,19 ± 6,15	.045*
<b>Dentalni odnosi</b>			
U1-APg (mm)	7,70 ± 4,00	4,85 ± 3,56	.000****
U1/Spp (°)	112,57 ± 11,37	110,35 ± 9,47	.134
L1-APg (mm)	0,26 ± 5,07	2,23 ± 3,14	.015*
IMPA (°)	99,28 ± 7,76	97,83 ± 7,58	.131
OB (mm)	1,82 ± 3,73	1,01 ± 1,43	.418
OJ (mm)	7,15 ± 2,27	2,65 ± 1,12	.000****

\* p < .05; \*\* p < .01; \*\*\* p < .001

**Tabela 5.26** Sagitalni i vertikalni skeletni i dentalni odnosi u grupi C3

	T1	T2	
C3 (n=7)	Mean ± SD	Mean ± SD	p
<b>Skeletni odnosi</b>			
SNA (°)	82,36 ± 4,37	85,56 ± 3,86	.004***
SNB (°)	83,11 ± 2,49	81,01 ± 2,43	.008***
ANB (°)	-0,74 ± 4,14	4,49 ± 3,23	.002***
SPP/MP (°)	34,83 ± 7,70	32,41 ± 9,38	.233
SN/MP (°)	41,77 ± 7,99	40,64 ± 6,58	.436
FMA (°)	31,93 ± 9,47	30,04 ± 7,89	.199
<b>Dentalni odnosi</b>			
U1-APg (mm)	4,24 ± 3,49	5,93 ± 3,66	.021*
U1/SPP (°)	114,09 ± 8,46	114,54 ± 6,92	.809
L1-APg (mm)	9,19 ± 4,09	3,49 ± 3,23	.000***
IMPA (°)	90,63 ± 6,50	90,44 ± 4,31	.917
OB (mm)	-0,19 ± 2,35	0,61 ± 0,87	.473
OJ (mm)	-5,20 ± 2,29	2,57 ± 0,82	.000***

\* p < .05; \*\* p < .01; \*\*\* p < .001

**Tabela 5.27** Sagitalni i vertikalni skeletni i dentalni odnosi u grupi C4

	T1	T2	
C4 (n=7)	Mean ± SD	Mean ± SD	p
<b>Skeletni odnosi</b>			
SNA (°)	79,94 ± 3,90	83,99 ± 4,64	.000***
SNB (°)	77,19 ± 5,95	80,16 ± 4,52	.011**
ANB (°)	3,83 ± 0,80	4,49 ± 3,23	.315
SPP/MP (°)	33,27 ± 8,05	33,13 ± 5,78	.918
SN/MP (°)	39,77 ± 6,79	38,71 ± 4,94	.298
FMA (°)	29,60 ± 5,50	27,59 ± 4,68	.039*
<b>Dentalni odnosi</b>			
U1-APg (mm)	5,53 ± 3,05	4,27 ± 1,37	.218
U1/SPP (°)	110,87 ± 3,79	108,49 ± 6,61	.093
L1-APg (mm)	3,60 ± 4,17	2,09 ± 1,23	.280
IMPA (°)	92,73 ± 4,08	90,04 ± 2,05	.078
OB (mm)	1,11 ± 2,03	1,44 ± 2,36	.703
OJ (mm)	1,96 ± 4,95	2,30 ± 0,72	.856

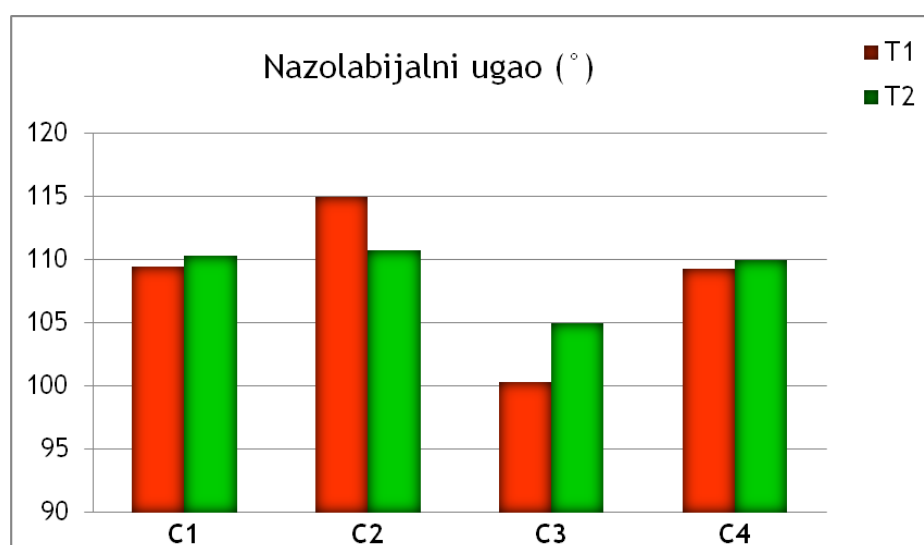
\* p < .05; \*\* p < .01; \*\*\* p < .001

## 2D PROMENE MEKIH TKIVA

Deskriptivna statistika i poređenje mera konveksiteta lica, nazolabijalnog ugla i protruzije gornje (*UL p, UL to E*) i donje (*LL p, LL to E*) usne za grupe C1-C4 dati su u *Tabelama 5.26-5.29*. *Grafikoni 5.23-5.27* predstavljaju grafički prikaz promena koje su se desile na nivou 2D parametara mekih tkiva lica.

U grupama C1-C4 došlo je do sledećih promena:

- ✓ **C1** - statistički značajno povećanje konveksiteta lica i protruzije gornje usne; statistički neznačajno povećanje nazolabijalnog ugla i smanjenje protruzije donje usne (*Tabela 5.28; Grafikoni 5.23 i 5.24*)
- ✓ **C2** - statistički značajno smanjenje konveksiteta lica, nazolabijalnog ugla i protruzije gornje i donje usne (*UL to E, LL to E; Tabela 5.29; Grafikoni 5.23 i 5.25*)
- ✓ **C3** - statistički značajno povećanje konveksiteta lica i protruzije gornje usne; statistički neznačajno povećanje nazolabijalnog ugla; parametri donje nisu značajno promenjeni (*Tabela 5.30; Grafikoni 5.23 i 5.26*)
- ✓ **C4** - povećanje konveksiteta lica i protruzije gornje usne, i retruzija donje usne bez statističke značajnosti (*Tabela 5.31; Grafikoni 5.23 i 5.27*)

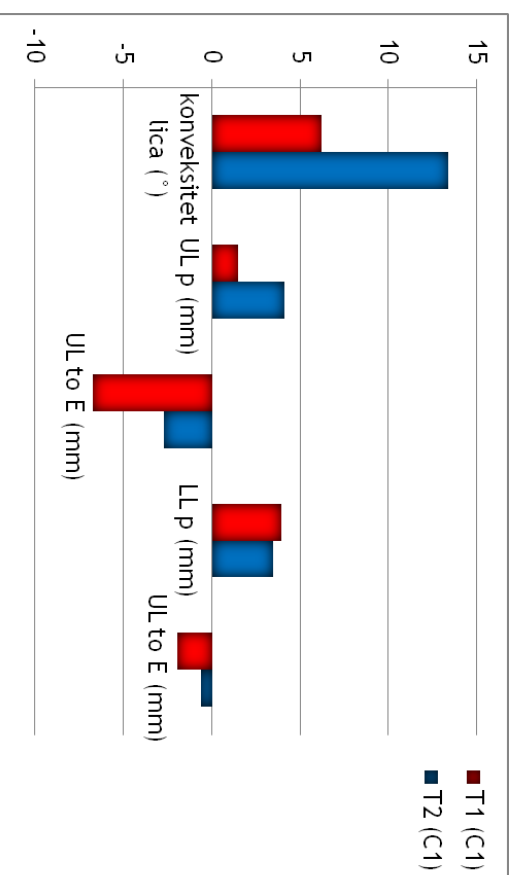


**Grafikon 5.23** Promene nazolabijalnog ugla u grupama C1, C2, C3 i C4

**Tabela 5.28** Mere konveksiteta lica, nazolabijalnog ugla i protruzije gornje (UL p, UL to E) i donje (LL p, LL to E) usne za grupu C1 pre (T1) i posle (T2) terapije

C1 (n=12)	T1				T2				p	Δ T2 - T1
	Min	Max	Mean	SD	Min	Max	Mean	SD		
Konveksitet lica (°)	-4,6	18,5	6,18	6,83	4,2	28,1	13,36	6,81	.001**	7,18 ± 5,28
Nazolabijalni ugao (°)	92	120,2	109,42	9,15	90	119,6	110,26	10,17	.371	0,84 ± 3,12
UL p (mm)	-1,4	7,8	1,45	2,57	-0,6	8,5	4,13	2,91	.002**	2,68 ± 2,33
UL to E (mm)	-12,2	1	-6,73	3,90	-8,4	6,1	-2,71	4,13	.001**	4,03 ± 3,17
LL p (mm)	-0,8	8,7	3,94	3,07	-1,8	8,3	3,43	3,44	.265	-0,51 ± 1,50
LL to E (mm)	-7,1	6,2	-1,95	3,50	-6,9	5,7	-0,62	4,16	.146	1,33 ± 2,95

\* p < .05; \*\* p < .01; \*\*\* p < .001

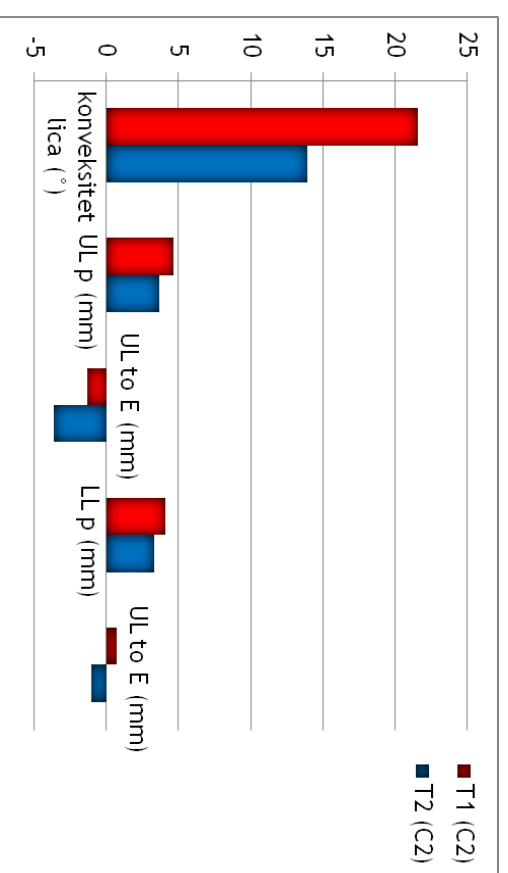


**Grafikon 5.24** Promene konveksiteta lica i protruzije gornje i donje usne u grupi C1

**Tabela 5.29** Mere konveksiteta lica, nazolabijalnog ugla i protruzije gornje (UL p, UL to E) i donje (LL p, LL to E) usne za grupu C2 pre (T1) i posle (T2) terapije

	T1				T2				p	Δ T2 - T1
	Min	Max	Mean	SD	Min	Max	Mean	SD		
Konveksitet lica (°)	9,6	37,6	21,58	8,38	5,3	28	13,88	6,72	.000***	-7,71 ± 3,20
Nazolabijalni ugao (°)	105,4	133,2	114,92	9,64	92,7	128,5	110,68	11,98	.030*	-4,24 ± 6,22
UL p (mm)	0,2	10,3	4,64	2,99	0,1	9,5	3,63	3,38	.064	-1,01 ± 1,78
UL to E (mm)	-6,6	6	-1,31	4,16	-8,2	3,9	-3,68	4,27	.001**	-2,38 ± 1,89
LL p (mm)	-1,3	11,9	4,09	4,18	-1,8	9,3	3,28	4,00	.171	-0,82 ± 2,02
LL to E (mm)	-5,5	10,4	0,73	5,04	-8,8	7	-1,05	4,92	.014*	-1,78 ± 2,25

\* p < .05; \*\* p < .01; \*\*\* p < .001

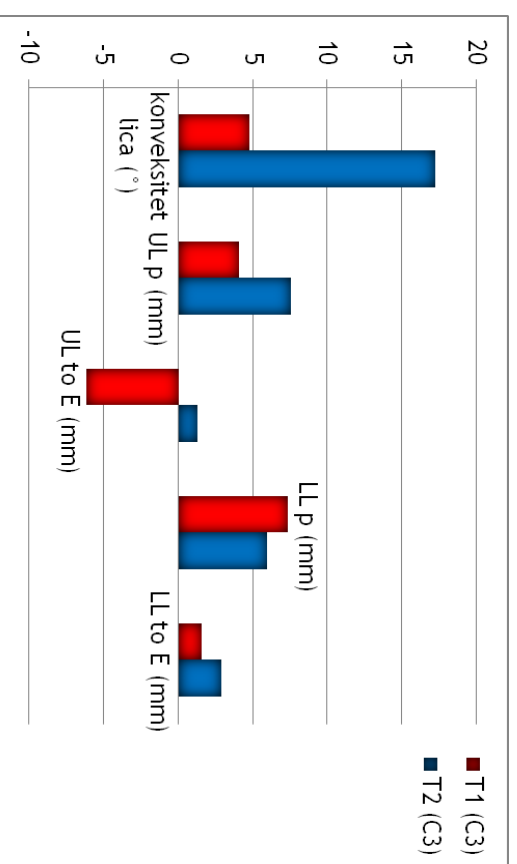


**Grafikon 5.25** Promene konveksiteta lica i protruzije gornje i donje usne u grupi C2

**Tabela 5.30** Mere konveksiteta lica, nazolabijalnog ugla i protruzije gornje (UL p, UL to E) i donje (LL p, LL to E) usne za grupu C3 pre (T1) i posle (T2) terapije

C3 (n=7)	T1				T2				P	Δ T2 - T1
	Min	Max	Mean	SD	Min	Max	Mean	SD		
Konveksitet lica (°)	-11,4	19,1	4,76	9,92	10,2	24,2	17,23	5,18	.009**	12,47 ± 8,69
Nazolabijalni ugao (°)	95,7	120,5	100,23	8,97	87,5	120,3	104,96	10,30	.198	4,73 ± 8,64
UL p (mm)	-0,7	13,6	4,06	4,82	3,5	15,2	7,54	4,03	.009**	3,49 ± 2,43
UL to E (mm)	-16,1	6,7	-6,14	7,28	-3,7	10,6	1,27	4,74	.002**	7,41 ± 3,93
LL p (mm)	2,3	20,6	7,33	6,13	2,7	14,8	5,97	4,12	.199	-1,36 ± 2,49
LL to E (mm)	-5,6	17,3	1,59	7,50	-1,7	12,8	2,91	4,75	.338	1,33 ± 3,38

\* p < .05; \*\* p < .01; \*\*\* p < .001

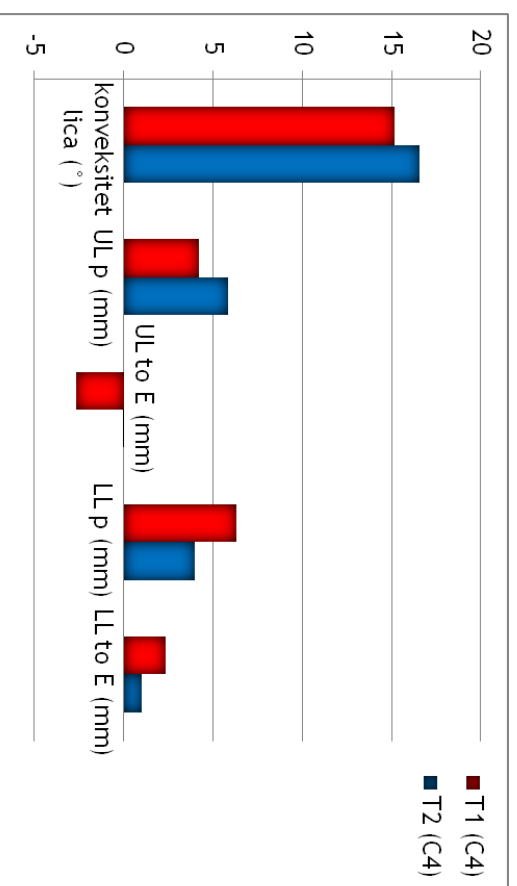


**Grafikon 5.26** Promene konveksiteta lica i protruzije gornje i donje usne u grupi C3

**Tabela 5.31** Mere konveksiteta lica, nazolabijalnog ugla i protruzije gornje (UL p, UL to E) i donje (LL p, LL to E) usne za grupu C4 pre (T1) i posle (T2) terapije

	T1				T2				p	Δ T2 - T1
	Min	Max	Mean	SD	Min	Max	Mean	SD		
Konveksitet lica (°)	6,6	25,7	15,14	7,15	9,1	24,8	16,54	5,71	.508	1,40 ± 5,27
Nazolabijalni ugao (°)	96,2	127,7	109,20	10,39	93,2	123,1	109,94	9,21	.854	0,74 ± 10,27
UL p (mm)	2,1	8,5	4,21	2,48	4	8,8	5,81	1,62	.186	1,60 ± 2,83
UL to E (mm)	-7	1,5	-2,69	3,60	-2	1,9	-0,03	1,40	.090	2,66 ± 3,48
LL p (mm)	2,5	14	6,29	4,01	1,7	5,6	3,97	1,44	.149	-2,31 ± 3,70
LL to E (mm)	-2,1	9,5	2,33	4,28	-1,1	2,3	1,00	1,34	.424	-1,33 ± 4,10

\* p < .05; \*\* p < .01; \*\*\* p < .001



**Grafikon 5.27** Promene konveksiteta lica i protruzije gornje i donje usne u grupi C4



**3D PROMENE MEKIH TKIVA GORNJE USNE, DONJE USNE I BRADE**

Deskriptivna statistika i poređenje zapremina gornje usne (GU), donje usne (DU) i brade za grupe C1-C4 dati su u *Tabelama 5.32-5.35*. *Grafikoni 5.28-5.31* predstavljaju grafički prikaz promena koje su se desile na nivou zapremine mekih tkiva gornje usne, donje usne i brade u grupama C1-C4.

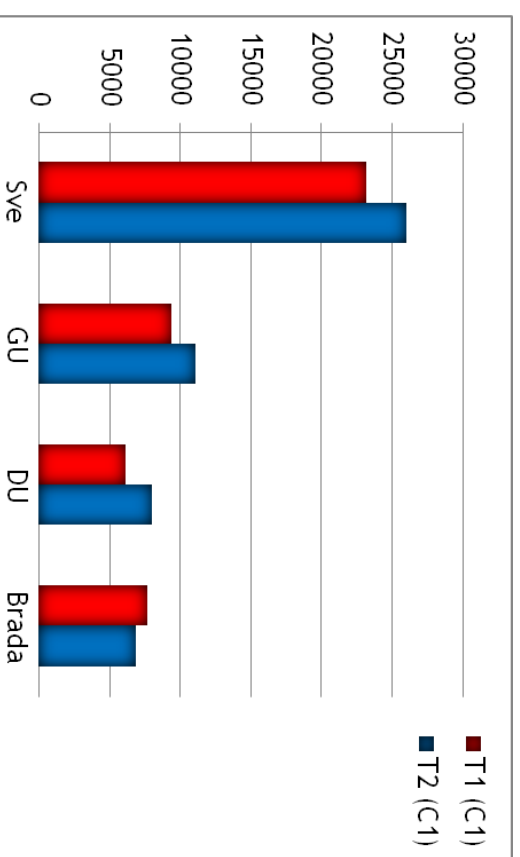
U okviru svih grupa došlo je do značajnog povećanja zapremine gornje usne, zapremina donje usne značajno je povećana u grupama C1, C3 i C4 (*Tabele 5.32, 5.34 i 5.35; Grafikoni 5.28, 5.30 i 5.31*), dok je u grupi C2 izostala statistička značajnost (*Tabela 5.33; Grafikon 5.29*).

Tabela 5.32 Mere 3D promena mekih tkiva gornje usne, donje usne i brade za grupu C1 pre (T1) i posle (T2) terapije

3D promene mekih tkiva	T1				T2			p	
	Min	Max	Mean	SD	Min	Max	Mean		SD
C1 n=12									
Sve (mm <sup>3</sup> )	18779	28013	23176,67	2970,94	19697	35984	25988,67	4805,36	.023*
GU (mm <sup>3</sup> )	6622	12839	9355,67	2027,50	7491	15970	11115,92	2392,75	.022*
DU (mm <sup>3</sup> )	4139	11707	6138,58	2086,03	4864	15409	6882,33	2870,86	.050*
Brada (mm <sup>3</sup> )	3792	10936	7676,58	1889,12	5693	9647	8007,75	1272,27	.302

\* p < .05; \*\* p < .01; \*\*\* p < .001

GU označava gornju usnu, DU donju usnu, Sve zbir zapremine GU, DU i brade



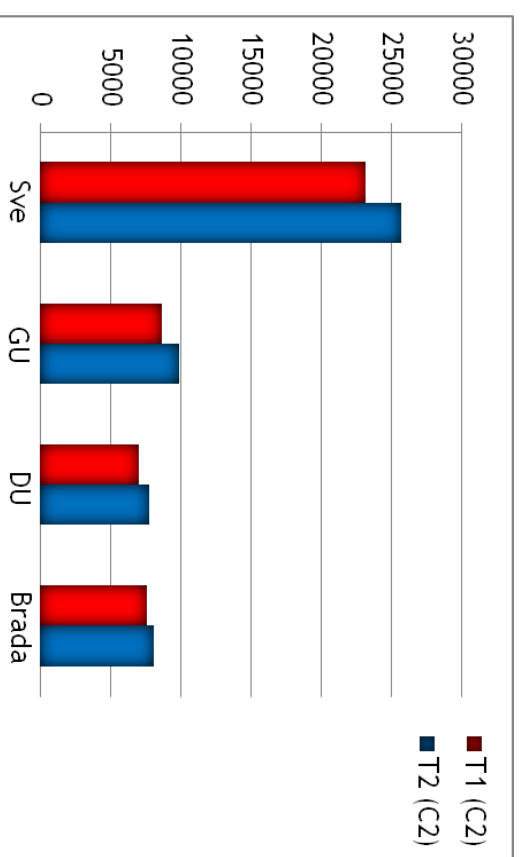
Grafikon 5.28 Promene zapremine mekih tkiva usana i brade u grupi C1

Tabela 5.33 Mere 3D promena mekih tkiva gornje usne, donje usne i brade za grupu C2 pre (T1) i posle (T2) terapije

3D promene mekih tkiva	T1				T2			p	
	Min	Max	Mean	SD	Min	Max	Mean		SD
<b>C2</b> n=13									
Sve (mm <sup>3</sup> )	11917	32083	23219,77	5305,54	12162	37445	25762,00	7089,76	.009**
GU (mm <sup>3</sup> )	5199	13004	8659,31	2113,06	5303	14954	9918,00	2854,10	.002**
DU (mm <sup>3</sup> )	2961	11866	7010,08	2567,17	3154	15024	7742,31	3374,35	.163
Brada (mm <sup>3</sup> )	3757	9883	7559,69	1488,54	3695	10955	8102,08	1688,17	.139

\* p < .05; \*\* p < .01; \*\*\* p < .001

GU označava gornju usnu, DU donju usnu, Sve zbir zapremine GU, DU i brade



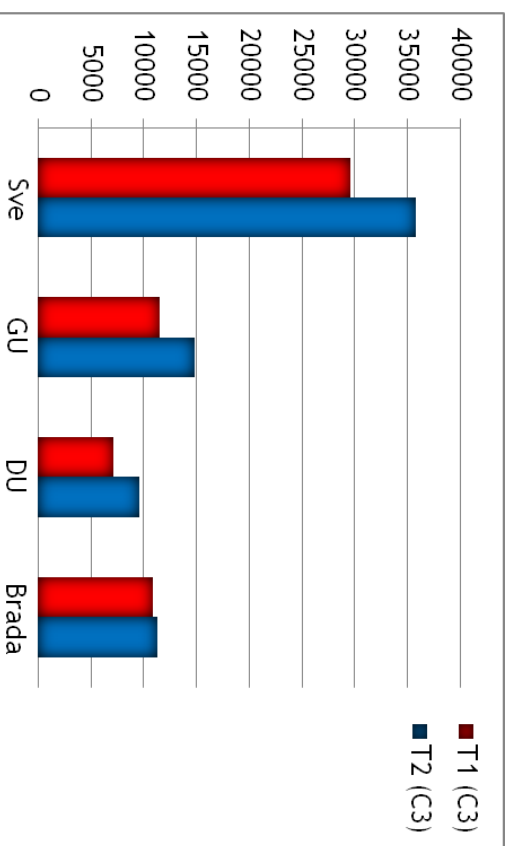
Grafikon 5.29 Promene zapremine mekih tkiva usana i brade u grupi C2

Tabela 5.34 Mere 3D promena mekih tkiva gornje usne, donje usne i brade za grupu C3 pre (T1) i posle (T2) terapije

3D promene mekih tkiva	T1				T2			p	
	Min	Max	Mean	SD	Min	Max	Mean		
<b>C3</b> n=7									
Sve (mm <sup>3</sup> )	12165	60012	29589,86	15520,08	18277	72489	35792,71	18605,63	.013*
GU (mm <sup>3</sup> )	3386	25826	11500,29	7006,22	7259	31479	14884,00	8041,96	.001**
DU (mm <sup>3</sup> )	3384	14920	7169,29	3888,36	4885	18409	9583,14	5003,72	.007**
Brada (mm <sup>3</sup> )	5394	19206	10929,57	4871,02	6162	22802	11338,71	5827,77	.612

\* p < .05; \*\* p < .01; \*\*\* p < .001

GU označava gornju usnu, DU donju usnu, Sve zbir zapremine GU, DU i brade



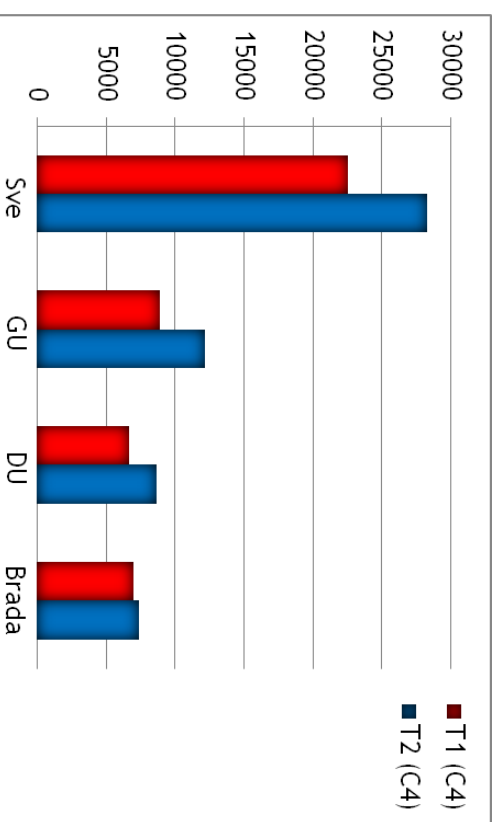
Grafikon 5.30 Promene zapremine mekih tkiva usana i brade u grupi C3

**Tabela 5.35** Mere 3D promena mekih tkiva gornje usne, donje usne i brade za grupu C4 pre (T1) i posle (T2) terapije

3D promene mekih tkiva	T1				T2			p	
	Min	Max	Mean	SD	Min	Max	Mean		SD
<b>C4</b> n=7									
Sve (mm <sup>3</sup> )	13847	30519	22612,86	5664,27	16395	40677	28336,86	8129,75	.002**
GU (mm <sup>3</sup> )	4785	11439	8912,00	2316,66	6055	16015	12208,43	3501,94	.002**
DU (mm <sup>3</sup> )	3631	11106	6716,00	2467,90	4089	15811	8686,29	3853,02	.025*
Brada (mm <sup>3</sup> )	5390	8893	6987,57	1288,55	6238	10315	7409,00	1520,77	.343

\* p < .05; \*\* p < .01; \*\*\* p < .001

GU označava gornju usnu, DU donju usnu, Sve zbir zapremine GU, DU i brade



**Grafikon 5.31** Promene zapremine mekih tkiva usana i brade u grupi C4

**KORELACIJA IZMEĐU SKELETNIH, DENTALNIH I MEKOTKIVNIH PROMENA U OKVIRU GRUPE C**

U okviru grupe C1 došlo je do statistički značajnog povećanja ugla SNA, protruzije gornjih sekutića (*U1-APg*), konveksiteta lica i protruzije gornje usne (*ULp, UL to E*) (*Tabele 5.24 i 5.28*). Ovi parametri podvrgnuti su analizi korelacije pomoću *Pearson*-ovog koeficijenta korelacije (*r*). Povećanje konveksiteta lica i povećanje protruzije gornje usne pokazali su pozitivnu korelaciju sa povećanjem ugla SNA. Korelacija između promene položaja sekutića i povećanja protruzije gornje usne je izostala (*Tabela 5.36*).

U grupi C2 došlo je do statistički značajnog povećanja uglova SNB i FMA, smanjenja protruzije gornjih (*U1-APg*) i povećanja protruzije donjih sekutića (*L1-APg*), smanjenja konveksiteta lica i nazolabijalnog ugla i do smanjenja protruzije gornje (*UL to E*) i donje usne (*LL to E*) (*Tabele 5.25 i 5.29*). Analiza nije otkrila značajne korelacije između čvrstotkivnih i mekotkivnih promena. (*Tabela 5.37*).

Grupa C3 pokazala je statistički značajno povećanje ugla SNA i protruzije gornjih sekutića (*U1-APg*), smanjenje ugla SNB i protruzije donjih sekutića (*L1-APg*) (*Tabela 5.26*) i povećanje konveksiteta lica, kao i protruzije gornje usne (*ULp, UL to E*) (*Tabela 5.30*). Značajna korelacija utvrđena je između povećanja ugla SNA i protruzije gornje usne, kao i između smanjenja ugla SNB i povećanja konveksiteta lica i protruzije gornje usne (*Tabela 5.38*).

U grupi C4 nije analizirana korelacija, obzirom da nije bilo statistički značajnih promena mekotkivnih parametara.

Tabela 5.36 Korelacija između čvrstotkivnih i mekotkivnih promena u grupi C1

C1 (n=12)	SNA (°)	U1-APg (mm)
Konveksitet lica (°)	.640*	-
UL p (mm)	.607*	.168
UL to E (mm)	.659*	.424

\* p < .05

ULp i ULtoE označavaju mere protruzije gornje usne

Tabela 5.37 Korelacija između čvrstotkivnih i mekotkivnih promena u grupi C2

C2 (n=13)	SNB (°)	FMA (°)	U1-APg (mm)	L1-APg (mm)
Konveksitet lica (°)	-.352	.231	-	-
Nazolabijalni ugao (°)	.125	-.393	-.011	-
UL to E (mm)	-.277	.359	.281	-.235
LL to E (mm)	-.059	.289	.395	.368

ULtoE i LLtoE označavaju mere protruzije gornje i donje usne

Tabela 5.38 Korelacija između čvrstotkivnih i mekotkivnih promena u grupi C3

C3 (n=7)	SNA (°)	SNB (°)	U1-APg (mm)	L1-APg (mm)
Konveksitet lica (°)	.480	-.875**	-	-
UL p (mm)	.708*	-.386	.281	-.235
UL to E (mm)	.668*	-.736*	.395	.368

\* p < .05; \*\* p < .01;

ULp i ULtoE označavaju mere protruzije gornje usne

## **6. DISKUSIJA**



## 6. DISKUSIJA

U cilju boljeg razumevanja, diskusija je, kao i rezultati istraživanja, podeljena na dva dela:

6.1 Gornji vazdušni putevi

6.2 Meka tkiva lica

### 6.1 GORNJI VAZDUŠNI PUTEVI

Opstrukcije i nepravilna funkcija disanja na nivou gornjih vazdušnih puteva u periodu najintenzivnijeg rasta lica mogu imati ozbiljne i dugotrajne negativne posledice na denticiju, govor i kraniofacijalni razvoj. Zato je izuzetno važno da ortodonti razviju dobra dijagnostička sredstva i obezbede prihvatljive podatke o vazdušnim putevima, kako sebi, tako i medicinskim specijalistima.<sup>251</sup>

Na žalost, standardni ortodontski dijagnostički podaci ne omogućavaju sveobuhvatnu analizu vazdušnih puteva. Uvođenje CBCT skenera u ortodontsku praksu omogućilo nam je da prevaziđemo veliki deo ograničenja vezanih za analizu faringealnih vazdušnih puteva na profilnim kefalogramima, i da vazdušne puteve naših pacijenata analiziramo mnogo detaljnije i jednostavnije nego ranije.<sup>134,135</sup>

Zahvaljujući CBCT skeneru, u okviru ovog istraživanja bilo je moguće analizirati zapremine orofarinksa (OP) i nazofarinksa (NP), kao i površinu najužeg dela farinksa (AMPC) pomoću informacija dobijenih samo jednim skenom.

#### 6.1.1 GRUPE A1 i B1

Ovaj deo studije bio je dizajniran tako da se procene promene na nivou vazdušnih puteva adolescentnih pacijenata tretiranih ekstrakcionom i neekstrakcionom ortodontskom terapijom. Veza između funkcije disanja, razvoja kraniofacijalnog kompleksa i morfologije zubnih nizova<sup>264,265</sup>, kao i između funkcije disanja, razvoja kraniofacijalnog kompleksa i okluzije<sup>266,267</sup> opisana je u literaturi.

Disanje kroz usta i opstrukcije vazdušnih puteva smatraju se etiološkim faktorima malokluzija. Deca sa uvećanim tonzilama koje onemogućavaju nazalnu

respiraciju, pokazuju određene promene u kraniofacijalnom razvoju, uključujući transverzalno nerazvijen maksilarni luk, bočno ukršten zagrižaj, frontalno otvoren zagrižaj, retruziju gornjih i donjih sekutića, i kratak maksilarni luk. Ovi pacijenti takođe imaju povećan donji sprat lica i povećan ugao nagiba mandibule u odnosu na kontrolnu grupu bez uvećanih adenoida.<sup>258</sup>

*Linder-Aronson i saradnici*,<sup>258</sup> *Löfstrand-Tideström i saradnici*,<sup>264</sup> *Pirilä-Parkkinen i saradnici*,<sup>265</sup> *Cheng i saradnici*<sup>266</sup> i *Trenouth i saradnici*<sup>267</sup> istraživali su efekte nepravilnog disanja na dentalne i kraniofacijalne strukture, dok je u okviru ove doktorske disertacije ispitivano da li promene u veličini i morfologiji zubnog niza utiču na gornje vazdušne puteve.

U okviru ekstrakcione grupe došlo je do statistički značajnog smanjenja dužine zubnog niza usled ekstrakcije četiri prva premolara. Ovo smanjenje se, međutim, nije negativno odrazilo na dimenzije faringealnih vazdušnih puteva. Naprotiv, rezultati istraživanja pokazuju da je došlo do statistički značajnog povećanja zapremina nazo- i orofarinksa, kao i površine najužeg dela farinksa. Ovakav nalaz u skladu je sa istraživanjima *Germec-Cakan-a i saradnika*<sup>202</sup> koji objavljuju statistički značajno povećanje dimenzija gornjih i srednjih vazdušnih puteva kod pacijenata tretiranih uz ekstrakcije četiri prva premolara i minimalno uporište. *Valiathan i saradnici*<sup>201</sup> kod pacijenata tretiranih uz ekstrakcije četiri prva premolara takođe nalaze povećanje zapremine orofarinksa i površine najužeg dela farinska, ali bez statističke značajnosti.

Neekstrakciona grupa pokazala je slične rezultate. U okviru ove grupe došlo je do statistički značajnog povećanja zapremina nazo- i orofarinksa, i statistički neznačajnog povećanja AMPC-a.

Moguće objašnjenje za povećanje dimenzija faringealnih vazdušnih puteva, kako kod ekstrakcionih, tako i kod neekstrakcionih pacijenata, mogao bi da bude rast. Prema *Abramson-u i saradnicima*<sup>268</sup> najintenzivniji rast gornjih vazdušnih puteva dešava se u periodu mlečne (0-5 godina) i stalne (12-16) denticije, što odgovara periodima najznačajnijeg somatskog rasta. Imajući na umu da se prosečan uzrast pacijenata u ekstrakcionoj grupi kretao između  $12,97 \pm 1,15$  na početku i  $15,69 \pm 1,28$  na kraju terapije, a u neekstrakcionoj između  $12,86 \pm 0,74$  na početku i  $15,18 \pm 0,86$  na kraju terapije, rast je najverovatnije objašnjenje.

### 6.1.2 GRUPE A1, B1 i C - Sindrom opstruktivne slip apnee

Jedan od problema sa kojim se ortodonti danas suočavaju jeste veza između faringealnih vazdušnih puteva i poremećaja disanja u toku spavanja.<sup>269</sup> Sindrom opstruktivne slip apnee (OSAS - *Obstructive Sleep Apnoea Syndrome*) je patološko stanje koje je sve prisutnije u opštoj populaciji. OSA sindrom karakterišu hrkanje i ponavljajuće epizode mehaničke opstrukcije gornjih vazdušnih puteva (retroponiranjem jezika, velikom količinom mekog tkiva ili delimičnim kolapsom trahee) u toku spavanja, uz prekidanje disanja ili protoka vazduha (duže od 10s), uprkos respiratornom naporu, što dovodi do smanjene saturacije krvi kiseonikom.<sup>270-272</sup> Američka Akademija za medicinu spavanja navodi da su nepravilnosti nazofarinksa koje smanjuju njegov promer predisponirajući OSA faktor. Generalizovano suženje gornjih vazdušnih puteva je veoma čest nalaz kod većine odraslih OSA pacijenata, dok su kod dece to uvećane tonzile i adenoidi. Kraniofacijalni deformiteti kao što su mikrognatija ili retrognatizam donje vilice, takođe mogu da prate OSAS.<sup>270</sup> *Shelton i saradnici*<sup>273</sup>, *Sakakibara i saradnici*<sup>274</sup> i *Hou i saradnici*<sup>275</sup> pokušali su da povežu dentofacijalne karakteristike sa OSA sindromom. Njihova hipoteza, koju su potvrdili, povezala je pojavu disajnih problema u toku spavanja sa veličinom mandibularne regije. Nalazi ovih istraživanja u skladu su sa nalazom *Zucconi-a i saradnika*<sup>276</sup> koji su pokazali da je kod osoba koje hrču značajno smanjena sagitalna dimenzija mandibule. Nekoliko drugih autora<sup>258,277-279</sup> slično je zaključilo da su kod OSA pacijenata često smanjene dimenzije kranijalne baze, gornje i donje vilice, i vazdušnih puteva (mereno na bazi jezika), dok su visina donjeg sprata lica, dužina mekog nepca i jezik uvećani. Pored toga, jezik je postavljen inferiorno i leži na hioidnoj kosti, koja je postavljena kaudalnije.

Imajući ovo u vidu, povećanje dimenzija gornjih vazdušnih puteva, posebno u ekstrakcionoj grupi (A1), je ohrabrujući rezultat. Ipak, ne treba zaboraviti da je jedan od kriterijuma prilikom izbora uzorka bio odsustvo poremećaja disanja, pa se korelacija između poremećaja disanja u toku spavanja i ortodontske terapije uz ekstrakcije stalnih zuba ne može napraviti.

Pacijente kod kojih je indikovano lečenje kombinovanom ortodontsko-hirurškom terapijom trebalo bi pregledati kako bi se utvrdilo eventualno prisustvo

izražene dnevne somnolencije, hrkanja, povećanog indeksa telesne mase ili bilo kog drugog simptoma OSA sindroma. Ukoliko postoji sumnja, pacijenta bi trebalo uputiti na noćnu polisomnografiju i, u skladu sa nalazom, modifikovati predloženi plan terapije kako se ne bi ugrozilo zdravlje pacijenta.

Studije koje su ispitivale poremećaje disanja pomenute su kako bi se usmerila pažnja na važnost procene dimenzija faringealnih vazdušnih puteva u okviru postavljanja dijagnoze i planiranja terapije u ortopediji vilica i ortognatskoj hirurgiji.

### 6.1.3 GRUPA C

Promena položaja skeletnih struktura u okviru ortognatske hirurgije utiče na oblik i dimenzije mekih tkiva koja su pričvršćena za kost. Pored mekih tkiva lica, menja se i položaj i tenzija jezika, mekog nepca, hioidne kosti i okolnih mišića koji su direktno ili indirektno pričvršćeni za gornju i donju vilicu. Sve ovo dovodi do promena zapremine nosne i usne duplje, kao i dimenzija faringealnih vazdušnih puteva, koje će zavisiti od smera i intenziteta skeletnih pomeranja.<sup>236,280,281</sup>

Promene dimenzija vazdušnih puteva i posledični poremećaji disanja u toku spavanja privukli su mnogo pažnje u toku prethodne dve decenije, posebno kod pacijenata tretiranih različitim vrstama hirurških pomeranja vilica. Međutim, većina ovih studija bila je fokusirana na pacijente koji pate od OSA sindroma različitog stepena izraženosti.

U okviru grupe C analizirane su promene na nivou vazdušnih puteva pacijenata tretiranih kombinovanom ortodontsko-hirurškom terapijom, i to anteriornim pomeranjem gornje vilice (C1), anteriornim pomeranjem donje vilice sa ili bez genioplastike (C2), kombinovanim anteriornim pomeranjem gornje i retroponiranjem donje vilice sa ili bez genioplastike (C3) i kombinovanim anteriornim pomeranjem gornje i donje vilice uz genioplastiku (C4).

Na žalost, još uvek je nedovoljno objavljenih podataka u vezi sa 3D analizom vazdušnih puteva pre i posle hirurške korekcije.

### **Grupa C1 - Anteriorno pomerenje gornje vilice**

U okviru grupe tretirane anteriornim pomerenjem gornje vilice došlo je do neznačajnog povećanja zapremine nazo- i orofarinksa, kao i površine najužeg dela farinksa. Ovi rezultati u saglasnosti su sa nalazima *Hernández-Alfaro-a i saradnika*<sup>282</sup> koji su na CBCT snimcima utvrdili povećanje zapremine gornjih vazdušnih puteva nakon anteriornog pomerenja maksile, kao i *Greco-a i saradnika*<sup>283</sup>, *Samman-a i saradnika*<sup>284</sup> i *Pereira-Filho-a i saradnika*<sup>285</sup> koji su na profilnim kefalogramima našli povećanje dimenzija oro- i nazofarinksa nakon anteriornog pomerenja gornje vilice. *Pereira-Filho i saradnici*<sup>285</sup> objavili su i da je povećanje dimenzija bilo stabilno godinu dana nakon hirurške korekcije, što objašnjavaju time da se promene faringealnih vazdušnih puteva dešavaju na različitim nivoima, a obično u predelu velofaringealne muskulature i u položaju i dužini mekog nepca.

Nasuprot prethodno navedenim istraživanjima, *Turnbull i Battagal*<sup>286</sup> su objavili da kod pacijenata tretiranih anteriornim pomerenjem gornje vilice nije bilo značajnih promena postpalatinalnih dimenzija vazdušnih puteva.

### **Grupa C2 - Anteriorno pomerenje donje vilice**

Grupa tretirana anteriornim pomerenjem donje vilice takođe je pokazala povećanje zapremine nazo- i orofarinksa, kao i površine najužeg dela farinksa, bez statističke značajnosti. Ovaj nalaz u skladu je sa istraživanjem *Hernández-Alfaro-a i saradnika*<sup>282</sup> koji su našli povećanje zapremine gornjih vazdušnih puteva nakon anteriornog pomerenja mandibule, i prokomentarisali da je povećanje bilo veće nego u grupi tretiranoj anteriornim pomerenjem maksile. *Turnbull i Battagal*<sup>286</sup> su u grupi tretiranoj anteriornim pomerenjem mandibule takođe našli da je došlo do značajnog povećanja retropalatinalnih i retrolingvalnih dimenzija vazdušnih puteva, do povećanja intermaksilarnog prostora, kao i smanjenja proporcija jezika. Povećanje dimenzija faringealnih vazdušnih puteva nakon anteriornog pomerenja mandibule potvrdili su i drugi autori.<sup>280,287</sup>

### Grupa C3 - Bimaksilarna korekcija III klase

Pacijenti tretirani anteriornim pomeranjem gornje uz retroponiranje donje vilice pokazali su iste rezultate kao pacijenti iz grupa C1 i C2, odnosno statistički neznačajno povećanje zapremina nazo- i orofarinksa, kao i površine najužeg dela farinksa.

*Chen i saradnici*<sup>247</sup> su objavili da je kod pacijenata tretiranih samo retroponiranjem mandibule primećeno smanjenje dimenzija gornjih vazdušnih puteva, međutim kod pacijenata tretiranih retroponiranjem mandibule uz anteriorno pomeranje maksile [što odgovara grupi C3, *prim.aut.*] promena dimenzija vazdušnih puteva nije bila statistički značajna dve godine nakon hirurške korekcije. Zbog ovog nalaza *Chen i saradnici*<sup>247</sup>, kao i *Degerliyur i saradnici*<sup>288</sup> navode da, kad god je moguće, treba primeniti bimaksilarnu korekciju III skeletne klase. Na ovaj način se prevenira sužavanje faringealnih vazdušnih puteva, koje bi moglo da dovede do pojave OSA sindroma. Ovome ide u prilog i nalaz *Jakobsone-a i saradnika*<sup>289</sup>, koji navode da nakon bimaksilarne korekcije III klase dolazi do dugotrajnog značajnog povećanja dimenzija nazofarinksa, dok se dimenzije orofarinksa značajno smanjuju samo kod pacijenata kod kojih nije urađena impakcija maksile.

Većina autora koja je ispitala pacijente nakon bimaksilarne korekcije III klase došla je do drugačijeg zaključka. *Turnbull i Battagal*<sup>286</sup>, *Samman i saradnici*<sup>284</sup> i *Foltán i saradnici*<sup>290</sup> našli su statistički značajno smanjenje dimenzija gornjih vazdušnih puteva. Ovi rezultati slični su nalazima *Degerliyurt-a i saradnika*<sup>288</sup> koji su značajno smanjenje svih dimenzija faringealnih vazdušnih puteva našli kod monomaksilarnih, dok su kod bimaksilarnih intervencija neke dimenzije smanjene bez statističke značajnosti.

Iako u okviru ove disertacije nisu analizirani vazdušni putevi pacijenata tretiranih samo retroponiranjem mandibule, u ovom delu diskusije takođe treba pomenuti i istraživanje *Park-a i saradnika*<sup>291</sup> koji su nakon analize vazdušnih puteva pacijenata tretiranih retroponiranjem mandibule primetili smanjenje sagitalnih dimenzija vazdušnih puteva na profilnim kefalogramima, dok je 3D analiza CT snimaka istih pacijenata pokazala da se zapremina i površina aksijalnih preseka

vazdušnih puteva nisu značajno promenile. Ovaj podatak vezan za metodologiju trebalo bi imati na umu prilikom tumačenja rezultata različitih istraživanja.

#### **Grupa C4 - Anteriono pomeranje gornje i donje vilice uz genioplastiku**

Grupa tretirana anteriornim pomeranjem obe vilice uz genioplastiku pokazala je statistički značajno povećanje dimenzija orofarinksa (OP zapremine i AMPC-a), kao i statistički neznačajno povećanje NP zapremine. Ovi rezultati u saglasnosti su sa nalazima *Hernández-Alfaro-a i saradnika*<sup>282</sup> koji su našli statistički značajno povećanje zapremine vazdušnih puteva kod pacijenata tretiranih bimaksilarnim anteriornim pomeranjem.

Grupa C4 odgovara uzorcima studija OSA pacijenata tretiranih anteriornim pomeranjem obe vilice uz genioplastiku,<sup>292-296</sup> koje objavljuju 75%-100% uspešnosti u lečenju OSA sindroma, odnosno povećanju dimenzija gornjih vazdušnih puteva u sve tri ravni prostora. Anteriono pomeranje gornje i donje vilice (MMA - *maxillomandibular advancement*) kao terapijsku proceduru u lečenju OSA sindroma prvi put su opisali *Waite i saradnici*<sup>297</sup> i *Riley i saradnici*<sup>281</sup>. MMA podrazumeva anteriono pomeranje obe vilice, putem *LeFort I* i BSS (*Bilateral Sagittal Split*) osteotomija, koje dovodi do anteriornog pomeranja mekog nepca, jezika i prednjih faringealnih tkiva, što rezultuje u povećanju zapremina oro-, nazo- i hipofarinksa, odnosno ukupne zapremine gornjih vazdušnih puteva. *Li i saradnici*<sup>294</sup> su pomoću kefalograma i fiberoptičke nazofaringoskopije, *Fairburn i saradnici*<sup>292</sup> pomoću konvencionalnih CT skenova, a *Ronchi i saradnici*<sup>298</sup> pomoću kefalograma, CT skenova i polisomnografije ustanovili da je nakon MMA procedure došlo do značajnog povećanja dimenzija i smanjenja kolapsibilnosti faringealnih vazdušnih puteva, kao i izlečenje simptoma OSA sindroma. Povećanje dimenzija i smanjenje kolapsibilnosti mogli bi da objasne izuzetnu uspešnost lečenja OSA sindroma pomoću MMA procedure.<sup>297,299,300-302</sup>

Zbog veoma dobrih rezultata, *Ronchi i saradnici*<sup>298</sup> predlažu lečenje OSA pacijenata ovom vrstom hirurške intervencije, bez obzira na prisustvo ili odsustvo kraniofacijalnih deformiteta.

#### 6.1.4 GRUPE A1, B1 i C - CBCT kao klinička alatka u analizi PAS-a

Tehnološki napredak u prikazivanju gornjih vazdušnih puteva pomoću savremenih dijagnostičkih sredstava je ograničen, pa je i uloga ovih tehnika kao kliničkih alatki ograničena. Još uvek ne postoje normativne vrednosti za mere i funkcije gornjih vazdušnih puteva, kao ni standardizovani protokoli za prikupljanje ovih podataka.

Skeniranja se obavljaju pod različitim nivoima aktivacije vazdušnih puteva, i različitim protokolima sedacije i anestezije. Položaj pacijenta prilikom skeniranja takođe je tema rasprave - da li je za snimanje vazdušnih puteva pouzdaniji ležeći ili sedeći položaj? Neki autori tvrde da je ležeći položaj daleko superiorniji, ali postoje istraživanja koja dokazuju da razlike nema.<sup>303</sup>

Nekoliko autora ispitalo je i pouzdanost različitih softvera za merenje dimenzija vazdušnih puteva, i došlo do zaključka da su neki pouzdaniji od ostalih.<sup>304,305</sup> Pored toga, iskustvo i obučenosć kliničara koji prikuplja i analizira podatke dodatno može da utiče na preciznost merenja.

I na kraju, pomoću CBCT skenera, za sada, ne možemo da utvrdimo kako su ove promene povezane sa funkcijom disanja i dimenzijama vazdušnih puteva u toku spavanja. Danas postoje različite tehnike, kao što su oksimetrija, polisomnografija, fibrooptička ispitivanja, ... ali ispitivanje vazdušnih puteva u realnom vremenu pomoću 3D modaliteta kod zdravih osoba još uvek nije realnost.

Prilikom čitanja rezultata studija o pacijentima tretiranim kombinovanom ortodontsko-hirurškom terapijom, treba imati na umu i mnogobrojne faktore koji mogu da utiču na promenu dimenzija vazdušnih puteva, kao što su vrsta fiksacije koštanih fragmenata, vreme prikupljanja pre- i postoperativnih podataka, preoperativne dimenzije vazdušnih puteva, ... Ovi, i mnogi drugi faktori, mogu da daju lažnu sliku promena koje su se desile.



## 6.2 MEKA TKIVA LICA

Drugi deo disertacije posvećen je analizi promena na nivou skeletnih, dentalnih i mekotkivnih struktura, i njihove povezanosti, kod adolescentnih pacijenata tretiranih ekstrakcionom i neekstrakcionom terapijom, kao i kod pacijenata tretiranih ortodontsko-hirurškom terapijom.

Većina ortodonata slaže se da su osnovni ciljevi ortodontske i ortodontsko-hirurške terapije, pravilna funkcija stomatognatog sistema, stabilan rezultat i dobra estetika lica, pa je ispitivanje lepote i harmonije profila oduvek bio važan deo ortodoncije. Ortodontskom terapijom možemo da utičemo samo na meka tkiva donjeg sprata lica, dok kombinovanom ortodontsko-hirurškom terapijom možemo da menjamo i srednji sprat.

*Steiner*<sup>306</sup> (S-linija), *Ricketts*<sup>307,308</sup> (E-linija), *Holdaway*<sup>309,310</sup> (H-linija) i *Merrifield*<sup>311</sup> (ugao Z) definisali su kriterijume i referentne linije i uglove za analizu mekotkivnog profila. Analiza mekih tkiva i proporcija lica imala je za cilj da opiše norme privlačnih lica. Međutim, privlačnost i lepota su subjektivne i kulturno predodređene kategorije. Iako je lepota vidljiva, ne može se definisati i podrediti merenjima. Ne postoji univerzalno idealno lice. Mere i proporcije su statične kategorije, a pored estetskog balansa, i drugi faktori doprinose ukupnoj percepciji lepote, uključujući kožu, kosu, izraze lica, kao i činjenicu da se lica posmatraju u tri dimenzije.

Pažljivo ispitivanje i dokumentovanje karakteristika mekih tkiva omogućava ispravljanje nepravilnosti i održavanje pozitivnih rezultata uz poboljšanje estetskog ishoda terapije. Uvođenje trodimenzionalnih podataka i analiza, trebalo bi da nam u skoroj budućnosti omogući bolju i detaljniju procenu mekih tkiva, pa je i u okviru ove disertacije napravljen pokušaj da se doprinese razvoju 3D analiza mekih tkiva donjeg sprata lica.

*Ricketts i saradnici*<sup>307</sup> su nakon proučavanja velikog broja fotografija kako pacijenata, tako i netretiranih osoba, usmerili svoju pažnju na deo lica koji se najviše menja u toku ortodontske terapije [gornja i donja usna] i došli do zaključka da su nos i brada najprikladnije tačke sa kojima se usne mogu povezati. Spajanjem te dve tačke dobili su „estetsku liniju“ (E-linija), a zatim su merili rastojanja gornje i donje usne u odnosu na nju, i zaključili da kod odraslih pacijenata usne

treba da budu iza E-linije.<sup>308</sup> Većina ortodonata takođe smatra da su lica „neharmonična“ ili „neizbalansirana“ u slučajevima kada se usne nalaze ispred E-linije.

Kao što je već rečeno, ortodontskom terapijom ne možemo da menjamo položaj nosa i brade, ali promenom položaja sekutića možemo da utičemo na izgled profila usana.<sup>216,221,223,224,312-314</sup> Kako bi se pouzdano utvrdile mere protruzije gornje i donje usne, pored E-linije, korišćena je i Sn-Pg' linija, na koju ne utiču veličina i položaj nosa.

Jedna od najvećih kontroverzi od samog početka korišćenja kefalometrije javila se u vezi sa određivanjem položaja i odnosa sekutića. *Downs*<sup>18</sup> je odabrao A-Pg liniju kao liniju koja povezuje najanteriornije granice bazalne kosti maksile i mandibule, i merio je rastojanje gornjih i donjih sekutića u odnosu na nju. *Ricketts*<sup>307</sup> objašnjava da je A-Pg linija najbolja referentna ravan za opisivanje položaja sekutića (posebno donjih), obzirom da povezuje zube i baze vilica. Ukoliko je konveksitet lica veći, A-Pg linija biće inklinirana ka napred, a zbog kompenzacije i donji sekutići. Određivanje položaja donjih sekutića u odnosu na NB liniju ne bi dalo realne podatke, obzirom da su oni ti koji određuju položaj tačke B, te dobijamo njihovo poređenje sa samima sobom. Određivanje položaja sekutića u odnosu na NA ili NB liniju ne uzima u obzir ni konfiguraciju lica ni uzrast pacijenta. A-Pg linija prati konveksitet lica, kao i rast pacijenta (donji sekutići se retrahuju u skladu sa ispravljanjem profila, odnosno smanjenjem konveksiteta lica u toku rasta).<sup>308</sup> Pored toga, merenje inklinacije u odnosu na Frankfurtsku horizontalu<sup>308</sup>, ravni vilica (SpP, MP), SN ravan ili pravu horizontalnu ravan (THP) ne objašnjava prostorne odnose, već samo nagib u odnosu na prav profil, ne uzimajući u obzir konveksne i konkavne profile. Zbog svega navedenog, u okviru ovog istraživanja, prostorni položaj sekutića određivan je pomoću A-Pg linije, dok je inklinacija merena u odnosu na ravni gornje i donje vilice (*U1/SpP* i *IMPA*). 3D analiza podrazumevala je merenje zapremine gornje i donje usne i brade kod pacijenata iz grupa A2, B2 i C.

### 6.2.1 GRUPE A2 i B2

Pravilna okluzija nije kriterijum lepote lica. *Edward Angle* je smatrao da će mekotkivni profil biti estetski idealan ukoliko se zubi postave u „normalnu“ okluziju, međutim, ortodonti su vrlo brzo shvatili da „normalna“ okluzija ne podrazumeva i idealnu estetiku lica. Iako su za *Angle*-a ekstrakcije stalnih zuba iz ortodontskih razloga bile nezamislive, mnogi ortodonti njegovog vremena, uključujući i neke od njegovih učenika, nisu bili zadovoljni estetskim rezultatima neekstrakcione terapije kod određenih pacijenata. *Calvin Case* je govorio o tome da je kod mnogih pacijenata potrebno ekstrahovati zube i smanjiti protruziju sekutića kako bi se dobili prihvatljivi estetski rezultati. Ovo je potvrdio i *Charles Tweed*, koji je čak razmišljao o tome da napusti ortodonciju, zato što je bio nezadovoljan estetikom lica i stabilnošću rezultata svojih pacijenata.

Na predavanjima i u diskusijama se često može čuti anegdotalni zaključak da ekstrakcije dovode do dugotrajnog uvlačenja lica, dok neekstrakciona terapija rezultuje u prenapregnutim, inkompetentnim usnama. Više longitudinalnih studija na profilnim kefalogramima pokazuje značajne promene mekotkivnog profila u dugotrajnom praćenju nakon terapije, međutim navodi da su razlike između ekstrakcionih i neekstrakcionih pacijenata male i statistički neznačajne.<sup>315-320</sup>

*Bowman i Johnston*<sup>318</sup> su ispitivali profile pacijenata tretiranih ekstrakcionom i neekstrakcionom terapijom, kao i stavove ortodonata i laika prema različitim profilima. Zaključili su da su ekstrakciona lica ravnija od neekstrakcionih, i da ih preferiraju i ortodonti i laici, prvi malo više od drugih. *Bishara i Jakobsen*<sup>321</sup> su pak objavili da laici ne prave razliku između ekstrakcionih i neekstrakcionih lica. Do sličnog zaključka došli su i *Stephens i saradnici*<sup>319</sup> koji su objavili da su ortodonti i laici birali slične profile kao najprihvatljivije. Među tim profilima nije bilo nikakvih pravila vezanih za vid ortodontske terapije, niti iznos promena u okviru kefalometrijskih analiza. I ortodonti i laici pokazali su slične preference sa sličnim varijacijama. *Lines i saradnici*<sup>322</sup> su zaključili da kako ortodonti, tako i laici preferiraju ravnije profile kod muških i konveksnije profile kod ženskih pacijenata.

Svi ovi zaključci su od izuzetne važnosti, obzirom da je jedan od glavnih ciljeva ortodontske terapije dobra estetika lica, koja se bazira na stavu opšte populacije.

### **Dentalni parametri**

Preoperativne vrednosti dentalnih parametara u okviru ove disertacije (*U1-APg*, *U1/SpP*, *L1-APg*, *IMPA*) nisu pokazale statistički značajne razlike između grupa A2 i B2, dok su postoperativne vrednosti nagiba gornjih (*U1/SpP*) i donjih sekutića (*IMPA*) bile značajno različite. Promene koje su se desile na nivou denticije značajno su bile veće u ekstrakcionoj u odnosu na neekstrakcionu grupu. Kao što je i očekivano, sekutići su se ponašali različito u grupama A2 i B2. U ekstrakcionoj grupi došlo je do značajnog smanjenja protruzije gornjih i donjih sekutića, koja je pre terapije bila povećana. U neekstrakcionoj grupi statistička značajnost primećena je samo na nivou povećanja protruzije donjih sekutića, koja je, pre terapije u grupi B2 bila veća nego u grupi A2. Incizalni razmak smanjio se značajno u obe grupe, dok se preklop sekutića smanjio značajno samo u neekstrakcionoj grupi.

### **Protruzija gornje i donje usne**

Smanjenje protruzije gornjih i donjih sekutića u ekstrakcionoj grupi pratilo je i statistički značajno smanjenje protruzije gornje i donje usne, kako u odnosu na E-liniju, tako i u odnosu na Sn-Pg'.

Iako je u okviru neekstrakcione grupe protruzija gornjih sekutića smanjena neznačajno, smanjenje protruzije gornje usne bilo je značajno. Na nivou donjih sekutića značajno je povećana protruzija, ali se položaj donje usne u sagitalnoj ravni nije značajno promenio. Objašnjenje za ovakvo ponašanje usana u neekstrakcionoj grupi mogla bi da bude činjenica da su u pitanju adolescentni pacijenti, koji su u toku terapije prošli kroz najintenzivniji period rasta, kao i to da se nagib donjih sekutića (*IMPA*) nije značajno promenio.

Protruzija gornje usne je u ekstrakcionoj grupi pre terapije bila veća od normalnih vrednosti i značajno veća u odnosu na neekstrakcionu grupu. Nakon terapije, sagitalni položaj gornje usne nije se razlikovao između grupa A2 i B2, i bio je u granicama normalnih vrednosti.

Longitudinalno istraživanje *Anderson-a i saradnika*<sup>312</sup> obavljeno na preterapijskim, postterapijskim i postretencionim (10 godina nakon terapije) profilnim kefalogramima 70 pacijenata tretiranih ekstrakcionom ortodontskom

terapijom, potvrdilo je da je mekotkivni profil zavisan od dentoskeletnog okvira. Ortodontska terapija je, kod ovih pacijenata, dovela do smanjanja dentofacijalne protruzije i protruzije gornje i donje usne, usled lingvalnog pomeranja gornjih i donjih sekutića, što je u skladu sa nalazima ove disertacije. Ispitivanje postretencionih kefalograma pacijenata iz studije *Andersona-a i saradnika*<sup>312</sup> otkrilo je dodatno ispravljanje lica usled rasta nosa i brade, što su potvrdili i *Prahl-Anderson i saradnici*<sup>323</sup>.

*Bishara i saradnici*<sup>316,317</sup> objavili su veće smanjenje konveksiteta lica i protruzije gornje i donje usne, kao i sekutića u ekstrakcionoj u odnosu na neekstrakcionu grupu. Oni su takođe našli da su pacijenti iz ekstrakcione grupe imali veću protruziju gornjih sekutića i usana pre terapije, kao i manju protruziju donjih sekutića.

Nalazi *Kocadereli-a*<sup>324</sup> u saglasnosti su sa prethodno navedenim rezultatima, odnosno govore o retruziji obe usne u obe grupe, sa većom izraženošću u ekstrakcionoj grupi. On navodi i da je u neekstrakcionoj grupi, na smanjenje konveksiteta više uticao rast nosa i brade, nego prava retruzija usana.

*Stephens i saradnici*<sup>319</sup>, *Zierhut i saradnici*<sup>320</sup> i *Erdinc i saradnici*<sup>196</sup> nisu našli razlike u čvrstotkivnim i mekotkivnim profilima ekstrakcionih i neekstrakcionih pacijenata nakon terapije, dok je pre terapije bila prisutna veća protruzija sekutića i usana u grupi koja je tretirana ekstrakcionom terapijom. Sa druge strane *Paquette i saradnici*<sup>315</sup>, koji su radili istraživanje na pacijentima koji su pre terapije bili slični, našli su značajne razlike, odnosno ravnije i retrudiranije profile (za oko 2mm) kod ekstrakcionih u odnosu na neekstrakcione pacijente nakon terapije. *Basciftci i Usumez*<sup>325</sup> takođe ne nalaze preterapijske razlike kod pacijenata tretiranih ekstrakcionom i neekstrakcionom terapijom, ali nakon terapije nalaze značajne razlike u vrednostima položaja donjih sekutića (*IMPA, L1-Apg, I/i*).

Analizom mekotkivnih profila 160 pacijenata tretiranih uz ekstrakcije četiri prva premolara, *Drobocky i Smith*<sup>326</sup> su utvrdili da je došlo do retrakcije gornje i donje usne, koje su na kraju terapije bile u granicama normalnih vrednosti.

Ispitivanja postretencionih promena mekotkivnih parametara između ekstrakcionih i neekstrakcionih pacijenata nisu pokazala statistički značajne razlike.<sup>196,315,320,327</sup>

Sve prethodno navedeno govori u prilog tome da pravilna dijagnoza i planiranje, uz dobro sprovođenje terapije i poznavanje biomehanike, neće dovesti do velikih razlika u mekotkivnom profilu nakon terapije, nezavisno od toga da li ona podrazumeva ekstrakcije premolara ili ne. S toga, izbegavanje ekstrakcija premolara zbog straha od pogoršanja izgleda lica pacijenta nije opravdano.

### ***Debljina gornje i donje usne***

Debljina gornje i donje usne značajno se povećala u obe grupe, a statistički značajne razlike nisu primećene između vrednosti za grupe A2 i B2 ni pre ni posle terapije. U skladu sa povećanjem debljine, 3D analiza otkrila je značajno povećanje zapremine mekih tkiva usana i brade. Ni analiza zapremine nije pokazala značajne razlike između vrednosti za grupe A2 i B2 ni pre ni posle terapije.

*Anderson i saradnici*<sup>312</sup> smatraju da je povećanje debljine gornje usne povezano sa retrakcijom gornjih sekutića, te da se za svakih 1,5 mm retrakcije, debljina usne poveća za 1 mm. *Ricketts*<sup>307</sup> navodi da kod pacijenata sa izraženom protruzijom sekutića, gornja usna izgleda tanko i istegnuto, pa njihova retrakcija omogućava relaksaciju i povećava debljinu gornje usne. On navodi da veća retrakcija dovodi do podebljanja od 2-4 mm, a manja oko 1-2 mm.

Kada govorimo o debljini donje usne, *Ricketts*<sup>313</sup> navodi da se ona u toku terapije povećava minimalno, i da dolazi do njenog izvijanja unazad nakon retrakcije sekutića. *Anderson i saradnici*<sup>312</sup> objavljuju slične rezultate, a mnogi autori<sup>196,307,312,313,325</sup> navode da je veza između promena u debljini donje usne i položaja sekutića neznčajna, što je u skladu i sa nalazima ove disertacije.

*Blanchette i saradnici*<sup>328</sup> su pokazali da promene u debljini i dužini usana zavise i od vertikalnih dimenzija donjeg sprata lica, što može da objasni razlike u rezultatima za grupe A2 i B2 u odnosu na istraživanja *Ricketts-a*<sup>307,313</sup> i *Anderson-a i saradnika*<sup>312</sup>. Ovome u prilog idu i rezultati istraživanja *Lai-a i saradnika*<sup>329</sup> koji navode da postoje velike varijacije u ponašanju mekih tkiva lica u odnosu na pomeranje zuba, kao i da na to posebno utiče visina donjeg sprata lica. Povećanje debljine i zapremine usana moglo bi da bude posledica rasta<sup>330</sup>, obzirom da je kod adolescentnih pacijenata teško razdvojiti efekte rasta od efekata terapije<sup>331</sup>.

### **Korelacija između dentalnih i mekotkivnih promena**

Ispitivanje korelacije na uzorku ove disertacije pokazalo je da kod ekstrakcionih pacijenata postoji značajna korelacija između smanjenja protruzije gornjih sekutića (*U1-APg*) i smanjenja protruzije gornje i donje usne. Takođe je utvrđena korelacija između smanjenja protruzije donjih sekutića (*L1-APg*) i smanjenja protruzije donje usne. U neekstrakcionoj grupi, korelacija između parametara koji su se značajno promenili u toku terapije, nije dokazana.

Više studija govori o visokoj korelaciji između retrakcije gornjih sekutića i gornje usne, i sugerše blisku vezu između mekotkivnih i potpornih skeletnih struktura, što je u skladu i sa nalazima ovog istraživanja.<sup>207-217,221,223,224,314</sup> Nekoliko drugih autora, međutim, nalazi da definitivne proporcionalne promene mekih tkiva ne moraju da prate promene na nivou denticije.<sup>218-225,329</sup>

Na rezultate ovih studija moglo je da utiče nekoliko varijabli, od kojih bi najvažnija bila izbor uzorka, gde je posebno značajan skeletni uzrast pacijenata. Normalan rast utiče na promenu mekotkivnog profila, što donekle može da objasni diskrepance između različitih studija.<sup>319</sup> Nos i brada pomeraju se postepeno unapred, i dovode do smanjenja protruzije profila.<sup>323</sup>

Pored uzrasta pacijenata, neke karakteristike usana, kao što su morfologija i tonus<sup>196</sup> mogu da utiču na njihovo ponašanje u odnosu na potporna tkiva. *Oliver*<sup>206</sup> je našao da kod pacijenata sa tankim i napetim usnama postoji značajna korelacija između retrakcije sekutića i retrakcije usana, dok to kod pacijenata sa debljim i manje napetim usnama nije bio slučaj. Pored toga *Wisth*<sup>225</sup> je zaključio da odgovor usana zavisi i od iznosa retrakcije sekutića, pa će se retrakcija usana smanjivati kako se retrakcija sekutića povećava, što ukazuje na to da usne poseduju neku vrstu prirodne potpore.

### **Zapremina mekih tkiva lica**

Zapremine gornje i donje usne, i brade značajno su se povećale u obe grupe. Moguće objašnjenje mogao bi, kao i kod vazdušnih puteva, da bude rast, obzirom da su u pitanju adolescentni pacijenti. U trenutku pisanja *Diskusije* ove doktorske disertacije, na žalost nije bilo dostupnih podataka drugih autora u vezi sa promenama zapremina usana i brade.

Imajući sve ovo u vidu, možemo da zaključimo da je procena položaja sekutića i usana veoma važan deo dijagnoze i planiranja terapije kod pacijenata koji se tretiraju uz ekstrakcije premolara.<sup>226</sup>

### 6.2.2 GRUPA C

Maksilofacijalni hirurzi mogu da koriguju položaj vilica u sve tri dimenzije prostora, a te promene u položaju kostiju odražavaju se na okolna meka tkiva.<sup>332</sup> Važan cilj kombinovane ortodontsko-hirurške terapije jeste poboljšanje estetike lica<sup>333,334</sup>, pa je analiza kako skeletnih, tako i mekotkivnih struktura važan deo planiranja hirurške korekcije. Analiza na profilnim kefalogramima može proceniti mekotkivne promene u sagitalnoj ravni, ali pacijenti obično proveravaju izgled lica u frontalnoj ravni. Zato je uvođenje 3D metoda za snimanje pacijenata, kao što su CT, CBCT, laseri za skeniranje ili stereofotogrametrija, izuzetno važno za analizu mekih tkiva celog lica.

Pored različitih dijagnostičkih metoda, treba obratiti pažnju i na nekoliko faktora, kao što su postoperativni otok, ortodontska pomeranja zuba, intenzitet i smer hirurških pomeranja, kao i dodatne hirurške korekcije, koji mogu da utiču na promene mekih tkiva nakon ortognatske hirurgije. Pored ovih faktora, fizičke osobine, kao što su pol, uzrast, telesna težina pacijenta<sup>335</sup> i prisustvo dentofacijalnih deformiteta takođe mogu da utiču na postoperativni izgled mekih tkiva lica.

#### ***Grupa C1 - Anteriono pomeranje gornje vilice***

Anteriono pomeranje maksile u grupi C1 dovelo je do značajnog povećanja uglova SNA i ANB, što je za posledicu imalo povećanje konveksiteta lica i protruzije gornje usne. Takođe je došlo do povećanja protruzije gornjih sekutića, odnosno povećanja rastojanja između gornjih sekutića i A-Pg linije. Položaj donje usne i brade ostao je nepromenjen. Pozitivna korelacija utvrđena je između povećanja ugla SNA i povećanja konveksiteta lica i protruzije gornje usne.



Pregledom literature identifikovana je samo jedna studija koja je proučavala mekotkivne promene nakon anteriornog pomeranja gornje vilice, kod pacijenata bez kongenitalnih anomalija (rascepi usne i nepca). *Wen-Ching Ko i saradnici*<sup>336</sup> takođe su utvrdili da je konkavitet lica značajno smanjen, odnosno da je mera konveksiteta lica povećana kod svih pacijenata. Gornja usna je pratila anteriorno pomeranje skeletnih struktura, dok su donja usna i predeo brade ostali u istom položaju, što je bio slučaj i u okviru grupe C1. Anteriorno pomeranje skeletnih i mekotkivnih struktura pokazalo je visoku korelaciju, što je u saglasnosti sa nalazima ove disertacije.

### **Grupa C2 - Anteriorno pomeranje donje vilice**

U okviru grupe C2 došlo je do povećanja ugla SNB, smanjenja ugla ANB, povećanja protruzije donjih i smanjenja protruzije gornjih sekutića, što je praćeno i smanjenjem incizalnog razmaka. Skeletne promene dovele su do mekotkivnih promena koje su povoljno uticale na izgled lica, pa su smanjeni konveksitet lica, nazolabijalni ugao i protruzija gornje i donje usne u odnosu na E-liniju. Korelacija između čvrstotkivnih i mekotkivnih promena nije utvrđena pomoću *Pearson*-ovog koeficijenta. U grupu C2 bili su uključeni kako pacijenti kod kojih je rađena genioplastika [5], tako i pacijenti kod kojih nije rađena genioplastika [8], pa je bitan podatak za tumačenje rezultata ove disertacije zaključak *McCallum-a i saradinika*<sup>337</sup> da uključivanje pacijenata kod kojih je rađena genioplastika nije značajno uticalo na proporcionalne promene između pomeranja koštanih i mekotkivnih struktura.

*McCollum i saradnici*<sup>337</sup>, *Dermaut i De Smith*<sup>338</sup> i *Mobarak i saradnici*<sup>339</sup> navode da su promene na nivou gornje usne naizgled nezavisne od mekotkivnih promena koje se dešavaju nakon anteriornog pomeranja donje vilice. Ipak, *Mobarak i saradnici*<sup>339</sup> našli su da se kod hipodivergantnih pacijenata nazolabijalni ugao povećava, kako se smanjuje retruzija gornje usne tri godine nakon operacije, što se poklapa sa nalazima ove disertacije, odnosno postoperativnim promenama kod pacijenata iz uzorka. Pomenuti autori dalje navode da se donja usna ponaša drugačije od gornje usne i brade. Varijabilnost može da bude posledica mnogih

faktora, kao što su snimanje pacijenta sa neopuštenim usnama, uzrast pacijenta, debljina tkiva, tip i tonus mišića, tip lica i stepen izvrnutosti donje usne.

*McCallum i saradnici*<sup>337</sup> su dalje utvrdili da debljina tkiva pomaže u predviđanju odgovora mekih tkiva nakon operacije, ali da i drugi faktori, kao što su incizalni razmak, preklop sekutića i protruzija donje usne igraju važnu ulogu. *Veltkamp i saradnici*<sup>340</sup> takođe navode da preoperativna debljina mekih tkiva i smer hirurških pomeranja imaju definitivan uticaj na postoperativni položaj donje usne. Povezanost između debljine usne i njenog postoperativnog položaja nije analizirana u okviru ove disertacije, obzirom da su pacijenti snimani neposredno posle hirurške korekcije, kada je prisutan otok, pa bi postoperativne vrednosti debljine tkiva bile nerealne.

### **Grupa C3 - Bimaksilarna korekcija III klase**

Bimaksilarna korekcija III skeletne klase dovela je do povećanja uglova SNA i ANB i smanjenja ugla SNB. Povećana je protruzija gornjih i smanjena protruzija donjih sekutića u odnosu na A-Pg liniju, a normalizovan je i incizalni razmak. Korekcija položaja vilica, dovela je i do promena na nivou mekotkivnih struktura i to do smanjenja konkaviteta, odnosno povećanja vrednosti konveksiteta lica, kao i povećanja protruzije gornje usne, kako u odnosu na Sn-Pg', tako i u odnosu na E-liniju. Visoka korelacija utvrđena je samo između smanjenja vrednosti ugla mandibularnog prognatizma i povećanja konveksiteta lica.

Pregled litarature omogućio je poređenje rezultata za grupu C3 samo sa jednim od mnogobrojnih istraživanja, imajući u vidu uzorak, vrstu hirurške korekcije i metodologiju. *Sforza i saradnici*<sup>341</sup> takođe su našli povećanje konveksiteta lica i nazolabijalnog ugla (koji je u grupi C3 povećan ali bez statističke značajnosti). Oni navode da je gornja vilica postala prominentnija u odnosu na donju, i da su se obe usne približile E-liniji, što je u saglasnosti sa nalazima u okviru grupe C3 (sa izuzetkom statističke značajnosti za rastojanje između donje usne i E-linije).

### **Grupa C4 - Anteriorno pomeranje gornje i donje vilice uz genioplastiku**

Anteriorno pomeranje obe vilice dovelo je do povećanja uglova SNA i SNB i smanjenja ugla FMA. Dentalni i mekotkivni parametri nisu pokazali statistički značajne promene, ali treba napomenuti da su povećane mere konveksiteta lica i protruzije gornje i donje usne.

Obzirom da se ova vrsta hirurške korekcije najčešće koristi za lečenje pacijenata sa OSA sindromom, većina istraživanja je fokusirana na vazdušne puteve, dok su retka ona koja se bave analizom mekotkivnog profila. Ovo potvrđuju *Conley i saradnici*<sup>342</sup> koji navode da se malo zna u vezi sa odgovorom mekih tkiva na bimaksilarno anteriorno pomeranje. Profili pacijenata koji prolaze kroz ovu hiruršku korekciju zbog dentofacijalnog deformiteta i onih koji se leče od OSA sindroma su veoma različiti. Osobe sa dentofacijalnim deformitetom bimaksilarnog retrognatizma su obično mlade osobe, ženskog pola i normalne težine, dok su OSA pacijenti uglavnom sredovečni muškarci sa izrazito povećanim indeksom telesne mase. *Conley i saradnici*<sup>342</sup> su na uzorku od 31 pacijenta tretiranog zbog OSA sindroma utvrdili da je došlo do povećanja protruzije gornje i donje usne, što je u saglasnosti sa rezultatima u grupi C4, sa izuzetkom statističke značajnosti. Međutim, poređenja mekotkivnih promena kod pacijenata sa OSA sindromom, i onih sa dentofacijalnim deformitetima, nisu pouzdana, iz dva osnovna razloga: (1) Većina pacijenata sa OSA sindromom ne prolazi kroz ortodontsku pripremu, što nije slučaj kod pacijenata koji imaju dentofacijalni deformitet i (2) debljina mekih tkiva lica u velikom broju slučajeva je veća kod pacijenata sa OSA sindromom.

### **Zapremina mekih tkiva lica**

Zapremine gornje i donje usne značajno su se povećale u grupi C, što je najverovatnije posledica poslehirurškog otoka, te bi za analizu ovih promena trebalo napraviti post-retencione CBCT snimke bar šest meseci nakon hirurške intervencije<sup>342</sup>. Pored toga, u trenutku pisanja *Diskusije* ove doktorske disertacije, nije bilo dostupnih podataka drugih autora u vezi sa promenama zapremine usana i brade nakon različitih hirurških pomeranja vilica.

# **7. ZAKLJUČCI**

## 7. ZAKLJUČCI

Na osnovu rezultata doktorske disertacije, zaključeno je sledeće:

1. Kod adolescentnih pacijenata, ni ekstrakciona, ni neekstrakciona ortodontska terapija nisu negativno uticale na dimenzije gornjih vazdušnih puteva. One su se povećale bez obzira na plan terapije.
2. Kod pacijenata tretiranih anteriornim pomeranjem maksile, anteriornim pomeranjem mandibule, kao i retroponiranjem mandibule uz anteriorno pomeranje maksile došlo je do statistički neznačajnog povećanja dimenzija gornjih vazdušnih puteva. Istovremeno anteriorno pomeranje gornje i donje vilice uz genioplastiku dovelo je do značajnog povećanja zapremine orofarinksa i površine najužeg dela farinksa.
3. Protruzija sekutića i usana je, uz značajnija odstupanja u ekstrakcionoj u odnosu na neekstrakcionu grupu, pre terapije bila veća od standardnih vrednosti. U toku ekstrakcione terapije došlo je do smanjenja protruzije sekutića koju je pratilo i smanjenje protruzije usana do standardnih vrednosti uz značajnu korelaciju. Neekstrakciona terapija dovela je do povećanja protruzije donjih sekutića koju nije pratilo dodatno povećanje protruzije usana. Zapremine gornje i donje usne, kao i brade značajno su se povećale u obe grupe, što je najverovatnije posledica rasta. Sve navedeno govori u prilog poboljšanju izgleda lica pacijenata tretiranih ekstrakcionom terapijom.
4. Konveksitet lica značajno se povećao u grupama tretiranim zbog III skeletne klase, dok se u grupi tretiranoj zbog II skeletne klase, konveksitet lica značajno smanjio. Protruzija gornje usne značajno se povećala nakon anteriornog pomeranja kako gornje, tako i donje vilice. Protruzija donje usne značajno se povećala nakon anteriornog pomeranja donje vilice. Parametri protruzije usana i konveksiteta lica bili su nakon terapije u granicama normalnih vrednosti. Zapremine gornje i donje usne značajno su

se povećale kod svih pacijenata tretiranih ortodontsko-hirurškom terapijom, što je najverovatnije posledica postoperativnog otoka. Zapremina brade nije pokazala statistički značajne promene.

5. Preporučuju se dalja istraživanja gornjih vazdušnih puteva i mekih tkiva lica pomoću 3D dijagnostičkih sredstava. Veći uzorci i postretencioni podaci potrebni su kako bi se utvrdila značajnost i stabilnost promena koje su se desile kao posledica terapije.

## **8. LITERATURA**

**8. LITERATURA:**

1. Rubin RM. Making sense of cephalometrics. *Angle Orthod.* 1997;67:83-85
2. Viteporn S. *The Technique of Cephalometric Radiography.* Iz Athanasiou AE. Orthodontic cephalometry. London and Baltimore: Mosby-Wolfe; 1995.
3. Moss JP. The use of three-dimensional imaging in orthodontics. *Eur J of Orthod.* 2006;28:416-425
4. Olds C. Facial beauty in western art. Iz: McNamara J. *Esthetics and the treatment of facial form.* Monograph No. 28, Craniofacial Growth Series. Center for Craniofacial Growth and Development, University of Michigan, Ann Arbor; 1993.
5. Case CS. *A Practical Treatise on the Techniques and Principles of Dental Orthopedia.* Chicago, IL: Case Company; 1908.
6. Palomo JM, Yang CY, Hans MG. Clinical Application of Three-Dimensional Craniofacial Imaging in Orthodontics. *J Med Sci.* 2005;25:269-278
7. Hans MG, Palomo JM, Dean D, Cakirer B, Min KJ, Han S, Broadbent BH. Three-Dimensional Imaging: The Case Western Reserve University Method. *Sem Orthod.* 2001;7:233-243
8. van Loon JAW. A new method for indicating normal and abnormal relations of the teeth to the facial lines. *Dent Cosmos.* 1915;57:973-83,1093-1101,1229-1235
9. Simon P: *Fundamental Principles of a Systematic Diagnosis of Dental Anomalies* (trans Lischer BF). Boston: Stratford Company; 1926.
10. Baumrind S. The Road to Three-Dimensional Imaging in Orthodontics. *Semin Orthod.* 2011;17:2-12
11. Brooks SL. CBCT Dosimetry: Orthodontic Consideration. *Semin Orthod.* 2009;15:14-18
12. White SC, Pharoah MJ. The Evolution and Application of Dental Maxillofacial Imaging Modalities. *Dent Clin N Am.* 2008;52:689-705
13. Langland O, Langlais R, McDavid W, et al. History of panoramic radiography. In: *Panoramic radiography.* 2nd ed. Philadelphia: Lea&Febiger; 1989.
14. Broadbent BH. A new technique and its application to Orthodontics. *Angle Orthod.* 1931;1:45-66



15. Hofrath H. Die Bedeutung von Röntgenfern- und Abstandsaufnahme für die Diagnostik von Kieferanomalien. *Fortschr Orthodont.* 1931;1:232-236
16. Moyers RE, Bookstein FL, Hunter WS. Analysis of the craniofacial skeleton: Cephalometrics. Iz: Moyers RE, editor. *Handbook of orthodontics.* Chicago,IL: Yearbook; 1988.
17. Hunter WS, Baumrind S, Moyers RE. An inventory of United States and Canadian growth record sets: preliminary report. *Am J Orthod Dentofac Orthop.* 1993;103:545-555
18. Downs WB. Variation in Facial Relationships: Their Significance in Treatment and Prognosis. *Am J Orthod.* 1948;34:812-840
19. Hans MG, Valiathan M, Palomo JM. Cone Beam Computed Tomography: A Link with the Past, a Promise for the Future. *Semin Orthod.* 2011;17:81-87
20. Adams GL, Gansky SA, Miller AJ, Harrell WE, Hatcher DC. Comparison between traditional 2-dimensional cephalometry and a 3-dimensional approach on human dry skulls. *Am J Orthod Dentofacial Orthop.* 2004;126:397-409
21. Kumar V, Ludlow JB, Mol A, Cevitanes L. Comparison of conventional and cone beam CT synthesized cephalograms. *Dentomaxillofac Radiol.* 2007;36:263-269
22. Kumara V, Ludlow J, Cevitanes LHS, Mold A. In Vivo Comparison of Conventional and Cone Beam CT Synthesized Cephalograms. *Angle Orthod.* 2008;78:873-879
23. Van der Stelt PF. Filmless imaging: the uses of digital radiography in dental practice. *J Am Dent Assoc.* 2005;136:1379-87
24. Hatcher DC, Aboudara CL. Diagnosis goes digital. *Am J Orthod Dentofacial Orthop.* 2004;125:512-515
25. Halazonetis DJ. From 2-dimensional cephalograms to 3-dimensional computed tomography scans. *Am J Orthod Dentofacial Orthop.* 2005;127:627-37
26. Hechler SL. Cone-Beam CT: Applications in Orthodontics. *Dent Clin N Am.* 2008;52:809-823
27. Ricketts RM. The value of cephalometrics and computerized technology. *Angle Orthod.* 1972;42:179-199

28. Kuijpers-Jagtman AM. Iz Swennen GRJ, Schutyser F, Hausamen JE. Three-Dimensional Cephalometry: A Color Atlas and Manual. Berlin:Springer; 2006.
29. Ahlqvist J, Eliasson S, Welander U. The effect of projection errors on cephalometric length measurements. *Eur J Orthod.* 1986;8:141-148
30. Chen YJ, Chen SK, Chang HF, Chen KC. Comparison of landmark identification in traditional versus computer-aided digital cephalometry. *Angle Orthod.* 2000;70:387-392
31. Chen YJ, Chen SK, Huang HW, Yao CC, Chang HF. Reliability of landmark identification in cephalometric radiography acquired by a storage phosphor imaging system. *Dentomaxillofac Radiol.* 2004;33:301-306
32. Baumrind S, Frantz RC. The reliability of head film measurements. 1. Landmark identification. *Am J Orthod.* 1971;60:111-127
33. Baumrind S, Frantz RC. The reliability of head film measurements. 2. Conventional angular and linear measures. *Am J Orthod.* 1971;60:505-517
34. Major PW, Johnson DE, Hesse KL, Glover KE. Landmark identification error in posterior anterior cephalometrics. *Angle Orthod.* 1994;64:447-454
35. Lagravère MO, Carey J, Toogood RW, and Major PW. Three-dimensional accuracy of measurements made with software on cone-beam computed tomography images. *Am J Orthod Dentofacial Orthop.* 2008;134:112-116
36. Grayson B, Cutting C, Bookstein FL, Kim H, McCarthy JG. The threedimensional cephalogram: theory, technique, and clinical application. *Am J Orthod Dentofacial Orthop.* 1988;94:327-337
37. Swennen GRJ, Schutyser F, Barth EL, De Groeve P, De Mey A. A New Method of 3-D Cephalometry Part I: The Anatomic Cartesian 3-D Reference System. *J Craniofac Surg.* 2006;17(2):314-325
38. Savara BS. A method for measuring facial growth in three dimensions. *Hum Biol.* 1965;37:245-255
39. Hixon EH. Cephalometrics: a perspective. *Angle Orthod.* 1972;42:200-211
40. Goldberg M. Cephalometrics. *Int J Orthod.* 1973;11:111-129
41. Ricketts RM. Fifty years of cephalometric radiography. *Angle Orthod.* 1981;51:89-91
42. Vig PS. An orthodontist's view of some recent mathematical studies in cephalometrics. *Am J Orthod.* 1982;81:341-342

43. Solow B. Computers in cephalometric research. *Comp Biol Med.* 1970;1:41-49
44. Maganzini A. Developmental history of cephalometrics: a review. *Int J Orthod.* 1974;12:5-24
45. Baumrind S, Moffit F, Curry S. Three-dimension x-ray stereometry from paired coplanar images: a progress report. *Am J Orthod.* 1983;84:292-312
46. Baumrind S, Moffit F, Curry S. The geometry of three dimensional measurement from paired coplanar x-ray images. *Am J Orthod.* 1983;84:313-322
47. Altobelli DE, Kikinis R, Mulliken JB, Cline H, Lorensen W, Jolesz F. Computer assisted three-dimensional planning in craniofacial surgery. *Plast Reconst Surg.* 1993;92:576-585
48. Dean D, Subramanyan K, Kim E. New 3D Bolton standards: co-registration of biplane X-rays and 3D CT. *Intl Soc Optical Engin.* 1997;3034:541-549
49. Bookstein FL. On the cephalometrics of skeletal change. *Am J Orthod.* 1982;82:177-198
50. Bookstein FL, Grayson B, Cutting CB. Landmarks in three dimensions: reconstruction from cephalograms versus direct observation. *Am J Orthod Dentofacial Orthop.* 1991;100:133-140
51. Spolyar JL, Vasileff W, MacIntosh RB. Image corrected cephalometric analysis (ICCA): design and evaluation. *Cleft Palate Craniofac J.* 1993;30:528-541
52. Dean D, Palomo JM, Subramanyan K, Hans MG, Broadbent BH Jr, Moullas A, Macaraeg O. Accuracy and precision of 3D cephalometric landmarks from biorthogonal plain film X-rays. *Intl Soc Optical Engin.* 1998;3335:50-58
53. Grayson B, McCarthy JG, Bookstein F. Analysis of craniofacial asymmetry by multi-plane cephalometry. *Am J Orthod.* 1983;94:217-224
54. Grayson B. Cephalometric Analysis for the Surgeon. *Clinics in Plastic Surg.* 1989;16:633-644
55. Baumrind S. Integrated three-dimensional craniofacial mapping: background, principles, and perspectives. *Sem Orthod.* 2001;7:223-232
56. Broadbent BH, Broadbent BH Jr, Golden W. Bolton Standards of Dentofacial Development. St. Louis,MO:CV Mosby; 1975.

57. Subramanyan K, Dean D. Scanned bi-orthogonal radiographs as a source for 3-D cephalometric data. *Intl Soc Optical Engin.* 1996; 2710:717-724
58. Palomo JM, Hunt DW, Hans MG, Broadbent BH. A longitudinal 3D size and shape comparison of untreated class I and class II individuals. *Am J Orthod Dentofacial Orthop.* 2005;127:584-591
59. Swennen GRJ, Barth EL, Schutyser F, De Groeve P, Lemaitre A. Three dimensional (3-D) cephalometry. The basics for virtual planning. *J Craniomaxillofac Surg.* 2004;32(Suppl 1):135
60. Swennen GRJ, Schutyser F, Hausamen JE. *Three-Dimensional Cephalometry. A Color Atlas and Manual.* Heidelberg:Springer; 2005.
61. Halazonetis DJ. Morphometrics for cephalometric diagnosis. *Am J Orthod Dentofacial Orthop.* 2004;125:571-581
62. Enlow D. Discussion of Takada K, Sorihashi Y, Stephens CD, Itoh S. An inference modeling of human visual judgment of sagittal jaw-base relationships based on cephalometry: Part I. *Am J Orthod Dentofacial Orthop.* 2000;117:147
63. Oldendorf WH. Isolated flying spot detection of radiodensity discontinuities—displaying the internal structural patten of a complex object. *I.R.E. Transactions on Bio-medical Electronics.* 1961;8:68-72
64. Hounsfield GN. Computerized transverse axial scanning (tomography): Part I. Description of system. *Br J of Radiology.* 1973;46:1016-1022
65. Beckmann EC. CT scanning the early days. *Br J of Radiology.* 2006;79:5-8
66. Kau CH, Richmond S, Palomo JM, Hans MG. Current Products and Practice Three-dimensional cone beam computerized tomography in orthodontics. *J Orthod.* 2005;32:282-293
67. Farman AG, Scarfe WC. *The Basics of Maxillofacial Cone Beam Computed Tomography.* Semin Orthod. 2009;15:2-13
68. Papadopoulos MA, Christou PK, Christou PK, Athanasiou AE, Boettcher P, Zeilhofer HF, Sader R, Papadopoulos NA. Threedimensional craniofacial reconstruction imaging. *Oral Surg Oral Med Oral Pathol Oral Radiol Endodont.* 2002;93:382-393
69. Grevers G, Assal J, Vogl T, Wilimzig C. Three-dimensional magnetic resonance imaging in skull base lesions. *Am J Otolaryngol.* 1991;12:139-145

70. Hamada Y, Kondoh T, Nakaoka K, Seto K. Magnetic resonance imaging findings and clinical symptoms in the temporomandibular joint in patients with mandibular continuity defects. *J Oral Maxillofac Surg.* 2000;58:487-494
71. Gray CF, Staff RT, Redpath TW, Needham G, Renny NM. Assessment of maxillary sinus volume for the sinus lift operation by three-dimensional magnetic resonance imaging. *Dentomaxillofac Radiol.* 2000;29:154-158
72. Gao X, Otsuka R, Ono T, Honda E, Sasaki T, Kuroda T. Effect of titrated mandibular advancement and jaw opening of the upper airway in nonapneic men: a magnetic resonance imaging and cephalometric study. *Am J Orthod Dentofacial Orthop.* 2004;125:191-199
73. Takacs B, Pieper S, Cebral J, Kiss B, Benedek B, Szijarto G. Facial modeling for plastic surgery using magnetic resonance imagery. *SPIE Electronic Imaging: The Engineering Reality of Virtual Reality 2004 (EI06).* SPIE, San Jose, CA, USA; 2004.
74. Mah J, Hatcher D. Current status and future needs in craniofacial imaging. *Orthod Craniofac Res.* 2003;6(Suppl 1):10-16; discussion 179-182
75. Robb R: Dynamic Spatial Reconstructor: An X-ray Video Fluoroscopic CT Scanner for Dynamic Volume Imaging of Moving Organs. *IEEE Trans Med Imaging.* 1982;1:22-33
76. Jaffray DA, Siewerdsen JH: Cone-beam computed tomography with a flat-panel imager: initial performance characterization. *Med Phys.* 2000;27:1311-1323
77. Siewerdsen JH, Jaffray DA: Cone-beam computed tomography with a flat-panel imager: effects of image lag. *Med Phys.* 1999;26:2635-2647
78. Siewerdsen JH, Jaffray DA: Cone-beam computed tomography with a flat-panel imager: magnitude and effects of X-ray scatter. *Med Phys.* 2001;28:220-231
79. Cho PS, Johnson RH, Griffin TW: Cone-beam CT for radiotherapy applications. *Phys Med Biol.* 1995;40:1863-1883
80. Chen B, Ning R: Cone-beam volume CT breast imaging: feasibility study. *Med Phys.* 2002;29:755-770
81. Howerton BW, Mora MA . Advancements in Digital Imaging: What Is New and on the Horizon? *J Am Dent Assoc.* 2008;139:205-245

82. Scarfe WC, Farman AG. What is Cone-Beam CT and How Does it Work? *Dent Clin N Am.* 2008;52:707-730
83. Sukovic P. Cone beam computed tomography in craniofacial imaging. *Orthod Craniofac Res* 2003;6(Suppl 1):31-36; discussion 179-182
84. Mah JK, Danforth RA, Bumann A, Hatcher D. Radiation absorbed in maxillofacial imaging with a new dental computed tomography device. *Oral Surg Oral Med Oral Pathol Oral Radiol Endod.* 2003;96:508-513
85. Palomo JM, Kau CH, Palomo LB, Hans MG. Three-dimensional cone beam computerized tomography. *Dent Today.* 2006;25:130-135
86. Baba R, Ueda K, Okabe M. Using a flat-panel detector in high resolution cone beam CT for dental imaging. *Dentomaxillofac Radiol.* 2004;5:285-290
87. Molen AD. Comparing Cone Beam Computed Tomography Systems from an Orthodontic Perspective. *Semin Orthod.* 2011;17:34-38
88. Endo M, Tsunoo T, Nakamori N, Yoshida K. Effect of scattered radiation on image noise in cone beam CT. *Med Phys.* 2001;28:469-474
89. Chakeres DW. Clinical significance of partial volume averaging of the temporal Bone. *AJNR Am J Neuroradiol.* 1984;5:297-302
90. Ballrick JW, Palomo JM, Ruch E, Amberman BD, Hans MG. Image distortion and spatial resolution of a commercially available conebeam computed tomography machine. *Am J Orthod Dentofac Orthop.* 2008;134:573-582
91. Holberg C, Steinhäuser S, Geis P, Rudzki-Janson I. Cone-beam computed tomography in orthodontics: benefits and limitations. *J Orofac Orthop.* 2005;66:434-444
92. Kimke T, Tuytschaever T. Increasing the number of gray shades in medical display systems—how much is enough? *J Digit Imaging.* 2006;20:422-432
93. Ning R, Tang X, Conover D. X-Ray scatter correction algorithm for cone beam CT imaging. *Med Phys.* 2004;31:1195-1202
94. Palomo JM, Rao PS, Hans MG. Influence of CBCT exposure conditions on radiation dose. *Oral Surg Oral Med Oral Pathol Oral Radiol Endod.* 2008;105:773-782
95. Mah J, Hatcher D. Three-dimensional craniofacial imaging. *Am J Orthod Dentofacial Orthop.* 2004;126:308-309

96. International Commission on Radiological Protection: 1990 Recommendations. ICRP Publication 60. Ann ICRP. 1991;21:1-201
97. The 2007 Recommendations of the International Commission on Radiological Protection. ICRP Publishing Group 103. Ann ICRP. 2007;37:137-246
98. Gijbels F, Jacobs R, Debaveye D, Verlinden S, Sanderink G. Dosimetry of digital panoramic imaging. Part I: Patient exposure. Dentomaxillofac Radiol. 2005;34:145-149
99. Ludlow JB, Davies-Ludlow LE, Brooks SL, Howerton WB. Dosimetry of 3 CBCT devices for oral and maxillofacial radiology: CB Mercuray, NewTom 3G and i-CAT. Dentomaxillofac Radiol. 2006;35:219-226
100. Gijbels F, Sanderink G, Wyatt J, Van Dam J, Nowak B, Jacobs R. Radiation doses of indirect and direct digital cephalometric radiography. Br Dent J. 2004;197:149-152
101. Visser H, Rodig T, Hermann KP. Dose reduction by direct-digital cephalometric radiography. Angle Orthod. 2001;71:159-163
102. Frederiksen NL. Health physics. Iz: White SC, Pharoah MJ. Oral radiology, principles and interpretation. 5<sup>th</sup> ed. St Louis,MO: Mosby; 2004.
103. Martin CJ. Effective dose: how should it be applied to medical exposures? Br J Radiol. 2007;80:639-647
104. Brenner DJ. Effective dose: a flawed concept that could and should be replaced. Br J Radiol. 2008;81:521-523
105. Thilander-Klang A, Helmrot E. Methods of determining the effective dose in dental radiology. Radiat Prot Dosimetry. 2010;139:306-309
106. Huda W, Sandison GA. Estimation of mean organ doses in diagnostic radiology from Rando phantom measurements. Health Phys. 1984;47:463-467
107. Loubele M, Bogaerts R, Van Dijck E, Pauwels R, Vanheusden S, Suetens P, Marchal G, Sanderink G, Jacobs R. Comparison between effective radiation dose of CBCT and MSCT scanners for dentomaxillofacial applications. Eur J Radiol. 2009;71:461-468
108. Okano T, Harata Y, Sugihara Y, Sakaino R, Tsuchida R, Iwai K, Seki K, Araki K. Absorbed and effective doses from cone beam volumetric imaging for implant planning. Dentomaxillofac Radiol. 2009;38:79-85

109. Suomalainen A, Kiljunen T, Käser Y, Peltola J, Kortenesniemi M. Dosimetry and image quality of four dental cone beam computed tomography scanners compared with multislice computed tomography scanners. *Dentomaxillofac Radiol.* 2009;38:367-378
110. Ludlow JB, Ivanovic M. Comparative dosimetry of dental CBCT devices and 64- slice CT for oral and maxillofacial radiology. *Oral Surg Oral Med Oral Pathol Oral Radiol Endod.* 2008;106:106-114
111. Silva MA, Wolf U, Heinicke F, Bumann A, Visser H, Hirsch E. Cone-beam computed tomography for routine orthodontic treatment planning: a radiation dose evaluation. *Am J Orthod Dentofacial Orthop.* 2008;133:640.e1-5
112. Ludlow JB, Davies-Ludlow LE, Brooks SL: Dosimetry of two extraoral direct digital imaging devices: NewTom cone beam CT and Orthophos Plus DS panoramic unit. *Dentomaxillofac Radiol.* 2003;32:229-234
113. Ngan DC, Kharbanda OP, Geenty JP, Darendeliler MA: Comparison of radiation levels from computed tomography and conventional dental radiographs. *Aust Orthod J.* 2003;19:67-75
114. Tsiklakis K, Donata C, Gavala S, Karayianni K, Kamenoupoulou V, Hourdakos CJ. Dose reduction in maxillofacial imaging using low dose Cone Beam CT. *Eur J Radiol.* 2005;56:413-417
115. Roberts JA, Drage NA, Davies J, Thomas DW. Effective dose from cone beam CT examinations in dentistry. *Br J Radiol.* 2009;82:35-40
116. Hirsch E, Wolf U, Heinicke F, Silva MA. Dosimetry of the cone beam computed tomography Veraviewepocs 3D compared with the 3D Accuitomo in different fields of view. *Dentomaxillofac Radiol.* 2008;37:268-273
117. Loubele M, Jacobs R, Maes F, Schutyser F, Debaveye D, Bogaerts R, Coudyzer W, Vandermeulen D, van Cleynenbreugel J, Marchal G, Suetens P.. Radiation dose vs. image quality for low-dose CT protocols of the head for maxillofacial surgery and oral implant planning. *Radiat Prot Dosimetry.* 2006;117:211-216
118. Pauwels R, Beinsberger J, Collaert B, Theodorakou C, Rogers J, Walker A, Cockmartin L, Bosmans H, Jacobs R, Bogaerts R, Horner K. Effective dose range for dental cone beam computed tomography scanners. *Eur J Radiol;* 2010; Dec 31. [Epub ahead of print]



119. Ludlow JB, Davies-Ludlow LE, White SC. Patient risk related to common dental radiographic examinations: the impact of 2007 International Commission on Radiological Protection recommendations regarding dose calculation. *J Am Dent Assoc.* 2008;139:1237-1243
120. Kwong JC, Palomo JM, Landers MA, Figueroa A, Hans MG. Image quality produced by different cone-beam computed tomography settings. *Am J Orthod Dentofacial Orthop.* 2008;133:317-327
121. Hutchison S. Cone beam computed tomography panoramic images versus traditional panoramic radiographs [thesis abstract]. *Am J Orthod Dentofacial Orthop.* 2005;128:550
122. Harrell WE Jr. 3D Diagnosis and Treatment Planning in Orthodontics. *Semin Orthod.* 2009;15:35-41
123. Mah JK, Huang RC, Choo H. Advanced Applications of Cone Beam Computed Tomography in Orthodontics. *Semin Orthod.* 2011;17:57-71
124. Gwen RJ, Swennena J, Schutyserb F: Three-dimensional cephalometry: Spiral multi-slice vs cone-beam computed tomography. *Am J Orthod Dentofacial Orthop.* 2006;130:410-416
125. Olszewski R, Cosnard G, Macq B, Mahy P, Reyckler H. 3D CT-based cephalometric analysis: 3D cephalometric theoretical concept and software. *Neuroradiology.* 2006;48:853-862
126. Proffit WR. *Contemporary Orthodontics.* 4th ed. St. Louis: Mosby; 2007.
127. Schendel S, Eisenfeld J, Bell WH, Epker BN, Mischelevich DJ. The long face syndrome: vertical maxillary excess. *Am J Orthod.* 1976;70:398-408
128. Stefanović N. Pouzdanost kompjuterizovanih kefalometrijskih predviđanja rezultata hirurške korekcije mandibularnog prognatizma [Magistarska teza]. Beograd: Univerzitet u Beogradu; 2007.
129. Stefanović N, Glišić B, Šćepan I. Reliability of computerized cephalometric outcome predictions of mandibular set-back surgery. *Srp Arh Celok Lek.* 2011;139:138-142
130. Smith JD, Thomas PM, Proffit WR. A comparison of current imaging programs. *Am J Orthod Dentofacial Orthop.* 2004;125:527-536
131. Schendel SA, Lane C. 3D Orthognathic Surgery Simulation Using Image Fusion. *Semin Orthod.* 2009;15:48-56

132. Scolozzi P, Schendel S. Soft-tissue changes and predictions of orthognathic surgery. Iz: Fonseca R: Oral and Maxillofacial Surgery. St. Louis:Elsevier; 2009.
133. Gossett CB, Preston CB, Dunford R, Lampasso J. Prediction accuracy of computer assisted surgical visual treatment objectives as compared with conventional visual treatment objectives. J Oral Maxillofac Surg. 2005;63:609-617
134. Aboudara CA, Hatcher D, Nielsen IL, Miller A. A threedimensional evaluation of the upper airway in adolescents. Orthod Craniofac Res. 2003;6(Suppl 1):173-175
135. Aboudara C, Nielsen I, Huang JC, Maki K, Miller AJ, Hatcher D. Comparison of human airway space using conventional lateral headfilms and three-dimensional reconstruction from conebeam computed tomography. Am J Orthod Dentofac Orthop. 2009;135:468-479
136. Cha J-Y, Mah J, Sinclair P: Incidental findings in the maxillofacial area with 3-dimensional cone-beam imaging. Am J Orthod Dentofac Orthop. 2007;132:7-14
137. Bishara SE, Athanasiou AE. Cephalometric Methods for Assessment of Dentofacial Changes in Athanasiou AE. Orthodontic cephalometry. London and Baltimore: Mosby-Wolfe; 1995.
138. Cevitanes LH, Styner MA, Proffit WR: Image analysis and superimposition of 3-dimensional cone-beam computed tomography models. Am J Orthod Dentofacial Orthop. 2006;129:611-618
139. Cevitanes LH, Heymann G, Cornelis MA, DeClerck HJ, Tulloch JFC. Superimposition of 3-dimensional cone-beam computed tomography models of growing patients. Am J Orthod Dentofacial Orthop. 2009;136:94-99
140. McKee IW, Williamson PC, Lam EW, Heo G, Glover KE, Major PW. The accuracy of 4 panoramic units in the projection of mesiodistal tooth angulations. Am J Orthod Dentofac Orthop. 2002;121:166-175
141. Peck JL, Sameshima GT, Miller AJ, Worth P, Hatcher DC. Mesiodistal root angulation using panoramic and cone beam CT. Angle Orthod. 2007;77:206-213
142. Shewinvanakitkul W, Hans MG, Narendran S, Palomo JM. Measuring

- buccolingual inclination of mandibular canines and first molars using CBCT. *Orthod Craniofac Res.* 2011;14:168-174
143. Dado DV, Rosenstein SW, Aldeer ME, Kernahan DA. Long-term assessment of early alveolar bone grafts using threedimensional computer assisted tomography: a pilot study. *Plast Reconstr Surg.* 1997;99:1840-1845
144. Ericson S, Kurol J. Incisor root resorptions due to ectopic maxillary canines imaged by computerized tomography: a comparative study in extracted teeth. *Angle Orthod.* 2000;70:276-283
145. Heimisdottir K, Bosshardt D, Ruf S. Can the severity of root resorption be accurately judged by means of radiographs? A case report with histology. *Am J Orthod Dentofacial Orthop.* 2005;128:106-109
146. Akdeniz BG, Grondahl HG, Magnusson B. Accuracy of proximal caries depth measurements: comparison between limited cone beam computed tomography, storage phosphor and film radiography. *Caries Res.* 2006;40:202-207
147. Yonetsu K, Yuasa K, Kanda S. Idiopathic osteosclerosis of the jaws: panoramic radiographic and computed tomographic findings. *Oral Surg Oral Med Oral Pathol Oral Radiol Endod.* 1997;83:517-521
148. Bsoul SA, Alborz S, Terezhalmay GT, Moore WS. Idiopathic osteosclerosis (Enostosis, dense bone silands, focal periapical osteopetrosis). *Quintessence Int.* 2004;35:590-591
149. Palomo JM, Kau CH, Bahl L, Hans MG, Three-dimensional Cone Beam Computerized Tomography In Dentistry. *Dent Today.* 2006;25:130,132-135
150. Tamimi D, ElSail K. Cone Beam Computed Tomography in the Assessment of Dental Impactions. *Semin Orthod.* 2009;15:57-62
151. Walker L, Enciso R, Mah J. Threedimensional localization of maxillary canines with cone-beam computed tomography. *Am J Orthod Dentofacial Orthop.* 2005;128:418-423
152. Fonseca LC, Kodama NK, Nunes FCF, Maciel PH, Fonseca FA, Roitberg M, de Oliveira JX, Cavalcanti MG. Radiographic assessment of Gardner's syndrome. *Dentomaxillofac Radiol.* 2007;36:121-124
153. Peck S, Peck L, Kataja, M. The palatally displaced canine as a dental anomaly of genetic origin. *Angle Orthod.* 1994;64:249-256

154. Baccetti T. A controlled study of associated dental anomalies. *Angle Orthod.* 1998;68:267-274
155. Becker A, Smith P, Behar R. The incidence of anomalous maxillary lateral incisors in relation to palatally displaced cuspids. *Angle Orthod.* 1981;51:24-29
156. Becker A. Palatal canine displacement: guidance theory or an anomaly of genetic origin? *Angle Orthod.* 1995;65:95-102
157. Bishara SE. Impacted maxillary canines: a review. *Am J Orthod Dentofac Orthop.* 1992;101:159-171
158. Jacoby M. The etiology of maxillary canine impaction. *Am J Orthod.* 1983;84:125-132
159. Maverna R, Gracco A. Different diagnostic tools for the localization of impacted maxillary canines: clinical considerations. *Prog Orthod.* 2007;8:28-44
160. Broadbent BH. Ontogenic development of occlusion. *Angle Orthod.* 1941;11:223-241
161. Ericson S, Kurol J. Longitudinal study and analysis of clinical supervision of maxillary canine eruption. *Community Dent Oral Epidemiol.* 1986;14:172-176
162. Lindauer SJ, Rubenstein LK, Hang WM, Andersen WC, Isaacson RJ. Canine impaction identified early with panoramic radiographs. *J Am Dent Assoc.* 1992;123:91-97
163. Wolf JE, Mattila K. Localization of impacted maxillary canines by panoramic tomography. *Dentomaxillofac Radiol.* 1979;8:85-91
164. Chaushu S, Chaushu G, Becker A. The role of digital volume tomography in the imaging of impacted teeth. *World J Orthod.* 2004; 5:120-132
165. Ericson S, Kurol PJ. Resorption of incisors after ectopic eruption of maxillary canines: a CT study. *Angle Orthod.* 2000;70:415-423
166. Honda K, Arai Y, Kashima M, Takano Y, Sawada K, Ejima K, Iwai K. Evaluation of the usefulness of the limited cone-beam CT (3DX) in the assessment of the thickness of the roof of the glenoid fossa of the temporomandibular joint. *Dentomaxillofac Radiol.* 2004;33:391-395
167. Honda K, Larheim TA, Maruhashi K, Matsumoto K, Iwai K. Osseous abnormalities of the mandibular condyle: diagnostic reliability of cone beam

- computed tomography compared with helical computed tomography based on an autopsy material. *Dentomaxillofac Radiol.* 2006;35:152-157
168. Tsiklakis K, Syriopoulos K, Stamatakis HC. Radiographic examination of the temporomandibular joint using cone beam computed tomography. *Dentomaxillofac Radiol.* 2004;33:196-201
169. Hilgers ML, Scarfe WC, Scheetz JP, Farman AG. Accuracy of linear temporomandibular joint measurements with one beam computed tomography and digital cephalometric radiography. *Am J Orthod Dentofacial Orthop.* 2005;128:803-811
170. Nakajima A, Sameshima G, Arai Y, Homme Y, Shimizu N, Dougherty H Sr. Two-and three-dimensional orthodontic imaging using limited cone beam-computed tomography. *Angle Orthod.* 2005;75:895-903
171. Bailey LJ, Cevindanes LH, Proffit WR. Stability and predictability of orthognathic surgery. *Am J Orthod Dentofac Orthop.* 2004;126:273-277
172. Goaz PW, White SC, Pharoah MJ. *Oral Radiology; Principles and Interpretation.* 4<sup>th</sup> ed. St. Louis,MO:Mosby; 2000
173. Dado D, Rosenstein SW. *The Functional Cleft Lip Repair, Maxillary Orthopedic Segment Alignment and Primary Osteoplasty: A Protocol for Complete Clefts.* Iz: Losee JE and Kirschner RE. *Comprehensive Cleft Care.* McGraw Hill Medical; 2008.
174. Hamada Y, Kondoh T, Noguchi K, Iino M, Isono H, Ishii H, Mishima A, Kobayashi K, Seto K. Application of limited cone beam computed tomography to clinical assessment of alveolar bone grafting: a preliminary report. *Cleft Palate Craniofac J.* 2005;42:128-137
175. Hatcher DC, Dial C, Mayorga C. Cone beam CT for pre-surgical assessment of implant sites. *J Calif Dent Assoc.* 2003;31:825-833
176. Almog DM, LaMar J, LaMar FR, LaMar F. Cone beam computerized tomography- based dental imaging for implant planning and surgical guidance, Part 1: Single implant in the mandibular molar region. *J Oral Implantol.* 2006;32:77-81
177. Ganz SD. Conventional CT and cone beam CT for improved dental diagnostics and implant planning. *Dent Implantol Update.* 2005;16:89-95
178. Moore WS. Cone beam CT: a new tool for esthetic implant planning. *Tex*

- Dent J. 2005;122:334-340
179. Aranyarachkul P, Caruso J, Gantes B, Schulz E, Riggs M, Dus I, Yamada JM, Crigger M. Bone density assessments of dental implant sites: 2. Quantitative cone-beam computerized tomography. *Int J Oral Maxillofac Implants.* 2005;20:416-424
  180. Guerrero ME, Jacobs R, Loubele M, Schutyser F, Suetens P, van Steenberghe D. State-of-the-art on cone beam CT imaging for preoperative planning of implant placement. *Clin Oral Investig.* 2006;10:1-7
  181. Sato S, Arai Y, Shinoda K, Ito K. Clinical application of a new conebeam computerized tomography system to assess multiple twodimensional images for the preoperative treatment planning of maxillary implants: case reports. *Quintessence Int.* 2004;35:525-528
  182. Baumgaertel S. Quantitative investigation of palatal bone depth and cortical bone thickness for mini-implant placement in adults. *Am J Orthod Dentofacial Orthop.* 2009;136:104-108
  183. Barrett JF, Keat N. Artifacts in CT: Recognition and Avoidance. *Radiographics.* 2004;24:1679-91
  184. Friedland B. Medicolegal Issues Related to Cone Beam CT. *Semin Orthod.* 2009;15:77-84
  185. Friedland B, Meazzini MC. Incidental finding of an enlarged sella turcica on a lateral cephalogram. *Am J Orthod Dentofacial Orthop.* 1996;110:508-512
  186. Turpin DL. Befriend your oral and maxillofacial radiologist. *Am J Orthod Dentofacial Orthop.* 2007;131:697
  187. Magenau JL. Digital diagnosis: liability concerns and state licensing issues are inhibiting the progress of telemedicine. *Communications and the Law* 1997;19:25-43
  188. Angle E H. Treatment of malocclusion of the teeth and fractures of the maxillae, Angle's system. 6<sup>th</sup> ed. S.S.Philadelphia:White Dental Manufacturing Co; 1900.
  189. Wolff J. *Das Gesetz der Transformation der Knochen.* Berlin:Hirschwald; 1892.
  190. Case C S. The question of extraction in orthodontia. *Am J Orthod.* 1964;50:658-691

191. Tweed C. Clinical Orthodontics. St Louis,MO: Mosby; 1966.
192. Begg P R. Stone age man's dentition. Am J Orthod. 1954;40:298-312
193. Proffit W. Forty-year review of extraction frequencies at a university orthodontic clinic. Angle Orthod. 1994;64:407-414
194. Bowman S. More than lip service: facial esthetics in orthodontics. J Am Dent Assoc. 1999;130:1173-1181
195. Bravo LA, Canut JA, Pascual A, Bravo B. Comparison of the Changes in Facial Profile After Orthodontic Treatment, With and Without Extractions. Br J Orthod. 1997;24:25-34
196. Erdinc AE, Nanda RS, Dandajena TC. Profile changes of patients treated with and without premolar extractions. Am J Orthod Dentofacial Orthop. 2007;132:324-331
197. Janson G, Fuziy A, de Freitas MR, Henriques JFC, de Almeida RR. Soft-tissue treatment changes in Class II Division 1 malocclusion with and without extraction of maxillary premolars. Am J Orthod Dentofacial Orthop. 2007;132:729.e1-729.e8
198. Tweed CH. Indications for the extraction of teeth in orthodontic procedures. Am J Orthod Oral Surg. 1944;30:405-428
199. Henrikson T, Nilner M. Temporomandibular disorders, occlusion and orthodontic treatment. J Orthod. 2003;30:129-137
200. Mohlin BO, Derweduwen K, Pilley R, Kingdon A, Shaw WC, Kenealy P. Malocclusion and temporomandibular disorder: a comparison of adolescents with moderate to severe dysfunction with those without signs and symptoms of temporomandibular disorder and their further development to 30 years of age. Angle Orthod. 2004;74:319-327
201. Valiathan M, El H, Hans MG, Palomo JM. Effects of extraction versus non-extraction treatment on oropharyngeal airway volum. Angle Orthod. 2010;80:1068-1074
202. Germec-Cakan D, Taner T, Akan S. Uvulo-glossopharyngeal dimensions in non-extraction, extraction with minimum anchorage, and extraction with maximum anchorage. Eur J Orthod 2010 Nov 30. [Epub ahead of print]
203. Little R M, Riedel R A, Stein A. Mandibular arch length increase during the mixed dentition: postretention evaluation of stability and relapse. Am J

- Orthod Dentofac Orthop. 1990;97:393-404
204. Little R M. Stability and relapse of dental arch alignment. Br J Orthod. 1990;17:235-241
205. Kasai K. Soft tissue adaptability to hard tissues in facial profiles. Am J Orthod Dentofacial Orthop. 1998;113:674-684
206. Oliver BM. The influence of lip thickness and strain on upper lip response to incisor retraction. Am J Orthod. 1982;82:141-149
207. Bills DA, Handelman CS, BeGole EA. Bimaxillary dentoalveolar protrusion: traits and orthodontic correction. Angle Orthod. 2005;75:333-339
208. Bloom A. Perioral profile changes in orthodontic treatment. Am J Orthod. 1961;47:371-379
209. Bravo LA. Soft tissue facial profile changes after orthodontic treatment with four premolars extracted. Angle Orthod. 1994;64:31-42
210. Caplan MJ, Shivapuja PK. The effect of premolar extractions on the soft-tissue profile in adult African American females. Angle Orthod. 1997;67:129-136
211. Diels RM, Kalra V, DeLoach N Jr, Powers M, Nelson SS. Changes in soft tissue profile of African-Americans following extraction treatment. Angle Orthod. 1995;65:285-292
212. Garner LD. Soft-tissue changes concurrent with orthodontic tooth movement. Am J Orthod. 1974;66:367-377
213. Keating PJ. The treatment of bimaxillary protrusion: a cephalometric consideration of changes in the inter-incisal angle and soft tissue profile. Br J Orthod. 1986;13:209-220
214. Riedel RA. An analysis of dentofacial relationships. Am J Orthod. 1957;43:103-119
215. Roos N. Soft-tissue profile changes in class II treatment. Am J Orthod. 1977;72:165-175
216. Rudee DA. Proportional profile changes concurrent with orthodontic therapy. Am J Orthod. 1964;50:421-434
217. Stoner MM, Lindquist JT. A cephalometric evaluation of 57 cases treated by Dr. C.H. Tweed. Angle Orthod. 1956;26:68-98
218. Angelle PL. A cephalometric study of the soft tissue changes during and



- after orthodontic treatment. *Trans Eur Orthod Soc.* 1973;267-280
219. Burstone CJ. Integumental contour and extension patterns. *Angle Orthod.* 1959;29:93-104
220. Subtelny JD. The soft tissue profile, growth and treatment changes. *Angle Orthod.* 1961;31:105-122
221. Hershey HG. Incisor tooth retraction and subsequent profile change in post adolescent female patients. *Am J Orthod.* 1972;61:45-54
222. Neger MA. A quantitative method for the evaluation of the soft-tissue facial profile. *Am J Orthod.* 1959;45:738-751
223. Rains MD, Nanda R. Soft-tissue changes associated with maxillary incisor retraction. *Am J Orthod.* 1982;81:481-488
224. Talass FM, Talass L, Baker RC. Soft tissue profile changes resulting from retraction of maxillary incisors. *Am J Orthod Dentofacial Orthop.* 1987;91:385-394
225. Wisth PJ. Soft tissue response to upper incisor retraction in boys. *Br J Orthod.* 1974;1:199-204
226. Hodges A, Rossouw PE, Campbell PM, Boley JC, Alexander RA, Buschang PH. Prediction of Lip Response to Four First Premolar Extractions in White Female Adolescents and Adults. *Angle Orthod.* 2009;79:413-421
227. Kikuchi M. Orthodontic treatment in children to prevent sleep-disordered breathing in adulthood. *Sleep Breath.* 2005;9:146-158
228. Souza DR, Semechini TA, Kroll LB, Berzin F. Oral myofunctional and electromyographic evaluation of the anterior suprahyoid muscles and tongue thrust in patients with Class II/1 malocclusion submitted to first premolar extraction. *J Appl Oral Sci.* 2007;15:24-28
229. Travess H, Roberts-Harry D, Sandy J. Orthodontics. Part 8: Extractions in orthodontics. *Br Dent J.* 2004;196:195-203
230. Proffit WR. *Contemporary Orthodontics.* 3rd ed. St.Louis,MO:Mosby; 2000.
231. Sarver DM, Proffit WR, Ackerman JL. Evaluation of Facial Soft Tissues. In: Proffit WR, White RPjr, Sarver DM. *Contemporary Treatment of Dentifacial Deformity.* St. Louis,MO:Mosby; 2002.
232. Proffit WR, White RPjr, Sarver DM. *Contemporary Treatment of Dentifacial Deformity.* St. Louis,MO:Mosby; 2002.

233. Eales EA, Newton C, Jones ML, Sugar AW. The accuracy of computerized prediction of the soft tissue profile: a study of 25 patients treated by means of the Le Fort I osteotomy. *Int J Adult Orthod Orthognath Surg.* 1994;9:141-152
234. Angle EH. Double resection of the lower maxilla. *Dental Cosmos.* 1898;40:July-Dec
235. Proffit WR. *Contemporary Orthodontics.* 2nd ed. St.Louis,MO:Mosby; 1993.
236. Lye KW. Effect of Orthognathic Surgery on the Posterior Airway Space (PAS). *Ann Acad Med Singapore.* 2008;37:677-682
237. Marcus CL, Smith RJ, Mankarious LA, Arens R, Mitchell GS, Elluru RG, Forte V, Goudy S, Jabs EW, Kane AA, Katz E, Paydarfar D, Pereira K, Reeves RH, Richtsmeier JT, Ruiz RL, Thach BT, Tunkel DE, Whitsett JA, Wootton D, Blaisdell CJ. Developmental aspects of the upper airway: report from an NHLBI Workshop, March 5-6, 2009. *Proc Am Thorac Soc.* 2009;15:513-520
238. Marković MD. *Urođeni rascepi lica, usana i nepca.* Beograd:KULTURA; 1980.
239. McNamara J. Influence of respiratory pattern on craniofacial growth. *Angle Orthod.* 1981;51:269-300
240. Solow B, Siersback-Nielsen S, Greve E. Airway adequacy, head posture, and craniofacial morphology. *Am J Orthod.* 1984;86:214-223
241. Vig PS, Sarver DM, Hall DJ, Warren DW. Quantitative evaluation of nasal airflow in relation to facial morphology. *Am J Ortho.* 1981;79:263-272
242. Woodside D, Linder-Aronson S, Lundstrom A, McWilliam J. Mandibular and maxillary growth after changed mode of breathing. *Am J Orthod Dentofacial Orthop.* 1991;100:1-18
243. Diamond O. Tonsils and adenoids: why the dilemma? *Am J Orthod.* 1980;78:495-503
244. Muto T, Yamazaki A, Takeda S, et al. Relationship between the pharyngeal airway space and craniofacial morphology, taking into account head posture. *Int J Oral Maxillofac Surg.* 2006;35:132-136
245. Solow B, Sandham A. Cranio-cervical posture: a factor in the development and function of the dentofacial structures. *Eur J Orthod.* 2002;24:447-456
246. de Freitas MR, Penteado Virmond Alcazar NM, Janson G, Salvatore de Freitas KM, and Henriques JMC. Upper and lower pharyngeal airways in subjects

- with Class I and Class II malocclusions and different growth patterns. *Am J Orthod Dentofacial Orthop.* 2006;130:742-745
247. Chen F, Terada K, Hua Y and Saito I. Effects of bimaxillary surgery and mandibular setback surgery on pharyngeal airway measurements in patients with Class III skeletal deformities. *Am J Orthod Dentofacial Orthop.* 2007;131:372-377
248. Zhong Z, Tang Z, Gao X, Zeng XL. A Comparison Study of Upper Airway among Different Skeletal Craniofacial Patterns in Nonsnoring Chinese Children. *Angle Orthod.* 2010;80:267-274
249. Holmberg H, Linder-Aronson S. Cephalometric radiographs as a means of evaluating the capacity of the nasal and nasopharyngeal airway. *Am J Orthod.* 1979;76:479-490
250. Sorensen H, Solow B, Greve E. Assessment of the nasopharyngeal airway. A rhinomanometric and radiographic study in children with adenoids. *Acta Otolaryngol.* 1980;89:227-232
251. Vig P, Hall D. The inadequacy of cephalometric radiographs for airway assessment. *Am J Orthod.* 1980;77:230-233
252. Schwab RJ, Goldberg AN. Upper airway assessment: radiographic and other imaging techniques. *Otolaryngol Clin North Am.* 1998;31:931-968
253. Handelman CS, Osborne G. Growth of the nasopharynx and adenoid development from one to eighteen years. *Angle Orthod.* 1976;46:243-259
254. Linder-Aronson S, Leighton BC. A longitudinal study of the development of the posterior nasopharyngeal wall between 3 and 16 years of age. *Eur J Orthod.* 1983;5:47-58
255. Bluestone C. Current indications for tonsillectomy and adenoidectomy. *Ann Otol Rhinol Laryngol.* 1992;155(Suppl):58-64
256. Linder-Aronson S. Adenoids: Their effect on mode of breathing and nasal airflow, and their relationship to characteristics of the facial skeleton and the dentition. A biometric, rhinomanometric, and cephalometric-radiographic study on children with and without adenoids. *Acta Otolaryngol. Suppl* 1970;265(Suppl):1-132
257. Linder-Aronson S, Henrikson C. Radiocephalometric analysis of anteroposterior nasopharyngeal dimensions in 6 to 12-year-old mouth

- breathers compared with nose breathers. *ORL Otorhinolaryngol Relat Sec.* 1973;35:19-29
258. Schwab R. Upper airway imaging. *Clin Chest Med.* 1998;19:33-54
259. Battagel J, Johal A, Smith A, Kotecha B. Postural variation in oropharyngeal dimensions in subjects with sleep disordered breathing: a cephalometric study. *Eur J Orthod.* 2002;24:263-276
260. Yildirim N, Fitzpatrick M, Whyte K, Jalleh R, Wightman A, Douglas N. The effect of posture on upper airway dimensions in normal subjects and in patients with the sleep apnea/hypopnea syndrome. *Am Rev Respir Dis.* 1991;144:845-847
261. Chang HS, Baik HS. A proposal of landmarks for craniofacial analysis using three-dimensional CT imaging. *Korean J Orthod.* 2002;32:313-325
262. William C, Scarfe AGF. What is cone-beam CT and how does it work? *Dent Clin North Am.* 2008;52:707-730
263. Magni A. Cone beam computed tomography and the orthodontic office of the future. *Semin Orthod.* 2009;15:29-34
264. Löfstrand-Tideström B, Thilander B, Ahlqvist-Rastad J, Jakobsson O, Hultcrantz E. Breathing obstruction in relation to craniofacial and dental arch morphology in 4-year-old children. *Eur J Orthod.* 1999;2:323-332
265. Pirilä-Parkkinen K, Pirttiniemi P, Nieminen P, Tolonen U, Pelttari U, Löppönen H. Dental arch morphology in children with sleep-disordered breathing. *Eur J Orthod.* 2009;31:160-167
266. Cheng MC, Enlow DH, Papsidero M, Broadbent Jr. BH, Oyen O, Sabat M. Developmental Effects of Impaired Breathing in the Face of the Growing Child. *Angle Orthod.* 1988;58:309-320
267. Trenouth MJ, Timms DJ. Relationship of the functional oropharynx to craniofacial morphology. *Angle Orthod.* 1999;69:419-423
268. Abramson Z, Susarla S, Troulis M, Kaban L. Age-Related Changes of the Upper Airway Assessed by 3-Dimensional Computed Tomography. *J Craniofac Surg.* 2009;20:1629-1630
269. Abu Allhaija ES, Al-Khateeb SN. Uvulo-glosso-pharyngeal dimensions in different anteroposterior skeletal patterns. *Angle Orthod.* 2005;76:1012-1018

270. The International Classification of Sleep Disorders, Revised. Westchester,IL:American Academy of Sleep Medicine. p. 52-8. Posećeno 21.10.2011.
271. McCrillis JM, Haskell J, Haskell BS, Brammer M, Chenin D, Scarfe WC, Farman AG. Obstructive Sleep Apnea and the Use of Cone Beam Computed Tomography in Airway Imaging: A Review. *Semin Orthod.* 2009;15:63-69
272. Madani D, Madani F. Definitions, abbreviations, and acronyms of sleep apnea. *Atlas Oral Maxillofacial Surg N Am.* 2007;15:69-80
273. Shelton KE, Gay SB, Hollowell DE, Woodson H, Suratt PM. Mandible enclosure of upper airway and weight in obstructive sleep apnea. *Am Rev Respir Dis.* 1993;148:195-200
274. Sakakibara H, Tong M, Matsushita K, Hirata M, Konishi Y, Suetsugu S. Cephalometric abnormalities in non-obese and obese patients with obstructive sleep apnoea. *Eur Respir J.* 1999;13:403-410
275. Hou HM, Hägg U, Sam K, Rabie ABM, Wong RWK, Lam B, Ip MS. Dentofacial characteristics of Chinese obstructive sleep apnea patients in relation to obesity and severity. *Angle Orthod.* 2006;76:962-969
276. Zucconi M, Ferini-Strambi L, Palazzi S, Curci C, Cucchi E, Smirne S. Craniofacial cephalometric evaluation in habitual snorers with and without obstructive sleep apnea. *Otolaryngol Head Neck Surg.* 1993;109:1007-1013
277. Bacon WH, Turlot JC, Krieger J, Stierle JL. Cephalometric evaluation of pharyngeal obstructive factors in patients with sleep apneas syndrome. *Angle Orthod.* 1990;60:115-122
278. Battagel JM, L'Estrange PR. The cephalometric morphology of patients with obstructive sleep apnoea (OSA). *Eur J Orthod.* 1996;18:557-569
279. Lowe AA, Santamaria JD, Fleetham JA, Price C. Facial morphology and obstructive sleep apnea. *Am J Orthod Dentofacial Orthop.* 1986;90:484-491
280. Yu LF, Pogrel MA, Ajayi M. Pharyngeal airway changes associated with mandibular advancement. *J Oral Maxillofac Surg.* 1994;52:40-43
281. Riley RW, Powell NB, Guilleminault C. Maxillary, mandibular, and hyoid advancement for treatment of obstructive sleep apnea: a review of 40 patients. *J Oral Maxillofac Surg.* 1990;48:20-26
282. Hernández-Alfaro F, Guijarro-Martínez R, Mareque-Bueno J. Effect of Mono-

- and Bimaxillary Advancement on Pharyngeal Airway Volume: Cone-Beam Computed Tomography Evaluation. *J Oral Maxillofac Surg.* 2011;69:e395-e400
283. Greco JM, Froberg U, Van Sickels JE. Cephalometric analysis of long-term airway space changes with maxillary osteotomies. *Oral Surg Oral Med Oral Pathol.* 1990;70:552-554
284. Samman N, Tang SS, Xia J. Cephalometric study of the upper airway in surgically corrected Class III skeletal deformity. *Int J Adult Orthodon Orthognath Surg.* 2002;17:180-190
285. Pereira-Filho VA, Castro-Silva LM, de Moraes M, Real Gabrielli MF, Bonini Campos JAD, Juergens P. Cephalometric Evaluation of Pharyngeal Airway Space Changes in Class III Patients Undergoing Orthognathic Surgery. *J Oral Maxillofac Surg.* 2011;69:e409-e415
286. Turnbull NR, Battagel JM. The effects of orthognathic surgery on pharyngeal airway dimensions and quality of sleep. *J Orthod.* 2000;27:235-247
287. Farole A, Mundenar MJ, Braitman LE. Posterior airway changes associated with mandibular advancement surgery: implications for patients with obstructive sleep apnea. *Int J Adult Orthodon Orthognath Surg.* 1990;5:255-258
288. Degerliyurt K, Ueki K, Hashiba Y, Marukawa K, Nakagawa K, Yamamoto E. A comparative CT evaluation of pharyngeal airway changes in class III patients receiving bimaxillary surgery or mandibular setback surgery. *Oral Surg Oral Med Oral Pathol Oral Radiol Endod.* 2008;105:495-502
289. Jakobsone G, Stenvik A, Espeland L. The effect of maxillary advancement and impaction on the upper airway after bimaxillary surgery to correct Class III malocclusion. *Am J Orthod Dentofacial Orthop.* 2011;139:e369-e376
290. Foltán R, Hoffmannová J, Donev F, Vlk MS, Šedý J, Kufa R, Bulik O. The impact of Le Fort I advancement and bilateral sagittal split osteotomy setback on ventilation during sleep. *Int J Oral Maxillofac Surg.* 2009;38:1036-1040
291. Park JW, Kim NK, Kim JW, Kim MJ, Chang YI. Volumetric, planar, and linear analyses of pharyngeal airway change on computed tomography and cephalometry after mandibular setback surgery. *Am J Orthod Dentofacial*

- Orthop. 2010;138:292-299
292. Fairburn SC, Waite PD, Vilos G, Harding SM, Bernreuter W, Cure J, Cherala S. Three-dimensional changes in upper airways of patients with obstructive sleep apnea following maxillomandibular advancement. *J Oral Maxillofac Surg.* 2007;65:6-12
293. Jones R, Badlani J, Jones C. Maxillary, mandibular and chin advancement surgery for the treatment of obstructive sleep apnoea. *Aust Dent J.* 2010;55:314-321
294. Li KK, Guilleminault C, Riley RW, Powell NB. Maxillomandibular Advancement: An Assessment of Airway Changes Using Radiographic and Nasopharyngoscopic Examinations. *J Oral Maxillofac Surg.* 2002;60:526-530
295. Okushi T, Tonogi M, Arisaka T, Kobayashi S, Tsukamoto Y, Morishita H, Sato K, Sano C, Chiba S, Yamane GY, Nakajima T. Effect of Maxillomandibular Advancement on Morphology of Velopharyngeal Space. *J Oral Maxillofac Surg.* 2011;69:877-884
296. Schendel S, Powell N, Jacobson R. Maxillary, Mandibular, and Chin Advancement: Treatment Planning Based on Airway Anatomy in Obstructive Sleep Apnea. *J Oral Maxillofac Surg.* 2011;69:663-676
297. Waite PD, Wooten V, Lachner J, Guyette RF. Maxillomandibular advancement surgery in 23 patients with obstructive sleep apnea syndrome. *J Oral Maxillofac Surg.* 1989;47:1256-1261
298. Ronchi P, Novelli G, Colombo L, Valsecchi S, Oldani A, Zucconi M, Paddeu A. Effectiveness of maxillo-mandibular advancement in obstructive sleep apnea patients with and without skeletal anomalies. *Int J Oral Maxillofac Surg.* 2010;39:541-547
299. Riley RW, Powell NB, Guilleminault C. Obstructive sleep apnea syndrome: A review of 306 consecutively treated surgical patients. *Otolaryngol Head Neck Surg.* 1993;108:117-125
300. Riley RW, Powell NB, Guilleminault C. Maxillofacial surgery and obstructive sleep apnea: A review of 80 patients. *Otolaryngol Head Neck Surg.* 1989;101:353-361
301. Hochban W, Conradt R, Brandenburg U, Heitmann J, Peter JH. Surgical maxillofacial treatment of obstructive sleep apnea. *Plast Reconstr Surg.*

- 1997;99:619-628
302. Li KK, Riley RW, Powell NB, Gervacio L, Troell RJ, Guilleminault C. Obstructive sleep apnea surgery: patient perspective and polysomnographic results. *Otolaryngol Head Neck Surg.* 2000;123:572-575
  303. Prachartam N, Hans MG, Strohl KP, Redline S. Upright and supine cephalometric evaluation of obstructive sleep apnea syndrome and snoring subjects. *Angle Orthod.* 1994;64:63-73
  304. El H, Palomo JM. Measuring the airway in 3 dimensions: a reliability and accuracy study. *Am J Orthod Dentofacial Orthop.* 2010;137(Suppl4):S50.e1-9
  305. Ghoneima A, Kula K. Accuracy and reliability of cone-beam computed tomography for airway volume analysis. *Eur J Orthod.* 2011 Aug 10. [Epub ahead of print]
  306. Steiner CC. Cephalometrics as a clinical tool. In: Kraus BS, Riedel RA. *Vistas in Orthodontics.* Philadelphia:Lea&Febiger; 1962.
  307. Ricketts RM. Planning Treatment on the Basis of the Facial Pattern and an Estimate of its Growth. *Angle Ortho.* 1957;27:14-37
  308. Ricketts RM. Cephalometric Analysis and Synthesis. *Angle Ortho.* 1961;31:141-156
  309. Holdaway RA. A soft-tissue cephalometric analysis and its use in orthodontic treatment planning. Part I. *Am J Orthod.* 1983;84:1-28
  310. Holdaway RA. A soft-tissue cephalometric analysis and its use in orthodontic treatment planning. Part II. *Am J Orthod.* 1984;85:279-293
  311. Merrifield LL. The profile line as an aid in critically evaluating facial esthetics. *Am J Orthod.* 1966;52:804-822
  312. Anderson JP, Joondeph DR, Turpin DL. A cephalometric study of profile changes in orthodontically treated cases ten years out of retention. *Angle Orthod.* 1973;43:324-335
  313. Ricketts RM. Cephalometric synthesis. *Am J Orthod.* 1960;46:647-673
  314. Waldman BH. Change in lip contour with maxillary incisor retraction. *Angle Orthod.* 1982;52:129-134
  315. Paquette DE, Beattie JR, Johnston LE. A long-term comparison of nonextraction and premolar extraction edgewise therapy in "borderline" Class II patients. *Am J Orthod Dentofacial Orthop.* 1992;102:1-14



316. Bishara SE, Cummins DM, Jakobsen JR, Zaher AR. Dentofacial and soft tissue changes in Class II, Division 1 cases treated with and without extractions. *Am J Orthod Dentofacial Orthop.* 1995;107:28-37
317. Bishara SE, Cummins DM, Zaher AR. Treatment and posttreatment changes in patients with Class II, Division 1 malocclusion after extraction and nonextraction treatment. *Am J Orthod Dentofacial Orthop.* 1997;111:18-27
318. Bowman SJ, Johnston LE. The esthetic impact of extraction and nonextraction treatment on Caucasian patients. *Angle Orthod.* 2000;70:3-10
319. Stephens CK, Boley JC, Behrents RG, Alexander RG, Buschang PH. Long-term profile changes in extraction and nonextraction patients. *Am J Orthod Dentofacial Orthop.* 2005;128:450-457
320. Zierhut EC, Joondeph DR, Årtun J, Little RM. Long-term profile changes associated with successfully treated extraction and nonextraction Class II Division 1 malocclusions. *Angle Orthod.* 2000;70:208-219
321. Bishara SE, Jakobsen JR. Profile changes in patients treated with and without extractions: assessments by lay people. *Am J Orthod Dentofacial Orthop.* 1997;112:639-644
322. Lines PA, Lines RR, Lines CA. Profilemetrics and facial esthetics. *Am J Orthod.* 1978;73:648-657
323. Prahl-Andersen B, Ligthelm-Bakker AS, Wattel E, Nanda R. Adolescent growth changes in soft tissue profile. *Am J Orthod Dentofacial Orthop.* 1995;107:476-483
324. Kocadereli I. Changes in soft tissue profile after orthodontic treatment with and without extractions. *Am J Orthod Dentofacial Orthop.* 2002;122:67-72
325. Basciftci FA, Usumez S. Effects of extraction and nonextraction treatment on Class I and Class II subjects. *Angle Orthod.* 2003;73:36-42
326. Drobocky OB, Smith RJ. Changes in facial profile during orthodontic treatment with extraction of four first premolars. *Am J Orthod Dentofacial Orthop.* 1989;95:220-230
327. Rossouw PE, Preston CB, Lombard C. A longitudinal evaluation of extraction versus non-extraction treatment with special reference to the post treatment irregularity of the lower incisors. *Semin Orthod.* 1999;5:160-170
328. Blanchette M, Nanda RS, Currier GF, Ghosh J, Nanda SK. A longitudinal

- cephalometric study of the soft tissue profile of short- and long-face syndromes from 7 to 17 years. *Am J Orthod Dentofacial Orthop.* 1996;109:116-131
329. Lai J, Ghosh J, Nanda RS. Effects of orthodontic therapy on the facial profile in long and short vertical facial pattern. *Am J Orthod Dentofacial Orthop.* 2000;118:505-513
330. James RD. A comparative study of facial profiles in extraction and nonextraction treatment. *Am J Orthod Dentofacial Orthop.* 1998;114:265-276
331. Pelton WJ, Elsasser WS. Studies of dentofacial morphology, IV. Profile changes among 6,829 white individuals according to age and sex. *Angle Orthod.* 1955;25:199-207
332. Ferrario VF, Sforza C, Schmitz JH, Santoro F. Three-dimensional facial morphometric assessment of soft-tissue changes after orthognathic surgery. *Oral Surg Oral Med Oral Pathol Oral Radiol Endod.* 1999;88:549-556
333. Burstone CJ, James RB, Legan H, Murphy GA, Norton LA. Cephalometrics for orthognathic surgery. *J Oral Surg.* 1978;36:269-277
334. Arnett GW, Jelic JS, Kim J, Cummings DR, Beress A, Worley CM Jr, Chung B, Bergman R. Soft tissue cephalometric analysis: diagnosis and treatment planning of dentofacial deformity. *Am J Orthod Dentofacial Orthop.* 1999;116:239-253
335. Nkenke E, Vairaktaris E, Kramer M, Schlegel A, Holst A, Hirschfelder U, Wiltfang J, Neukam FW, Stamminger M. Three-dimensional analysis of changes of the malar-midfacial region after LeFort I osteotomy and maxillary advancement. *Oral Maxillofac Surg.* 2008;12:5-12
336. Wen-Ching Ko E, Figueroa AA, Polley JW. Soft Tissue Profile Changes After Maxillary Advancement With Distraction Osteogenesis by Use of a Rigid External Distraction Device: A 1-Year Follow-Up. *J Oral Maxillofac Surg.* 2000;58:959-969
337. McCollum AGH, Gardener GJM, Evans WG, Becker PJ. Soft-Tissue Changes Related to Mandibular Advancement Surgery. *Semin Orthod* 2009;15:161-171
338. Dermaut LR, De Smit AA. Effects of sagittal split advancement osteotomy on facial profiles. *Eur J Orthod.* 1989;11:366-374

339. Mobarak KA, Espeland L, Krogstad O, Lyberg T. Soft tissue profile changes following mandibular advancement surgery: Predictability and long-term outcome. *Am J Orthod Dentofac Orthop.* 2001;101:353-367
340. Veltkamp T, Buschang PH, English JD, Bates J, Schow SR. Predicting lower lip and chin response to mandibular advancement and genioplasty. *Am J Orthod Dentofacial Orthop.* 2002;122:627-634
341. Sforza C, Peretta R, Grandi G, Ferronato G, Ferrario VF. Three-dimensional facial morphometry in skeletal Class III patients A non-invasive study of soft-tissue changes before and after orthognathic surgery. *Br J Oral Maxillofac Surg.* 2007;45:138-144
342. Conley RS, Boyf SB. Facial Soft Tissue Changes Following Maxillomandibular Advancement for Treatment of Obstructive Sleep Apnea. *J Oral Maxillofac Surg.* 2007;65:1332-1340

## **9. GLOSAR**

## 9. GLOSAR

Obzirom da je CBCT tehnologija nova za većinu kliničara, neki pojmovi mogu biti nepoznati ili nejasni. Ovaj glosar je napravljen kako bi se objasnili neki od najčešćih pojmova povezanih sa CBCT tehnologijom.

**ALARA (*As Low As Reasonably Achievable*)** princip podrazumeva smanjenje izlaganja jonizujućem zračenju na najmanju moguću meru, uz zadržavanje prihvatljivog kvaliteta snimka. Postiže se upotrebom brzih filmova (ili digitalnih detektora) kompatibilnih sa dijagnostičkom procedurom, kolimacijom snopa X-zraka u skladu sa AOI (*pogledati u Glosaru*) i upotrebom zaštitnih kecelja i štitnika za tiroidnu žlezdu. Kako bi se ovaj princip primenio, neophodno je da se utvrdi prihvatljivi odnos između efektivne doze zračenja i kvaliteta snimka.

**Alias-efekat** je efekat preklapanja spektra, kada ne možemo da razlikujemo signale u toku uzorkovanja. Posledica je nedovoljne učestalosti uzorkovanja nekog signala, a prikazuje se kao pojava lažnog nisko-frekventnog signala.

**AOI (*Area of Interest*)** predstavlja 3D zapreminu koju kliničar želi da ispita. Na primer, za periapikalni radiogram mandibularnih sekutića, AOI je predeo sekutića. Što su manji AOI i FOV, bolja je rezolucija, i obrnuto.

**CBCT (*Cone Beam Computerized Tomography*)** - Kompjuterizovana tomografija konusnog zraka. Detaljnije u poglavlju o CBCT-u.

**CCD (*Charge-Coupled Device*)** je tehnologija za prenošenje električnog punjenja, obično od aparata do dela gde se njime može manipulirati (Npr. konverzija u digitalnu vrednost). Najčešće je integrisan u senzor koji beleži sliku (Npr. fotoelektrični aparat) kako bi proizvodio punjenje koje može da se pročita. Zbog toga se često koristi za digitalna snimanja. Iako ovo nije jedina tehnologija koja ima mogućnost detekcije svetla, obično je tehnologija izbora u profesionalnim, medicinskim i naučnim aparatima za dobijanje visoko kvalitetnih snimaka.

**CMOS** (*Complementary metal-oxide-semiconductor*) je tehnologija za konstruisanje integrisanih kôla. Koristi se u mikroprocesorima, mikrokontrolorima, statičkom RAM-u i drugim digitalnim kolima. Takođe se koristi u nekim analognim kolima, kao što su senzori slike, konvertori podataka i integrisani transiveri za različite vrste komunikacionih sistema.

**CT broj** - pogledati *Hounsfield* jedinica (HF)

**DICOM** (*Digital Imaging and Communications in Medicine*) je univerzalni format za čuvanje 3D snimaka u medicini. Kreiralo ga je Nacionalno udruženje proizvođača električnih uređaja (NEMA - *National Electrical Manufacturers Association*, <http://medical.nema.org> ) kako bi se olakšalo gledanje i distribucija medicinskih snimaka, kao što su CT snimci, MRI snimci, ultrazvuk. DICOM standard je prvi put usvojen početkom 1980-ih od strane Američkog koledža za radiologiju (ACR - *American College of Radiology*) i NEMA-e, i predstavlja set pravila za razmenu snimaka i prpratnog materijala. Sadrži detaljnu specifikaciju za formatiranje i razmenu slika i informacija, i može se primeniti na sve snimke (uključujući rendgenske snimke i fotografije) koji se koriste u stomatologiji. Ekstenzija za 3D snimak je *.dcm*, umesto *.jpg*, *.tif*, *.jpeg*, ... koje bi imali digitalni 2D snimci.

**FOV** (*Field of View*) se odnosi na deo anatomske strukture koji je obuhvaćen skeniranjem. Može imati oblik cilindra ili sfere.

**Grayscale** (ili *Greyscale*) - Sivi tonovi. U fotografiji ili kompjuterizaciji, ovo je digitalna slika u kojoj svaki piksel nosi informaciju samo o intenzitetu. Ovakve slike, poznate i kao „crno-bele“ slike, sastoje se od sivih tonova, koji variraju od crne (najslabiji intenzitet) do bele (najjači intenzitet).

**Hounsfield** jedinica (HF) ili *Hounsfield-ov* broj je kvantitativna mera radioluscencije različitih materijala na CT skenu. Dobila je ime prema izumitelju CT skenera, *Sir Hounsfield-u*. *Hounsfield* skala kreće se od -1000 HF (vazduh), preko 0 HF (voda) do +1000 HF (kost), i koristi se za prikazivanje gustine tkiva. Svakom pikselu na CT slici dodeljena je ova numerička informacija.

**kVp (Kilovolt *peak*)** je najveća vrednost električnog potencijala (napona) u kilovoltima kod naizmjenične struje.

**MPR (*Multiplanar reformatting*)** je tehnika koja se koristi u 3D tomografskom snimanju (CT, CBCT i MRI) kako bi se generisali sagitalni, koronalni i kosi pregledi iz aksijalnih preseka.

**ROI (*Region of Interest*)** - pogledati **AOI (*Area of Interest*)**

**Renderovanje** je proces kompjuterizovanog iscrtavanja 3D objekta. Ovaj pojam ukazuje na to da objekat dobija izvesne karakteristike koje ga čine da izgleda kao pravi 3D objekat. Renderovanje je dugotrajan proces, a u kompjuterskoj literaturi mogu se naći različiti članci koji opisuju algoritme koji teže tome da omogućе pravljenje fotorealističnih 3D objekata u što je moguće kraćem vremenskom roku.

**Stereofotogrametrija** - Fotogrametrija podrazumeva merenje fotografija i rekonstrukciju mera 2D ili 3D struktura na osnovu fotografskih reprodukcija. U medicini i stomatologiji koristi se još od 1940-ih godina. *Tanner* i *Weiner* (Tanner JM, Weiner JS. The reliability of the photogrammetric method of anthropometry. Am J Phys Anthropol 1949;7:145-186) modifikovali su i standardizovali ovu tehniku, i na taj način omogućili merenje određenih antropometrijskih dimenzija sa istom preciznošću kao i kod direktnih merenja. Stereofotogrametrija je tehnika u okviru koje se koriste dva ili više fotografskih aparata, konfigurisanih kao stereo-par, kako bi se dobile 3D koordinate morfologije lica.

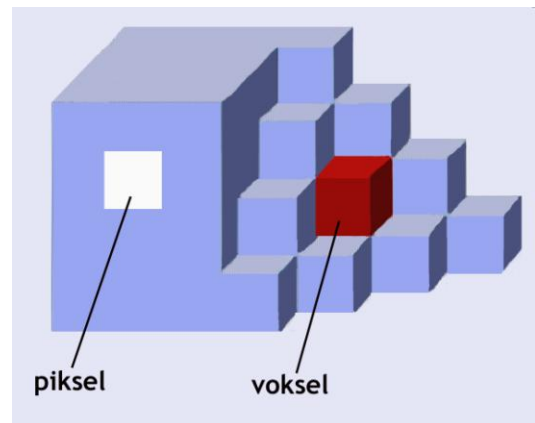
**Vodeni fantom (Slika 9.1)** - kockasta posuda napunjena vodom, koja se koristi za merenje bazične doze distribucije. Voda apsorbuje radijaciju (i rasejanje) vrlo slično mišićima i okolnim mekim tkivima.

**Voksel (Slika 9.2)** - Obzirom da govorimo o zapremini, a ne o 2D prostoru, 3D objekti se sastoje od voksel, umesto od piksela. Voksel je kuboid i predstavlja najmanji element 3D radiografske slike (specifičan stepen apsorpcije X-zraka), kao

što piksel predstavlja tačku ili klaster tačaka 2D snimka. Veličina voksel određena je visinom, širinom i debljinom, i zajedno sa FOV-om i vremenom skeniranja utiče na rezoluciju 3D slike. Rezolucija voksel odnosi se na sposobnost beleženja sitnih detalja u okviru skena (Npr. da bi se zabeležio detalj kao što je periodontalni ligament, čija je debljina u proseku 0,5 mm, potrebna su bar 2 voksel rezolucije 0,25 mm). Kod CBCT-a vokseli su izotropni (jednaki u sve 3 dimenzije), a mere su precizne u svim dimenzijama.



Slika 9.1 Vodeni fantom



Slika 9.2 Voksel i piksel

**Real-time** je sistem koji reaguje na događaje i signale u okviru određenog vremena od njihovog dešavanja. Vreme do reakcije sistema je ograničeno, i obično sinhrono sa samim dešavanjem.

„Šum” slike - nasumične varijacije informacija u vezi sa svetlinom i bojom na slikama koje potiču od senzora skenera ili digitalne kamere. Dovodi do pojave distorzije slike koja može da prikrije neke važne informacije. Jednostavno rečeno, meri se kao standardna devijacija vrednosti voksel u homogenom (obično vodenom) fantomu. Na šum slike utiče veliki broj parametara, kao što su kVp, mA, vreme ekspozicije, kolimacija/debljina rekonstruisanog preseka, algoritmi za rekonstrukciju, filteri, brzina snimanja, algoritam helokoidne interpolacije, ...



## BIOGRAFIJA AUTORA

Neda Stefanović rođena je 07.12.1976. u Beogradu, gde je sa odličnim uspehom završila osnovnu školu i gimnaziju. Akademске 1995/96. upisala je Stomatološki fakultet Univerziteta u Beogradu. U toku studija, obavljala je funkciju Studenta prodekana i bila član Upravnog odbora fakulteta. Aktivno je učestvovala u radu Saveza studenata stomatološkog fakulteta (Komisije za Međunarodnu saradnju i Naučno-istraživački rad) i Evropske asocijacije studenata stomatologije - EDSA-e (generalni sekretar, predsednik organizacionog odbora 5. EDSA kongresa). Bila je stipendista Kraljevine Norveške, Fonda Kraljevskog Doma Karađorđevića i Nemačke službe za akademsku razmenu (DAAD). Diplomirala je 27.09.2002. sa prosečnom ocenom 9,46. Pripravnički staž za doktora stomatologije obavila je na Stomatološkom fakultetu u Beogradu, a državni ispit položila je 27.04.2004. Magistarske studije iz oblasti ortopedije vilica upisala je akademske 2002/2003 godine. Ispite predviđene planom i programom magistarskih studija položila je sa prosečnom ocenom 9,75. Magistarsku tezu pod nazivom PROCENA POUZDANOSTI KOMPJUTERIZOVANIH KEFALOMETRIJSKIH PREDVIĐANJA REZULTATA HIRURŠKE KOREKCIJE MANDIBULARNOG PROGNAZMA odbranila je 30.10.2007. Od decembra 2006. zaposlena je kao demonstrator, a od juna 2007. kao klinički lekar na Klinici za ortopediju vilica Stomatološkog fakulteta.

Usavršava se kroz aktivno učešće na mnogobrojnim domaćim i međunarodnim kongresima. Član je Srpskog lekarskog društva, Evropskog ortodontskog društva (EOS), Evropskog udruženja studenata postdiplomskih studija ortodoncije (EPSOS), Američke asocijacije ortodonata (AAO), Svetske federacije ortodonata (WFO), DAAD i EDSA Alumni klubova. Tečno govori engleski, španski, grčki i nemački jezik. Simulatano i konsektivno prevodi sa engleskog i španskog na srpski jezik.

Neda Stefanović je kao prvi autor i koautor do sada objavila 4 rada, od čega 2 u časopisu indeksiranom u bazi *SCI*, 1 u časopisu indeksiranom u bazi *SCI expanded* i 1 u časopisu od nacionalnog značaja. U maju 2011. održala je predavanje po pozivu na Case Western Reserve Univerzitetu u Klivlednu, SAD, u okviru koga je prezentovala deo rezultata ove disertacije. Saopštila je 17 radova na inostranim, 4 na domaćem i 2 rada na studentskim kongresima.

## AUTHOR'S BIOGRAPHY

Neda Stefanovic was born on 7 December 1976 in Belgrade, where she completed elementary and high-school education. In September 1995, she enrolled into the Faculty of Stomatology University of Belgrade. During her studies, Dr. Stefanovic was Student Vice-dean and member of the Executive Board of the Faculty of Stomatology. She was very active in Student organizations, both national (International Relations and Scientific Research Committees) and international (EDSA (European Dental Students Association) Secretary General, 5<sup>th</sup> EDSA Congress organizing committee president). Owing to her academic achievements she received different scholarships, such as the Fund of the Karadjordjevic Royal Home Scholarship, Royal Norwegian scholarship "For the Promising Generation", and two DAAD (Deutscher Akademischer Austauschdienst) scholarships.

Dr. Stefanovic graduated on September 27, 2002 (Average mark 9.46) and started her graduate training in orthodontics at the Faculty of Stomatology in Belgrade. She completed the obligatory internship at the Faculty and passed the State Exam on April 27, 2004. Having passed all the exams (Average mark 9.75), she defended her master's thesis RELIABILITY OF COMPUTERIZED CEPHALOMETRIC OUTCOME PREDICTION OF MANDIBULAR SET-BACK SURGERY on October 30, 2007. Since 2006, she is officially employed as a Clinical Assistant at the Department of Orthodontics in Belgrade.

Dr. Neda Stefanovic is continuing her education through active participation at national and international congresses. She is a member of the Serbian Doctors Society, European Orthodontic Society (EOS), American Association of Orthodontists (AAO), World Federation of Orthodontics (WFO), DAAD and EDSA Alumni clubs. Dr. Stefanovic speaks fluent English, Spanish, Greek and German.

So far she has published 4 papers (2 in Scientific Journals indexed in *SCI*, 1 in a Journal indexed in *SCI expanded* and 1 in a nationally relevant Journal). In May 2011, Dr. Stefanović gave a lecture at Case Western Reserve University in Cleveland, OH, USA during which she presented a part of her doctoral dissertation. She has presented 17 papers at international, 4 at national and 2 at student congresses.

Прилог 1.

## Изјава о ауторству

Потписани-а Неда Стефановић

број уписа \_\_\_\_\_

### Изјављујем

да је докторска дисертација под насловом

**Анализа утицаја ортодонтског и ортодонтско-хируршког лечења на горње ваздушне путеве и мека ткива лица применом компјутеризоване томографије**

- резултат сопственог истраживачког рада,
- да предложена дисертација у целини ни у деловима није била предложена за добијање било које дипломе према студијским програмима других високошколских установа,
- да су резултати коректно наведени и
- да нисам кршио/ла ауторска права и користио интелектуалну својину других лица.

Потпис докторанда

У Београду, 9.3.2012.

Неда Стефановић

Прилог 2.

## Изјава о истоветности штампане и електронске верзије докторског рада

Име и презиме аутора **Неда Стефановић**

Број уписа \_\_\_\_\_

Студијски програм \_\_\_\_\_

Наслов рада **Анализа утицаја ортодонтског и ортодонтско-хируршког лечења на  
горње вазушне путеве и мека ткива лица применом компјутеризоване томографије**

Ментор **Проф. др Бранислав Глишић**

Потписани  \_\_\_\_\_

изјављујем да је штампана верзија мог докторског рада истоветна електронској верзији коју сам предао/ла за објављивање на порталу **Дигиталног репозиторијума Универзитета у Београду**.

Дозвољавам да се објаве моји лични подаци везани за добијање академског звања доктора наука, као што су име и презиме, година и место рођења и датум одбране рада.

Ови лични подаци могу се објавити на мрежним страницама дигиталне библиотеке, у електронском каталогу и у публикацијама Универзитета у Београду.

Потпис докторанда

У Београду, 9.3.2012.

  
\_\_\_\_\_

Прилог 3.

## Изјава о коришћењу

Овлашћујем Универзитетску библиотеку „Светозар Марковић“ да у Дигитални репозиторијум Универзитета у Београду унесе моју докторску дисертацију под насловом:

**Анализа утицаја ортодонтског и ортодонтско-хируршког лечења на горње ваздушне путеве и мека ткива лица применом компјутеризоване томографије**

која је моје ауторско дело.

Дисертацију са свим прилозима предао/ла сам у електронском формату погодном за трајно архивирање.

Моју докторску дисертацију похрањену у Дигитални репозиторијум Универзитета у Београду могу да користе сви који поштују одредбе садржане у одабраном типу лиценце Креативне заједнице (Creative Commons) за коју сам се одлучио/ла.

1. Ауторство
2. Ауторство - некомерцијално
3. Ауторство – некомерцијално – без прераде
4. Ауторство – некомерцијално – делити под истим условима
5. Ауторство – без прераде
6. Ауторство – делити под истим условима

(Молимо да заокружите само једну од шест понуђених лиценци, кратак опис лиценци дат је на полеђини листа).

Потпис докторанда

У Београду, 9.3.2012.

Нега Стефановић