

**UNIVERZITET U BEOGRADU**

**MEDICINSKI FAKULTET**

**Dragan D. Basarić**

**Analiza mikrometastatske limfogene propagacije  
karcinomskih ćelija jetre kolorektalnog porekla**

**DOKTORSKA DISERTACIJA**

**Beograd, 2017**

**UNIVERSITY OF BELGRADE**  
**FACULTY OF MEDICINE**

**Dragan D. Basarić**

**Analysis of micrometastatic lymphogenic  
propagation of colorectal carcinoma metastases**

**DOCTORAL DISSERTATION**

**Belgrade, 2017**

## PODACI O MENTORU I ČLANOVIMA KOMISIJE

Mentor: Prof. dr Aleksandar Karamarković, Redovni profesor, Univerzitet u Beogradu, Medicinski fakultet, Urgentni Centar, Klinički centar Srbije

Komentor: VNS dr Marjan Micev, VNS, Medicinski fakultet, Univerzitet u Beogradu, Prva hirurška klinika, Služba za patohistologiju, Klinički Centar Srbije, Beograd

Članovi komisije:

Prof. dr Srbislav Knežević, Redovni profesor, Medicinski fakultet, Univerzitet u Beogradu, Prva hirurška klinika, Klinički Centar Srbije, Beograd

Prof. dr Dejan Oprić, Redovni profesor, Institut za patologiju, Medicinski fakultet, Univerzitet u Beogradu

Prof. dr Darko Mirković, Redovni profesor, Klinika za hirurgiju, VojnoMedicinska Akademija, Beograd

Datum odbrane: \_\_\_\_\_

## ***Zahvaljujem se ...***

*Svom učitelju Prof. dr Miroslavu Milićeviću, na ukazanom poverenju i duhovnosti koje postaje nepresušni izvor mog stremljenja i borbe u životu i medicini*

*Mentoru Prof. dr Aleksandru Karamarkoviću na razumevanju, znanju i iskustvu koji su me usmerili na put ljudskosti i hirurgije*

*Komentoru VNS dr Marjanu Micevu na podršci i savetima koji su mi postali snaga i sigurnost u naučno-istraživačkom radu*

*Zahvaljujem se na neizmernoj podršci i nesebičnoj pomoći kolege i prijatelja Mr sci med Predraga Bulajića*

*Doc. dr Aleksandri Đurić i dr Draganu Vasinu na radiološkoj pomoći*

*Ass. dr Ivanu Soldatoviću na statističkoj analizi podataka*

*Doktorsku disertaciju posvećujem svojim roditeljima Dragutinu i Gordani*

## REZIME

Naslov: Analiza mikrometastatske limfogene propagacije karcinomskih ćelija jetre kolorektalnog porekla

### Rezime

Cilj: Ispitati učestalost i distribuciju mikrometastatskih limfnih nodusa hepatičnog sliva i prognostički značaj rutinske regionalne limfadenektomije s posebnim osvrtom na pojavu recidiva maligne bolesti.

Metod: Ukupno 50 bolesnika sa metastatskom bolesti jetre podvrgnuto je resekciji jetre sa rutinskom limfadenektomijom.

Rezultati: Pozitivni limfni nodusi hepatičnog sliva prisutni su kod 14 bolesnika (28%) bolesnika. Standardna H&E patohistološka analiza verifikuje 6 bolesnika (12%) sa pozitivnim limfnim nodusima hepatičnog sliva. Imunohistohemijska analiza dodatno verifikuje još 8 bolesnika (16%) pozitivnih limfnih nodusa hepatičnog sliva preostalih limfnih nodusa. Limfni nodusi duž zajedničke hepatične arterije (grupa 8a i 8p) najčešće sadrže mikrometastaze kolorektalnog karcinoma (53,84%, i 19,23%). MSCT trbuha je od koristi za preoperativnu dijagnostiku limfadenopatije (18,42%). Slobodni interval do pojave metastaza je u proseku 15 meseci. Recidiv maligne bolesti javio se kod 38,0% bolesnika. Volumen metastatske bolesti jetre značajan faktor recidiva maligne bolesti ( $p < 0,05$ )

Zaključak: Rutinska limfadenektomija hepatičnog sliva je bezbedna i preporučljiva procedura u prevenciji širenja kolorektalne metastatske bolesti, koja neznatno povećava vreme trajanja operacije u celini (prosečno 32 minuta) i ne povećava učestalost postoperativnih komplikacija.

Ključne reči: rutinska limfadenektomija; hepatični sliv; metastatska bolest kolorektalnog karcinoma; resekcije jetre; postoperativne komplikacije; recidiv maligne bolesti.

Naučna oblast: Medicina

Uža naučna oblast: Hirurgija

## ABSTRACT

Title: Analysis of micrometastatic lymphogenic propagation of colorectal carcinoma metastases

### Summary

Objective: To investigate the frequency and distribution of micrometastatic lymph nodus of the hepatic basin and the prognostic significance of routine regional lymphadenectomy with particular reference to the occurrence of relapse of malignant disease.

Methods: A total of 50 patients with metastatic liver disease underwent resection of the liver with routine lymphadenectomy.

Results: Positive lymph nodes of the hepatic basin are present in 14 patients (28%) of patients. The standard H & E pathohistological analysis verifies 6 patients (12%) with positive lymph nodes of the hepatic basin. Immunohistochemical analysis further verified another 8 patients (16%) of positive lymph nodes of the hepatic basin of the remaining lymph nodes. Lymph nodes along the common hepatic artery (group 8a and 8p) most commonly contain colorectal carcinoma micrometastases (53.84%, and 19.23%). MDCT abdomen is beneficial for preoperative diagnosis of lymphadenopathy (18.42%). The free interval to metastasis rates is on average 15 months. The recurrence of malignancy occurred in 38.0% of patients. The volume of metastatic liver disease is an important factor of relapse of malignant disease ( $p < 0.05$ ).

Conclusion: Routine lymphadenectomy of the hepatic basin is a safe and recommended procedure in the prevention of the spread of colorectal metastatic disease, which slightly increases the duration of the operation as a whole (an average of 32 minutes) and does not increase the incidence of postoperative complications.

Key words: routine lymphadenectomy; hepatic basin; metastatic disease of colorectal cancer; resection of the liver; postoperative complications; relapse of malignant disease.

Scientific area: Medicine

Specific topic: Surgery

## **SADRŽAJ**

<b>1. Uvod</b>	1
1.1. Opšte karakteristike	1
1.1.1. Savremena anatomija jetre	2
1.1.1.1. Topografska (morfološka) anatomija	3
1.1.1.2. Funkcionalna (hirurška) anatomija	4
1.1.1.3. Segmentacioni sistemi jetre	4
1.1.1.4. Glisonijanski pristup	10
1.1.2. Savremena terminologija anatomije jetre	15
1.1.2.1. Resekcije jetre	17
1.1.3. Vaskularizacija jetre	19
1.1.3.1. Hepatična arterija	19
1.1.3.2. Vene jetre	21
1.1.4. Bilijarni sistem jetre	23
1.1.5. Inervacija jetre	24
1.1.6. Limfni sistem jetre	25
1.1.6.1. Klasifikacioni sistemi anatomije limfnih nodusa jetre	28
1.2. Ekstrahepatična bolest	30
1.3. Metastatska bolest jetre	30
1.4. Limfonodalna metastatska bolest	31
1.5. Limfadenektomija – za ili protiv	35
1.5.1. Hirurška tehnika limfadenektomije	38
<b>2. Ciljevi rada</b>	41
<b>3. Materijal i metode</b>	42
3.1. Vreme i mesto istraživanja	42
3.2. Ispitanici kao jedinice posmatranja	42
3.3. Klinički parametri ispitivanja	42
3.4. Statistička obrada	44
<b>4. Rezultati istraživanja</b>	46

4.1. Deskripcija ispitivane populacije	46
4.2. Deskripcija kliničkih parametara u vezi sa primarnim tumorom	47
4.3. Deskripcija kliničkih parametara u vezi sa metastatskom bolesti jetre	53
4.4. Pojava ranog recidiva maligne bolesti nakon resekcije jetre zbog metastaza	64
4.5. Karakteristike limfonodalnog statusa hepatičnog sliva metastatske bolesti jetre	65
4.6. Slobodni interval maligne bolesti nakon resekcije jetre	78
4.7. Postoperativne komplikacije nakon resekcije jetre praćene rutinskom limfadenektomijom	86
<b>5. Diskusija</b>	89
<b>6. Zaključci</b>	98
<b>7. Literatura</b>	100

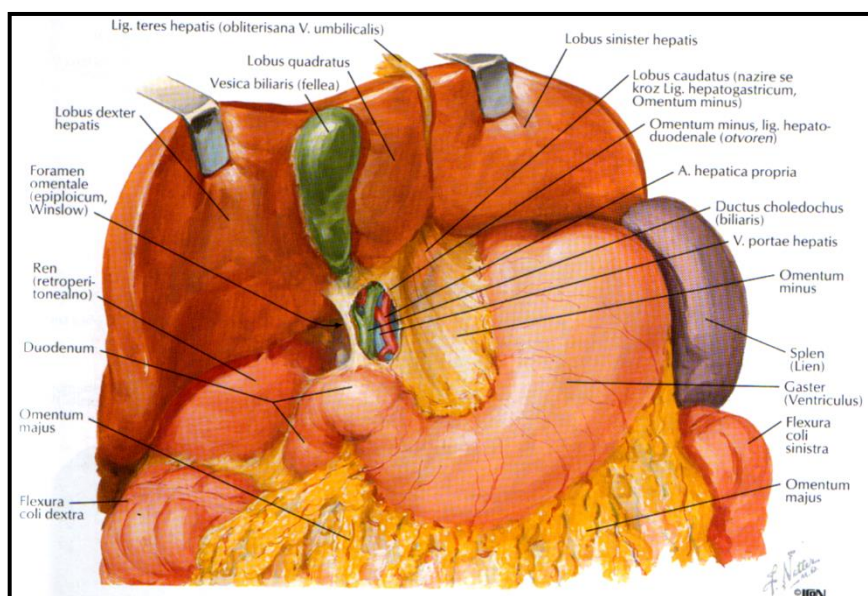


# 1. UVOD

## 1.1. Opšte karakteristike

Jetra je jedan od najvećih parenhimskih organa u ljudskom telu. Nalazi se u nadmezokoličnom spratu u desnom gornjem kvadrantu trbuha. Težine je oko 1500 gr (2% telesne težine odraslog), promera oko 20 - 23cm x 12 - 14cm x 10 - 12,5cm. Gornja granica jetre je u nivou desnog IV međurebarnog prostora u medioklavikularnoj liniji (tokom normalnog disanja), a donja granica jetre se nalazi nešto ispod ivice desnog rebarnog luka.<sup>1,2,3,4,5</sup>

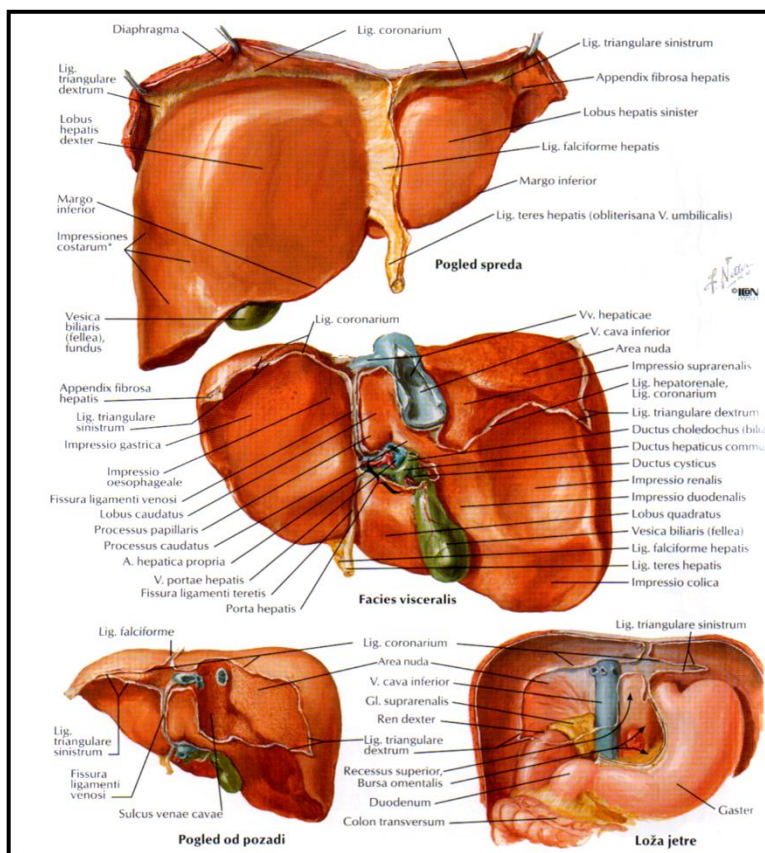
Gornja površina jetre je preko subfreničnog prostora i dijafragme u odnosu sa plućnom i srčanom maramicom i srcem, dok je donja površina jetre u kontaktu sa duodenumom, kolonom, desnim nadbubregom i bubregom, jednjakom i želucem.<sup>1,2,3,4,5</sup>



Slika 1. Odnosi jetre i okolnih organa.<sup>1</sup>

Jetra je obavijena visceralnim peritoneumom (tzv. *Glisson-ova kapsula*), koji u vidu fibroznih septi ulazi u parenhim jetre oko žučnih i krvnih sudova. Zadnje-gornji i subdijafragmalni deo uz hepatične vene i donju šuplju venu (VCI) tzv. *area nuda* nije pokriven peritoneumom.<sup>1,2,3</sup>

Peritoneum formira odgovarajuće strukture između jetre i okolnih organa: a. *omentum minus* (koga čine *lig. hepatogastricum* i *lig. hepatoduodenale*), b. *lig. falciforme hepatis* (koji daje *lig. teres hepatis*), c. *lig. coronarium hepatis* (formiraju ga *lig. triangulare hepatis dexter et sinister*).<sup>1,2,3</sup>



**Slika 2. Položaj jetre i ligamentarni aparat.<sup>1</sup>**

Jetra je izuzetno specifičan i multifunkcionalan organ koji se karakteriše prisustvom dvostrukog funkcionalnog i nutritivnog krvotoka (sistem portne vene i hepatične arterije), specifičnom organizacijom jetrinog parenhima, strukturom hepatocita i bilijarnim drenažnim sistemom.<sup>3,4,6</sup>

### 1.1.1. Savremena anatomija jetre

Glavni uslov za dijagnostiku i operativno lečenje, za ispitivanje i istraživanje jetre je poznavanje njene anatomije. Anatomija jetre se može posmatrati kao: a. klasična morfološka (topografska) anatomija koja se zasniva na ligamentarnim strukturama jetre, b. funkcionalna anatomija na

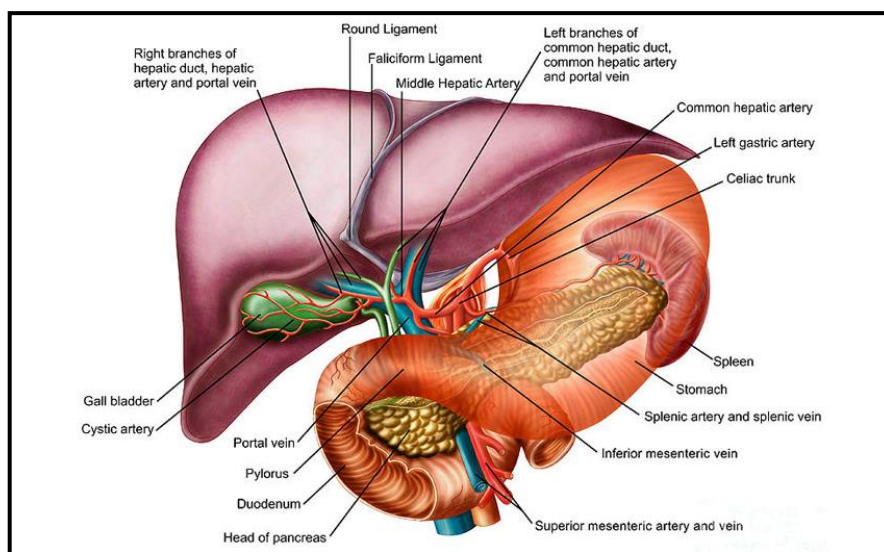
osnovu distribucije portnih trijada i hepatičnih vena, c. realna anatomija u funkciji ultrasonografije i kompjuterizovane tomografije.<sup>3,4,6,7</sup>

Jetra ima dva anatomska aspekta, topografski i funkcionalni, koji odgovara savremenom hirurškom pristupu (opisuje unutrašnju strukturu jetre i distribuciju krvnih sudova i žučnih vodova).<sup>3,4,6,8</sup>

### 1.1.1.1. Topografska (morfološka) anatomija

Topografska (morfološka, tradicionalna) anatomija jetre se zasniva na spoljašnjem izgledu jetre, određenom ligamentima. Ligamenti su peritonealne tvorevine koje jetru pripajaju za trbušni zid, dijafragmu i abdominalne organe. Ligamenti jetre su:<sup>1,2</sup>

- lig. falciforme hepatis - pripaja jetru za trbušni zid od dijafragme do pupka, sadrži lig. teres hepatis u svom dorzalno-ventralnom delu (obliterisana v. umbilicalis)
- lig. coronarium dexter i sinister – u kontinuitetu sa falciformnim ligamentom povezuje dijafragmu sa jetrom. Lateralni delovi prednjeg i zadnjeg lista spajaju se i čine lig. triangulare dexter et sinister. Oni formiraju regiju area nuda u blizini VCI neposredno ispod dijafragme
- omentum minus - pruža se između jetre, duodenuma i male krivine želuca. Sastoji se iz lig. hepatogastricum i lig.hepatoduodenale (koji sadrži portnu venu, hepatičnu arteriju, holedohus i predstavlja prednju ivicu foramen epiploicum Winslowi).



**Slika 3. Jetra i susedne strukture.** (<http://www.orlandogidoc.com/liver-disorders.php>)

Jetra se sastoji iz dva glavna i dva pomoćna lobusa. Lig. falciforme i lig. teres hepatis dele jetru na dva glavna lobusa: lobus sinister (manji, levo od ligamenta) i lobus dexter (veći, desno od ligamenta). Na visceralnoj strani jetre je prisutna transverzalna hilarna fisura (porta hepatis) koja deli jetru (desni lobus) na dva pomoćna lobusa: prednji, lobus quadratus (kvadratni režanj), ograničen levo umbilikalnom fisurom i desno ložom žučne kese, i donji, lobus caudatus Spigheli (repati režanj).<sup>1,2</sup>

### **1.1.1.2. Funkcionalna (hirurška) anatomija**

Distribucija većih grana vaskularno-bilijarnih vodova jetre ne odgovara jasno morfološkoj anatomiji. Funkcionalna podela jetre podrazumeva prisustvo potpuno nezavisnih delova jetre sa sopstvenom vaskularizacijom (arterijskom i venskom) i bilijarnom drenažom.

Osnova adekvatne klasifikacije anatomije jetre predstavlja distribuciju arterijske i portovenske vaskularizacije, bilijarne drenaže, lokalizacije i venske drenaže hepatičnih vena, specifičnoj građi kaudatusa i Glisonijanskom principu račvanja portne trijade.<sup>3,4,6,7,8,9</sup>

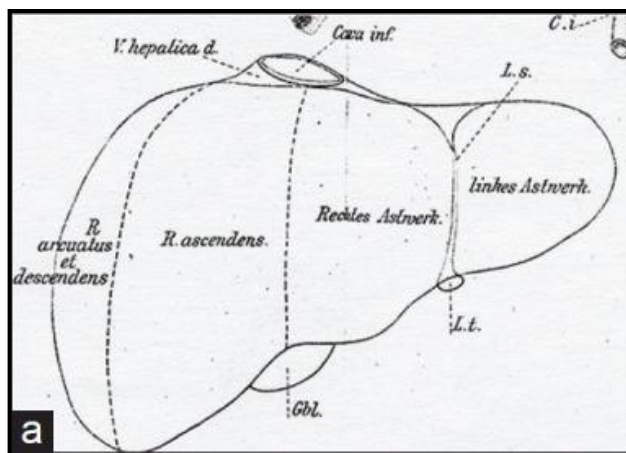
Do danas je poznato nekoliko anatomskih klasifikacija hirurške anatomije jetre, pri čemu jedinstvena do danas ne postoji (neke su prihvaćene uz korekcije). U anatomiji desne jetre i njenih delova, nije bilo velikih razlika, ali je zbog anatomskih varijacija došlo do neslaganja po pitanju anatomije leve jetre. Slično važi za kaudatus, koji je celina za sebe.<sup>3,4,6,7,8,9</sup>

Klasifikacija anatomije jetre bazira se na odgovarajućoj segmentaciji jetre i Glisonijanskom pristupu.<sup>6,7,8,9,10,11</sup>

### **1.1.1.3. Segmentacioni sistemi jetre**

Tokom istorije anatomije jetre razlikuje se nekoliko pokušaja klasifikacije anatomije jetre.

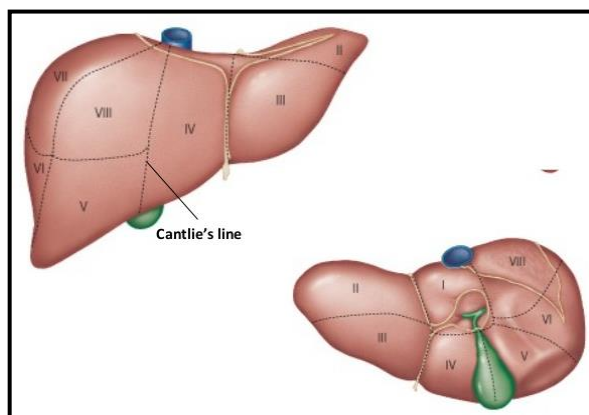
- Hugo **Rex** (1888.) – deli jetru na dva jednaka lobusa, desni i levi, te svaki od njih na dva segmenta prednji i zadnji, u funkciji sagitalne intrahepatične fisure, ne pominjući transverzalnu fisuru, sa idejom o transsekciji jetre kroz ložu žučne kese.<sup>3,10</sup>



**Slika 4. Klasifikacija anatomije jetre po Rex-u.**

(<https://www.ncbi.nlm.nih.gov/pmc/articles/PMC3823389/?report=reader#!po=11.3636>)

- James **Cantlie** (1898.) – nije podržavao staru terminologiju kojom se jetra deli na desnu i levu u funkciji falciformnog ligamenta. On govori o liniji (kasnije nazvana Kantlijeva linija) koja se pruža tzv. glavnom medijalnom portnom scizurom, od sredine lože žučne kese ulevo i pozadi ka levoj strani donje šuplje vene. Pravi ugao od 75% u horizontalnoj ravni otvoren ulevo i odgovara pravcu pružanja srednje hepatične vene. Ova linija deli jetru na dva dela (desnu i levu jetru) sa nezavisnom arterijskom i venskom (portnom) vaskularizacijom i bilijarnom drenažom.<sup>4,6,7,8</sup>

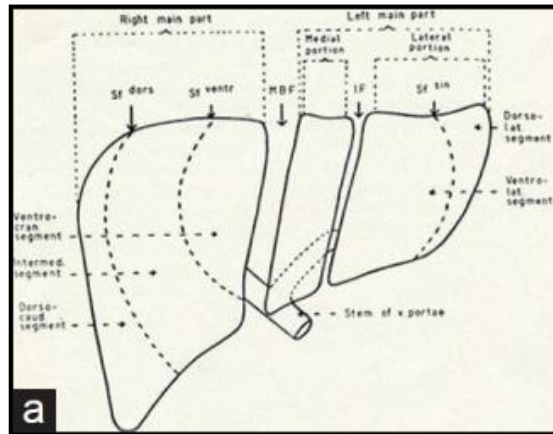


**Slika 5. Klasifikacija anatomije jetre po Cantli-u.**

(<https://www.slideshare.net/mannarifat/histology-of-normal-liver>)



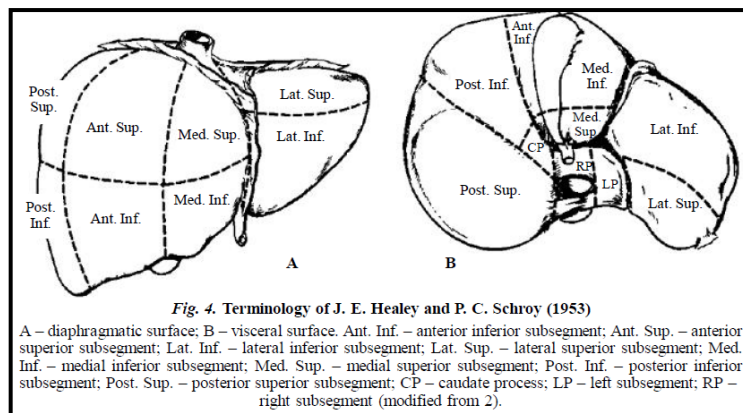
- Carl Herman **Hjorstö** (1948.) – deli jetru na desnu i levu, opisujući ukrštajuće fisure koje dele ova dva dela jetre na nova dva dela, u funkciji žučnih vodova (koristeći holangiograme i korozivne preparate).<sup>10,13</sup>



**Slika 6. Klasifikacija anatomije jetre po Hjorstö-u.**

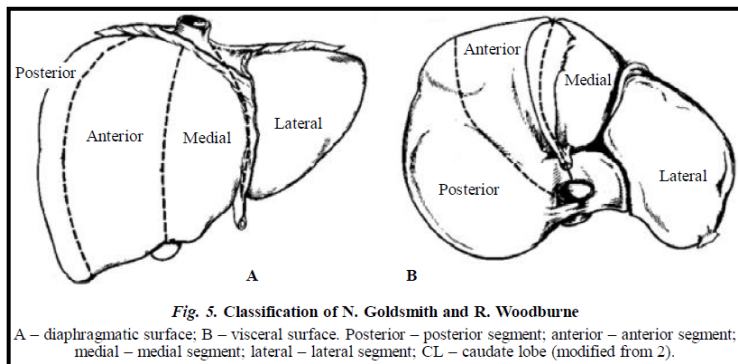
(<https://www.ncbi.nlm.nih.gov/pmc/articles/PMC3823389/?report=reader#!po=20.4545>)

- John **Healey** i Paul **Schroy** (1953.) – su tvorci prvog američkog tzv.segmentnog ili lobarnog sistema. Oni se drže Kantlijeve linije i bilijarne drenaže, dele jetru na 5 segmenata (area): medijalni, lateralni, posteriorni, anteriorni, kaudatus. Svi segmenti se dele na gornji i donji subsegment. Kaudatus (subsegment 1) pripada medijalnom segmentu leve jetre, iako se širi i u desnu jetru.<sup>3,10,14</sup> Oni kasnije predlažu podelu na 8 segmenata, u koje ne uključuju caudatus, ali ga dele na 3 subsegmenta (nazivajući ih desni deo, levi deo i processus caudatus).<sup>3,7,10,14</sup>



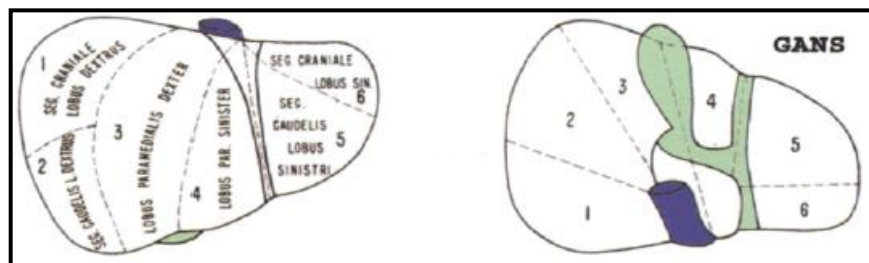
**Slika 7. Klasifikacija anatomije jetre po Healey-u i Schroy-u.<sup>14</sup>**

- Neal A. **Goldsmith** i Russell T. **Woodburne** (1957.) – osim Cantlie-ve linije, osvrću se na portnu i hepaticne vene, te dele jetru na 4 segmenta: lateralni, medijalni, posteriorni i anteriorni. Svaki segment se deli na gornji i donji subsegment. Oni su svoj rad bazirali na „in vivo“ uslovima.<sup>10,15</sup>



**Slika 8. Klasifikacija anatomije jetre po Goldsmith-u i Woodburne-u.<sup>15</sup>**

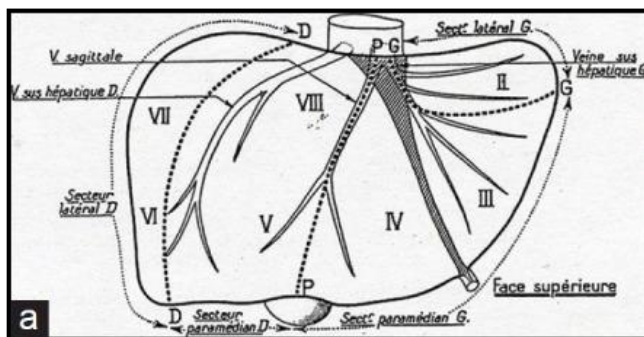
- Henry **Gans** – predlaže podelu jetre na desnu i levu, te oba dela na dva nova dela označavajući ih kao gornji i donji deo, odbijajući prisustvo transverzalne fisure jetre.<sup>3,10,12,16</sup>



**Slika 9. Klasifikacija anatomije jetre po Gans-u.<sup>3</sup>**

- Claude **Couinaud** (1957.) – se više oslanja na jetrinu vensku drenažu i uvodi pojam kaudatni lobus kao poseban deo jetre (tzv.Francuski sektorski sistem). Na osnovu Kantlijeve linije i granjanja portne vene trećeg reda, u kadaveričnim uslovima, deli jetru na 4 sektora odnosno 8 segmenata (što čini jednostavniju segmentaciju jetre nego arterijska i bilijarna, jer se duplikacija na portnim granama prvog reda nalazi u 23,5% slučajeva, arterija i bilijarnih vodova u 50% slučajeva na granama prvog reda. Jetra se deli, po Couinaud-u, na desnu i levu prema glavnoj scizuri (Kantlijeva linija) koja sadrži medijalnu hepaticnu venu. Podela desne i leve jetre se vrši

na osnovu desne i leve scizure koje odgovaraju položaju desne i leve hepaticne vene. Lobus caudatus (segment 1) ima potpuno nezavisnu distribuciju portnih ogranaka od strane obe grane portne vene, hepaticne arterije i sopstvene hepaticne venske sudove koji se direktno ulivaju u donju šuplju venu. On je autonomni segment u Francuskom sektorskom sistemu.<sup>3,4,7,8,18,19</sup>



**Slika 10. Klasifikacija anatomije jetre po Couinaud-u**

(<https://www.ncbi.nlm.nih.gov/pmc/articles/PMC3823389/?report=reader#!po=20.4545>)

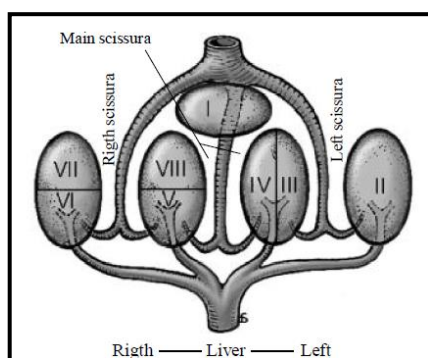
**Tabela 1. Osnovna razlika engleske i francuske terminologije.<sup>19</sup>**

English	French
Left hemiliver	Left liver
Left lobe	
Left lobectomy	Left hepatectomy
Right hemiliver	Right liver
Right lobe	
Right lobectomy	Right hepatectomy
Lateral segment	Left lobe
Lateral segmentectomy	Left lobectomy
Posterior + anterior + medial segments	Right lobe
Right trisegmentectomy	Right lobectomy
Segment	Sector
Posterior segment	Right lateral sector
Anterior segment	Right paramedian sector
Lateral segment (segment II)	Left lobe
Medial segments III + IV + II	Left lateral sector
	Segment IV
	Left paramedian sector
Umbilical portion of the left portal vein	Rex' recessus (left paramedian vein)

Segmenti Francuskog anatomskog klasifikacionog sistema odgovaraju subsegmentima u Američkom, odnosno sektori u Francuskom odgovaraju segmentima u Američkom sistemu.<sup>19</sup>



- Werner **Platzer** i Herbert **Maurer** (1966.) predstavljaju 1-4 regije unutar segmenta 4a.<sup>10,16</sup>
- Kenichi **Takayasu** i saradnici (1985.) čak prate granjanje portne trijade u 8 segmentu i dele ga na 4 dela (ventralni, dorzolateralni, dorzalni i medijalni).<sup>14,20</sup>
- Henri **Bismuth** (1982.) – povezuje Couinaud-ov i Goldsmith-Woodburn-ov sistem. On razlikuje tri plana ili scizure koji odgovaraju hepatičnim venama i transverzalni plan koji prolazi kroz obe portne grane. On deli jetru na desnu i levu, odnosno na 7 segmenata, dok kaudatus izdvaja kao poseban segment 1.<sup>7,8,14,16,21</sup>



**Slika 11. Klasifikacija anatomije jetre po Bismuth-u.<sup>7</sup>**

- Trinh **Van Minh** i Gennaro **Galizia** (1990.) predstavili su podelu 8 segmenta na subsegment 8e i 8i.<sup>14,22</sup>
- Akihiro **Cho** i saradnici (2000.) su prihvatili podelu jetre kao Couinaud, ali desnu jetru dele na tri dela: prednji, srednji i zadnji deo, u funkciji prikaza jetre na tokom snimanja na kompjuterizovanoj tomografiji (MSCT). Takođe, pojam 9 segmenta jetre nazvali su parakavalna porcija kao i da je kod njih 4a segment predstavljen dole, a 4b segment gore, što je obratno u odnosu na dotadašnju terminologiju predloženu od strane Couinaud-a.<sup>14,23,24</sup>
- Jung Hun **Lee** i saradnici (2010.) podržali su podelu segmenta 4 (u subsegment 4a i 4b) i segmenta 8 (u subsegment 8d i 8v).<sup>14,17</sup>

Danas, širom sveta osnovna je podela po Couinaud na 8 delova koji se nazivaju segmenti, sa jasnim argumentom za određivanje ovih drugog reda oblasti kao subsegmenti.<sup>14,20,25</sup>

- Federalni Komitet za anatomsku terminologiju (FCAT) (1998.) - prihvatio je Couineau-ovu klasifikaciju sa manjim korekcijama. Terminologija podrazumeva: lobuse, sektore i segmente jetre.<sup>25,26</sup>

**Tabela 2. Osvrt na najčešće prihvaćene klasifikacije anatomije jetre.<sup>7</sup>**

Part	Classification									
	J. E. Healey and P. C. Schroy (1953)		N. Goldsmith and R. Woodburne (1957)		C. Couinaud (1957)		H. Bismuth (1982)		FCAT (1998)	
	Segment	Subsegment	Segment	Subsegment	Sector	Segment	Sector	Segment	Sector	Segment
Dorsal	Caudate	Right	Caudate lobe		Caudate lobe	I	Caudate lobe	I	Caudate lobe	Posterior, I
		Left								
Left	Lateral	Superior	Lateral	Superior	Lateral	II	Posterior	II	Lateral	Posterior, II
		Inferior		Inferior						Paramedian
	Medial	Superior	Medial	Superior	Paramedian	IV	Anteromedial	IVa, IVb	Medial	Medial, IV
		Inferior		Inferior						
Right	Anterior	Inferior	Anterior	Inferior	Paramedian	V	Anteromedial	V	Medial	Anterior, V
		Superior		Superior						VIII
	Posterior	Inferior	Posterior	Inferior	Lateral	VI	Posterolateral	VI	Lateral	Anterior, VI
		Superior		Superior						VII

- Međunarodna hepatopankreatikobilijarna asocijacija (IHPBA) (2000., Brizbejn, Australija) dala je preporuke za terminologiju jetre i resekcionih procedura na jetri koja se bazira na toj terminologiji (poznavanju segmentne anatomije jetre). Termin lobus se više ne koristi da ne bi doveo do zabune.<sup>7,27,28</sup>

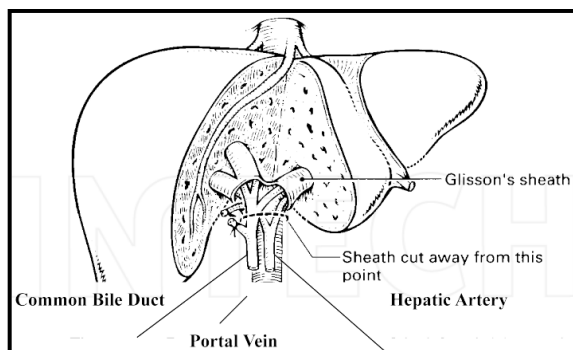
**Tabela 3. IHPBA Brizbejnska terminologija anatomije jetre iz 2000.godine.<sup>7</sup>**

Sector	Second-order division (Couinaud's segments)		Sector
	based on bile ducts and hepatic artery	based on portal vein	
Left lateral	II, III	II	Left lateral or left posterior
Left medial	IV	III, IV	Left medial or left paramedian
Right anterior	V, VIII		Right anterior or right paramedian
Right posterior	VI, VII		Right posterior or right lateral

#### 1.1.1.4. Glisonijanski pristup

Couinaud, Takasaki i Launois su pretpostavili da suprahilarna vaskularna kontrola Glisonijanskog pedikla može da posluži kao alternativa klasičnoj hilarnoj disekciji radi

vaskularne kontrole dotoka krvi do jetre, putem hepatične arterije i portne vene.<sup>3,29,30</sup> Ova tehnika uključuje ektrafascijalnu disekciju celog omotača pedikla i njegovog odvajanja "u masi". Glisonijanski pristup pediklu u hilusu jetre bez disekcije je prethodno prikazao Claude **Couinaud** 1985.<sup>18</sup> i Ken **Takasaki** sa sar. 1986.<sup>29,31</sup> Eduard I. **Galperin** i Suren R. **Karagiulian** 1989. opisuju tehniku "zaomčavanja" za izolaciju portnog pedikla kroz ektrafascijalno-intrahepatični pristup nakon odvajanja značajnog dela jetrinog tkiva.<sup>32</sup> Godine 1992. Bernard **Launois** i Glyn **Jamieson** predložu zadnji intrahepatični pristup do odgovarajućeg glisonijanskog pedikla kroz dorzalni rasep na jetri.<sup>30</sup> Marcel Autran **Machado**-va modifikacija ovog pristupa uključuju pravljenje malih incizija oko hilarne ploče i strogo instrumentalnu izolaciju pedikla.<sup>33,34</sup>

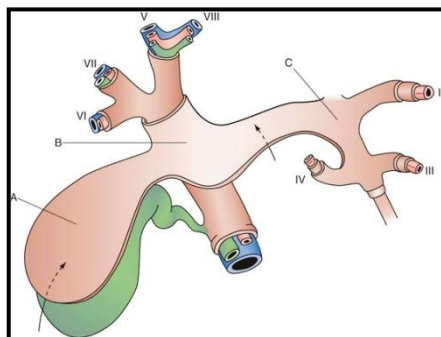


**Slika 12. Portni pedikl.**<sup>27</sup>

Glisonijanski sistem segmentacije jetre bazira se na principu račvanja portne trijade koja se nalazi u sastavu Glisonijanskog pedikla čije glavno stablo predstavlja hepatoduodenalni ligament. Portna trijada se sastoji od portne vene, hepatične arterije i hepatikusa. One se pružaju zajedno obavijene vezivnim tkivom i peritoneumom.<sup>3,21,29</sup> Termin Glisonijanski omotač se odnosi na deo koji se pruža ispod hilusa jetre put parenhima. On okružuje portnu trijadu pre svakog granjanja i ulaska u svaki segment jetre, što omogućava njihovo podvezivanje u celini i resekciju tog dela jetre, bez ugrožavanja drugog dela parenhima.

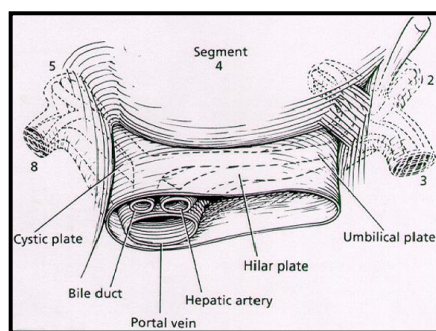
U hilusu jetre, Glisonijanski pedikl se račva na levu i desnu primarnu granu, pri čemu se desna primarna grana odmah račva na sekundarne grane, dok leva primarna grana nastavlja kroz parenhim jetre kao sekundarna.<sup>21</sup> Tako se primarne grane i njihove račve nalaze van parenhima jetre, a sekundarne i sve ostale u parenhimu. U parenhimu jetre su prisutne tercijarne grane kojih

ima 6-8 na svaku sekundarnu granu. Duže sekundarne grane daju više tanjih grana, a kraće sekundarne grane manji broj debljih grana.



**Slika 13. Sistem jetrinog platoa:** A – **cistični plato** (između žučne kese i jetre), B – **hilarni plato** (na mestu konfluensa i baze IV segmenta jetre), C – **umbilikalni plato** (iznad umbilikalne porcije portne vene). *Prikaz plana disekcije cističnog platoa radi holecistektomije i ekspozicije konfluensa i levog hepatikusa (strelica).* (<http://thoracickey.com/the-liver/>)

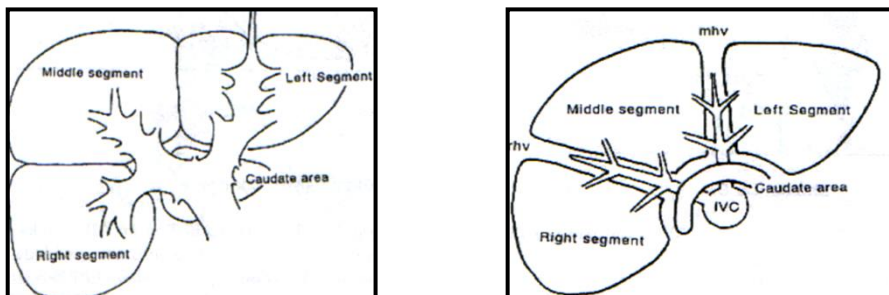
Na osnovu ovakve distribucije, tri sekundarne grane dele jetru na tri jednaka segmenta (levi, srednji i desni) od kojih svaki predstavlja 30% parenhima jetre. Lobus caudatus ima sopstvene portne trijade iz primarnih grana i čini 10% preostalog jetrinog parenhima. Na putu centralnih segmenata 4, 5, 8, granjanje je kraće, bliže, zgusnuto, za razliku od perifernih segmenata 2, 3, 6, 7 gde je jednostavnije zbrinjavanje portnih trijada i jednostavnija resekcija jetre.<sup>21,29</sup>



**Slika 14. Spuštanje hilarnog platoa (sloj vezivnog tkiva između hepatoduodenalnog ligamenta i Glisonove kapsule jetre) sa vizualizacijom levog hepatikusa.<sup>21</sup>**

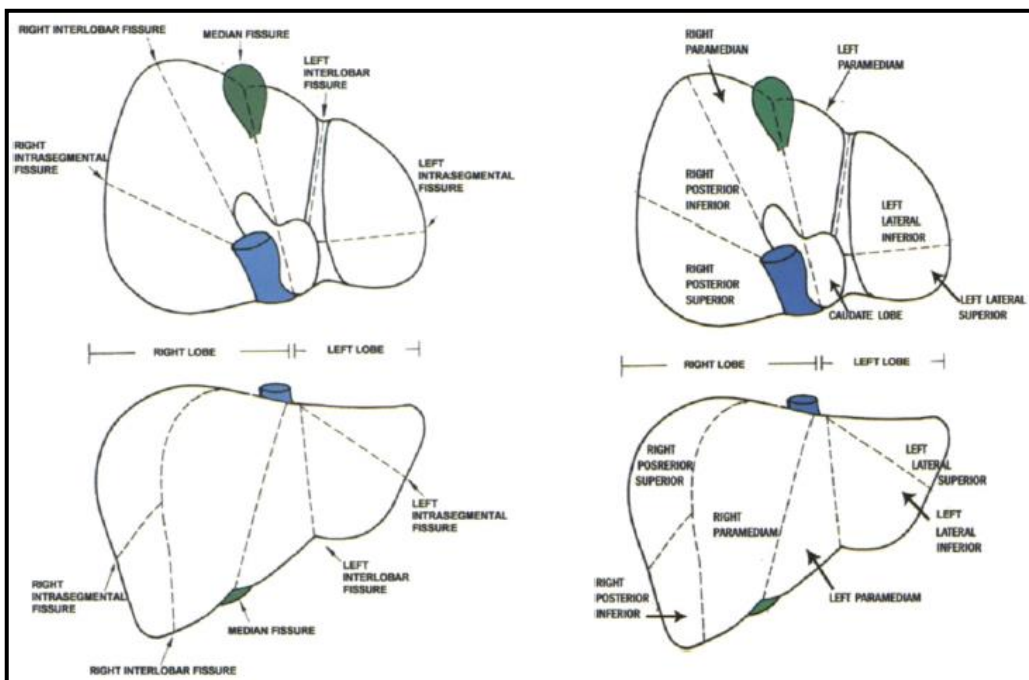
Glisonijanski sistem obezbeđuje resekcije jetre transsekcijom Glisonijanskog pedikla, odnosno segmentne resekcije transsekcijom sekundarnih pedikla, a subsegmentne resekcije transsekcijom

tercijarnih pedikla. U toku ovih resekcionih procedura od znatne koristi je intraoperativna primena ultrazvuka.<sup>3,29</sup>



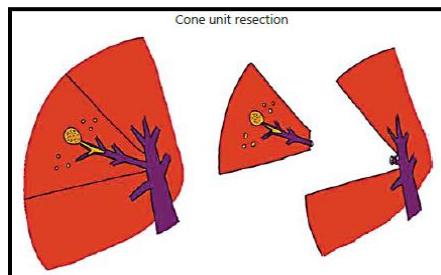
**Slika 15. Glisonijanska podela na tri segmenta jetre i kaudalni predeo.<sup>29</sup>**

U ovako segmentiranoj jetri, desna hepatična vena nalazi se između desnog i srednjeg segmenta u desnom intersegmentalnom planu, a između srednjeg i levog segmenta u levom intersegmentalnom planu je srednja hepatična vena. Lobus caudatus drenira se iz više kraćih vena direktno u donju šuplju venu. Granice između segmenata su parakavalni uglovi: prednji (između levog segmenta i lobusa caudatusa) i lateralni (između desnog segmenta i lobusa caudatusa). Segment 9 se nalazi ispred i desno od VCI kao tzv.dorzalni sektor jetre uz VCI.<sup>3,21,29</sup>



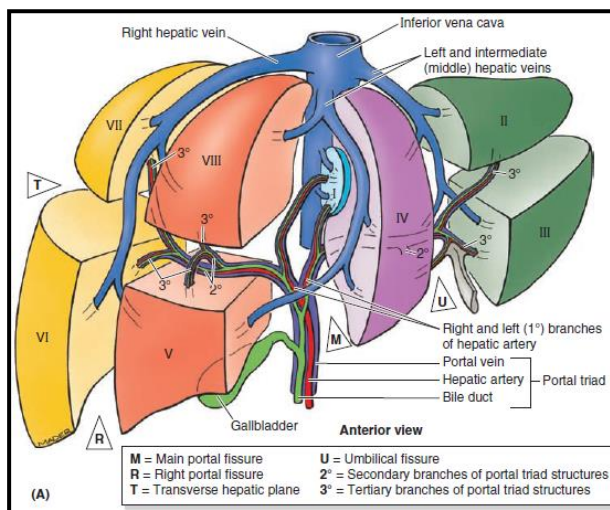
**Slika 16. Fisure, lobusi i segmenti jetre po Glisonijanskom sistemu.<sup>3</sup>**

Kontrolisana metoda podrazumeva resekciju jetre nakon odvajanja grana hepatične arterije i portne vene u glisonijanskom omotaču. S druge strane, glisonijanski pristup podrazumeva resekciju bez disekcije svih elemenata glisonijanskog omotača. Intrahepatični glisonijanski pristup je prvi prikazao Tien-Yu **Lin** (1960., Taiwan) i Ton That **Tung** (1962., Vietnam). Ekstrahepatični glisonijanski pristup su uveli Claude **Couinaud** (1985.) i Ken **Takasaki** (1986.).<sup>35</sup>



**Slika 17. Koncept konusne jedinice indikuje manju anatomsku resekciju jetre.**<sup>35</sup>

Shodno tome, terminologija anatomije jetre bazira se na distribuciji grana portne vene (sektori), hepatične arterije i bilijarnih vodova (sekcije), trećeg granjanja portne trijade-pedikla (segmenti), uz tendenciju ka uvođenju još manjih podjedinica (subsegmenti).



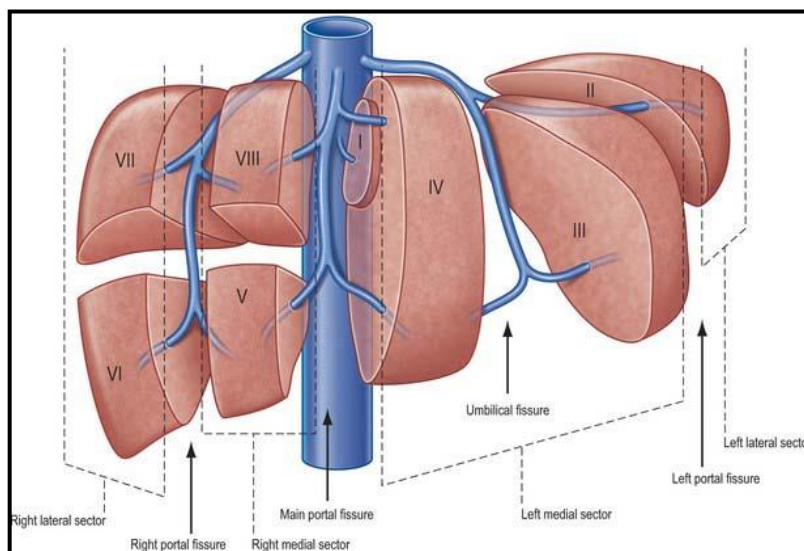
**Slika 18. Anatomija jetre do nivoa trećeg granjanja portnog pedikla.**

(<https://www.studyblue.com/notes/n/dr-das-liver2/deck/11037505>)

Da bismo razumeli ovu terminologiju, prvo, jetra je podeljena na dva dela, glavni deo jetre i kaudatus. Glavni deo jetre se deli na desnu i levu jetru. Ovo je tzv.prvo granjanje portnog pedikla. Drugo granjanje je kada se desna jetra deli na dva dela: prednji (5 i 8 segment) i zadnji (6 i 7 segment) desni sektor. Istovremeno leva jetra se deli na: levi medijalni (4 segment) i lateralni (2 i 3 segment) sektor. Treće granjanje deli svaki od navedenih sektora u segmente.<sup>29</sup>

### 1.1.2. Savremena terminologija anatomije jetre

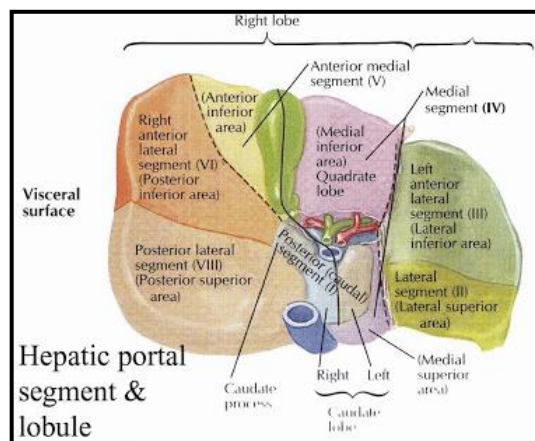
Jetra je podeljena zamišljenim uzdužnim ravnima koje odgovaraju projekciji hepaticnih vena i poprečnom ravni koja odgovara račvi portne vene. Uzdužne ravni se nazivaju fisure ili portne scizure i razlikuju se: desna, srednja ili glavna i leva. Poprečna ravan se naziva poprečna (transverzalna, hepaticna, Gunz-ova) fisura. Glavna scizura ili srednja fisura ili Kantlijeva linija (koja odgovara projekciji srednje hepaticne vene) i poprečna fisura (odgovara projekciji račve portne vene na levu i desnu granu), dele jetru na levi i desni lobus. Kantlijeva linija polazi od sredine lože žučne kese ulevo i pozadi ka levoj strani donje šuplje vene (VCI), pod uglom od 75° ulevo. Desna fisura polazi od sredine prednje granice jetre, između desnog ugla i desne strane žučne kese ka konfluensu pod uglom od 40°. Kroz nju prolazi desna hepaticna vena i deli desni lobus jetre na desni anteriorni i posteriorni sektor. Leva fisura odgovara projekciji leve hepaticne vene i pruža se pravcem pružanja falciformnog ligamenenta, deleći levi lobus jetre na medijalni i lateralni sektor.<sup>3,4,6,8,10,27,28</sup>



**Slika 19. Podela jetre: lobusi, sektori i segmenti.** (<http://clinicalgate.com/liver-2/>)



Sektori i segmenti jetre su samostalni delovi jetre sa nezavisnom vaskularizacijom i bilijarnom drenažom. Levi lateralni sektor čine segmenti 2 i 3 i medijalni sektor čini segment 4. Desni anteriorni sektor čine segmenti 5 i 8. Desni posteriorni sektor čine segmenti 6 i 7. Donjoj polovini segmenta 4 (levo od žučne kese, desno od falciformnog ligamenta i ispred hilusa jetre), odgovara anatomski (morfološki) lobus quadratus.<sup>26,27,28</sup>



**Slika 20. Pogled na donju površinu jetre.** (<http://keywordsuggest.org/gallery/1294325.html>)

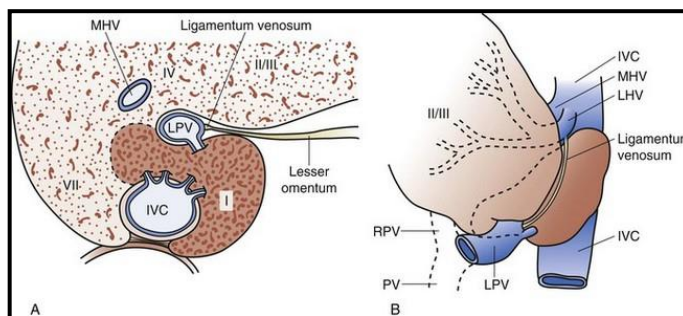
Lobus caudatus, se nalazi između VCI – dole, hepatičnih vena - gore i portne trijade - ispred. On formira foramen epiploicum Winslowi. On ima sopstvenu vaskularizaciju i bilijarnu drenažu, dok se venska drenaža obavlja putem direktnih vena koje se ulivaju u VCI. Deli se na tri dela: 1. Spigheli lobus ili processus papillaris – najveći deo kaudatusa, ispred i levo od VCI, iza omentum minus-a, ispred koga prolazi lig.venosum (pruža se ispred kaudatusa, počev od leve portne vene ka zajedničkom stablu leve i medijalne hepatične vene sa leve strane); 2. parakavalna porcija – desno od Spigheli lobusa, ispred VCI, bliska desnoj i medijalnoj hepatičnoj veni; 3. processus caudatus koji je mali deo jetrinog parenhima između VCI i portne vene napred, desno od parakavalne porcije (ranije nazivan segment 9) preko koga se vezuje za desni lobus jetre.<sup>3,4,6</sup>

Sistem portne vene snabdeva levu stranu kaudatusa levim granama, desnu sa desnim granama. Venska drenaža se ostvaruje direktnim retrohepatičnim venama koje se ulivaju u VCI. Arterijska vaskularizacija i bilijarna drenaža sa desne strane odgovara češće desnim zadnjim sektorskim



sudovima, dok je sa leve strane povezana sa levim lateralnim sektorskim sudovima. Obično su prisutne po jedna grana sa desne i po dve sa desne strane.<sup>4,6,27</sup>

Couinaud i nekoliko kolega i istraživača su izdvojili pojam segmenta 9 (1998.), kao donji deo jetre neposredno uz VCI, ali je 2002.godine odbačen od strane upravo Couinaud C, Abdalla EK, Gupta SC.<sup>36</sup> Odbačen je jer nije dokazano postojanje pojedinačnih zasebnih arterijskih, venskih, bilijarnih elemenata za desnu parakavalnu porciju već su obezbeđeni ukrštanjem elemenata desne i leve strane kaudatusa.<sup>3,4,19,36,37</sup>



**Slika 21. Lobus caudatus sa svojim delovima (A) i u odnosu sa okolnim strukturama (B).**

(<http://thoracickey.com/the-liver/>)

Najčešći akcesorni lobus jetre, kao produžetak jetrinog parenhima je ispod 5 i 6 segmenta jetre – Riedelov lobus.<sup>6</sup>



Dok se kod prvobitnih klasifikacija, najviše problema odnosilo na levu jetru, odnosno transverzalnu fisuru, dotle se kasnije, zbog sopstvene vaskularizacije i bilijarne drenaže, najviše odnosilo na kaudatus (processus caudatus, Spiegel-ov lobus, parakavalna porcija, segment 9, segment 1).<sup>8,10,26,27</sup>

Savremena hirurška anatomija jetre omogućila je savremen pristup hirurškim tehnikama i novu terminologiju hirurških resekcionih procedura jetre.<sup>27,28</sup>

### 1.1.2.1. Resekcije jetre





Anatomske resekcije jetre su hepatektomije, sektorektomije, segmentektomije.<sup>27,28</sup>

**Resekcije lobusa jetre ili dela jetre** su: **desna hepatektomija** (*desna hemihepatektomija*; segmenti **5 - 8**), **leva hepatektomija** (*leva hemihepatektomija*; segmenti **2 - 4**).

Anatomical Term	Couinaud Segments	Term for Surgical Resection	Diagram (pertinent area is shaded)
Right Liver OR Hemiliver	Sg 5-8	Right Hepatectomy OR Right Hemihepatectomy	
Left Liver OR Hemiliver	Sg 2-4	Left Hepatectomy OR Left Hemihepatectomy	



Slika 22. Resekcije jednog lobusa jetre ili jednog dela jetre.<sup>28</sup>

Resekcije sektora jetre su: **desna prednja sektorektomija** (desni prednji sektor, segmenti **5 - 8**), **desna zadnja sektorektomija** (desni zadnji sektor, segmenti **6 - 7**), **leva medijalna sektorektomija** (levi medijalni sektor, segment **4**), **leva lateralna sektorektomija** (*leva lateralna bisegmentektomija*; levi lateralni sektor, segmenti **2 - 3**).<sup>28</sup>

Anatomical Term	Couinaud Segments	Term for Surgical Resection Add (-ectomy) to any of the anatomical terms	Diagram (pertinent area is shaded)
Right Anterior Section	Sg 5,8	Right anterior sectionectomy	
Right Posterior Section	Sg 6,7	Right posterior sectionectomy	
Left Medial Section	Sg 4	Left medial sectionectomy	
Left Lateral Section	Sg 2,3	Left lateral sectionectomy	



Slika 23. Resekcije sektora jetre.<sup>28</sup>

Resekcija segmenata jetre su: **segmentektomija** (*bilo koji segment 1 - 8*), **bisegmentektomija** (*bilo koja dva segmenta u kontinuitetu 1 - 8*).

Anatomical Term	Couinaud Segments	Term for Surgical Resection	Diagram (pertinent area is shaded)
Segments 1-8	Any one of Sg 1-8	Segmentectomy (e.g. segmentectomy 6)	
2 contiguous segments	Any two of Sg 1-8 in continuity	Bisegmentectomy (e.g. bisegmentectomy 5,6)	

Slika 24. Resekcija segmenata jetre.<sup>28</sup>

**Proširene resekcije jetre** su: **proširena desna hepatektomija** (desna trisektorektomija, proširena desna hemihepatektomija; segmenti 4-8), **proširena leva hepatektomija** (leva trisektorektomija, proširena leva hemihepatektomija; segmenti 2-5 i 8), **leva lateralna bisegmentektomija** (leva lobektomija; segmenti 2-3). **Resekcija lobus caudatusa** se uglavnom tako i zove – resekcija lobusa caudatusa.<sup>28</sup>

Extended Resections (Trisectionectomy)		
Couinaud Segments	Term for Surgical Resection	Diagram (pertinent area is shaded)
Sg 4-8	Right Trisectionectomy (preferred term) or Extended Right Hepatectomy or Extended Right Hemihepatectomy	
Sg 2,3,4,5,8	Left Trisectionectomy (preferred term) or Extended Left Hepatectomy or Extended Left Hemihepatectomy	

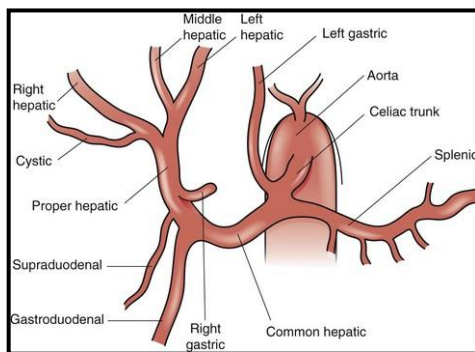
Slika 25. Proširene resekcije jetre.<sup>28</sup>

### 1.1.3. Vaskularizacija jetre

#### 1.1.3.1. Hepatična arterija

Truncus coeliacus, kao grana abdominalne aorte, dužine 1-3cm daje tri završne grane: a.gastrica sinistra, a.hepatica communis, a.lienalis. A. hepatica communis grana se na a. gastroduodenalis i a. hepatica propria-u.<sup>1,2,3</sup>

A. hepatica propria je nosilac nutritivnog krvotoka jetre. Pruža se kroz hepatoduodenalni ligament iznad portne vene i levo od holedohusa, dajući dve bočne grane na svom putu: a. gastrica dextra - u i a. cystica - u. U predelu porte hepatis, hepatična arterija deli se na levu i desnu granu. Intrahepatično granjanje hepatične arterije prati portnu distribuciju do nivoa sinusoida. Desna grana hepatične arterije (desna hepatična arterija) se pruža horizontalno i daje bočne grane za lobus kaudatus i žučnu kesu. Ona se grana na prednju granu, za 5 i 8 segment jetre i zadnju granu, za 6 i 7 segment jetre. Leva grana hepatične arterije (leva hepatična arterija) se pruža vertikalno ka umbilikalnoj fisuri (Rex-ova fisura), gde daje medijalnu granu za 4 segment (često nazivana medijalna hepatična arterija) i lateralnu granu za 2 i 3 segment. Lobus kaudatus vaskularizuje u 35% slučajeva samo desna hepatična arterija, 10% samo leva hepatična arterija ili obe s tim što veći broj grana daje desna hepatična arterija.<sup>3,4,6</sup>



**Slika 26. Arterijska vaskularizacija jetre.** (<http://thoracickey.com/the-liver/>)

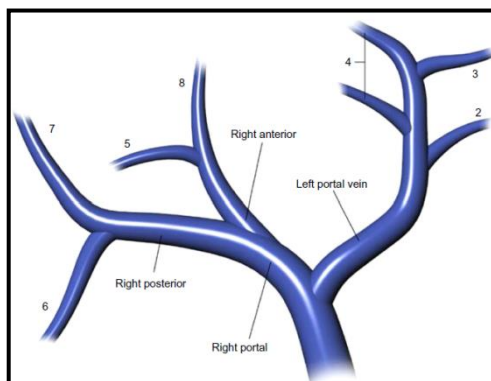
Najčešće varijacije hepatičnog arterijskog sistema su: leva grana hepatične arterije potiče od a. gastrica sinistra, odvajanja desne grane i glavnog stabla hepatične arterije od a. mesenterica sup. (ne od tr. coeliacusa što je uobičajeno), akcesorna desna hepatična arterija (uvek od a. mesenterica superior), desna grana hepatične arterije koja se pruža iza portne vene (a ne ispred), izražen vijugav tok desne ekstrahepatične grane hepatične arterije („S“ luk, caterpillar, puzavica), cistična arterija potiče od a. gastroduodenalis ili leve ili glavnog stabla hepatične arterije (a ne od

desne grane), dupla a. cystica (jedna od desne grane a. hepaticae, druga od glavnog stabla a. hepaticae ili akcesorne desne hepatične arterije) i sl.<sup>3,4,6</sup>

### 1.1.3.2. Vene jetre

Jetra ima dva venska sistema: sistem portne vene (VP) i donje šuplje vene (VCI).<sup>3,4,6</sup> Sistem portne vene nosi vensku krv iz većine organa gastrointestinalnog trakta. Sistem VCI odvodi krv iz parenhima jetre u donju šuplju venu.<sup>3,4,6</sup>

**Portna vena (VP)** je nosilac funkcionalnog krvotoka jetre. U sistem portne vene se ulivaju sve vene abdominalnih organa gastrointestinalnog trakta (abdominalni deo jednjaka, želudac, tanko i debelo crevo, jetra, slezina, pankreas, žučna kesa) sa izuzetkom donjeg analnog kanala. Promera je 1-3 cm, dužine 5-8 cm. Nastaje iza glave pankreasa od v. mesenterica superior (VMS) i v. lienalis (VL), kao i prethodno pridodate v. mesenterica inferior (VMI). Potom se pruža naviše i udesno iza bulbosa duodenuma, do nivoa pršljena L2, najčešće iza holedohusa i hepatične arterije u hepatoduodenalnom ligamentu. Iza portne vene pruža se donja šuplja vena. Pritoke VP su: v. gastrica sinistra et dextra, vv. paraumbilicales, v. umbilicalis (kod fetusa).<sup>3,4</sup>



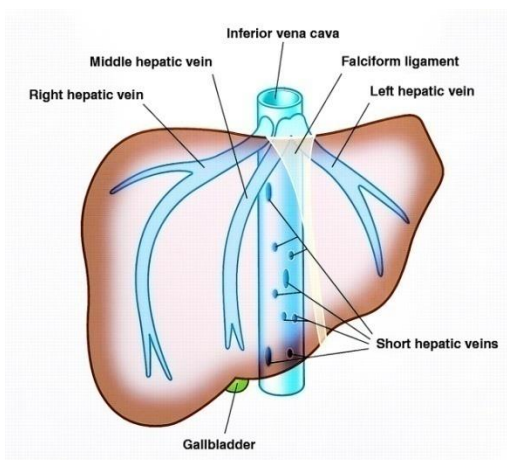
**Slika 28. Sistem vene porte.** (<https://www.pinterest.com/pin/367465650824767053/>)

U predelu porte hepatis, portna vena deli se na dve grane, levu i desnu. Leva grana je duža, oko 3-4cm, ispod hilarnog platoa, manjeg kalibra od desne grane. Ona ima dva dela: poprečni deo koji snabdeva deo 4 segmenta jetre i umbilikalni deo koji skreće u umbilikalnu fisuru, snabdevajući 2, 3 i deo 4 segmenta jetre. U ovaj deo portne vene ulivaju se paraumbilikalne vene i lig.teres hepatis. Iz leve grane portne vene može veći broj vena snabdevati kaudatus. Desna

grana je kraća, šireg kalibra i deli se na dva dela, prednji, koji se pruža vertikalno, za 5 i 8 segment i zadnji, koji nastavlja tok desne grane, za 6 i 7 segment. Ona može dati samo retke vene za kaudatus. U jetri, granjanje portne vene odgovara granjanju i distribuciji hepatične arterije. Intrahepatična distribucija portnih grana odgovara interlobarnim i interlobularnim venulama do sinusoidnih kapilara.<sup>3,4</sup>

Glavna anatomska varijacija je prisustvo tri stabla portne vene (10%), pri čemu je dodatno stablo segmentna (sektorska) grana desnog stabla portne vene, potom ulivanje ispred pankreasa i duodenuma kao tzv. prednja portna vena i direktno ulivanje u VCI.<sup>3,4,6</sup>

**Hepatične vene** omogućavaju vensku drenažu jetre koje se ulivaju u donju šuplju venu. Ekstrahepatični tok hepatičnih vena je kratak. Postoje tri hepatične vene: leva, srednja i desna hepatična vena. Leva hepatična vena projektuje se u levoj scizuri obezbeđujući drenažu 2 segmenta jetre. Srednja hepatična vena projektuje se u Kantlijevoj liniji, drenirajući 3, 4, delimično 8 segment. Desna hepatična vena, najveća je u projekciji desne scizure, u dužini oko 1cm, drenira 5, 6, 7, delimično 8 segment. Srednja i leva hepatična vena spajaju se u 84,3% slučajeva pre ulivanja u donju šuplju venu.



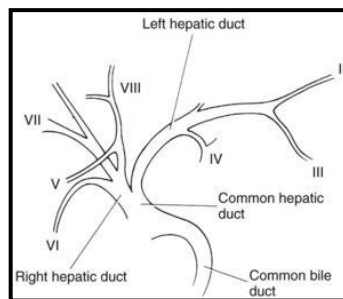
**Slika 30. Hepatične vene.** ([https:// drugline.orgimgtermhepatic-vein-7007\\_2.jpeg](https://drugline.orgimgtermhepatic-vein-7007_2.jpeg))

Postoji više sitnih vena koje direktno iz desnog lobusa mogu drenirati vensku krv u donju šuplju venu – retrohepatične vene. U 25% slučajeva prisutna je donja desna akcesorna vena, dobro razvijena (omogućava resekciju 7 i 8 segmenta jetre sa podvezivanjem desne hepatične vene, bez ugrožavanja 6 i 5 segmenta jetre po pitanju venske drenaže). Lobus caudatus ima sopstvenu vensku drenažu u donju šuplju venu.<sup>4,11</sup>

#### 1.1.4. Bilijarni sistem jetre

Sistem kanala koji odvođe žuč, oko 500-1500 ml dnevno, iz jetre u duodenum predstavlja bilijarni drenažni sistem. Bilijarni sistem jetre ima dva dela: intrahepatični i ekstrahepatični deo.

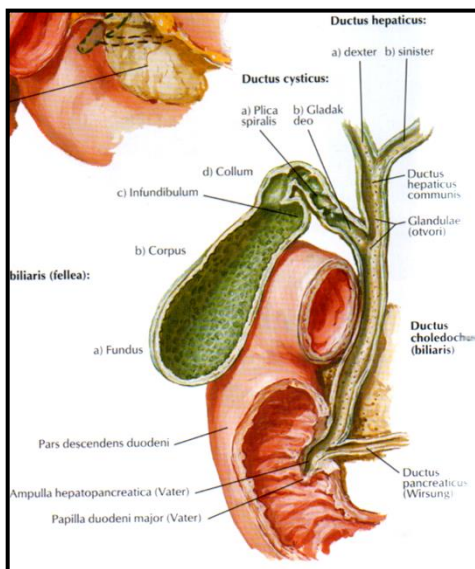
Intrahepatični deo bilijarnog drenažnog sistema počinje od hepatocita čije membrane formiraju male kanale zvane canaliculi biliferi. Oni se spajaju formirajući ductule bilifere Heringi i ducte bilifere interlobulares (smeštene u Kiernanovim prostorima) prateći segmentalnu anatomiju i vaskularizaciju. Sektorski vodovi za desni lobus jetre su prednji (vertikalni), za 5 i 8 segment i zadnji (horizontalni), za 6 i 7 segment. Sektorski vodovi za levi lobus jetre su lateralni za 2 segment i medijalni za 3 i 4 segment. Lobus caudatus ima sopstvene žučne vodove koji se ulivaju u oba duktusa hepaticusa (80%) ili samo u levi hepaticus (15%) ili u desni (manje od 10%).<sup>1,2,3,4</sup>



Slika 31. Granjanje žučnih vodova u jetri.<sup>4</sup>

Ekstrahepatični žučni vodovi pružaju se izvan jetre unutar hepatoduodenalnog ligamenta. Mogu biti glavni i sporedni. Glavni ekstrahepatični žučni vodovi su d. hepaticus dexter i sinister, d. hepaticus communis i d. choledochus. Levi hepaticus nastaje u umbilikalnoj fisuri slivanjem žučnih vodova za 3 i 4b segment, a potom za 2 i 4a segment. Levi hepaticus ima duži ekstrahepatični tok oko 2-3cm. Desni hepaticus nastaje spajanjem prednjeg i zadnjeg sektorskog žučnog voda. Desni hepaticus ima kratak ekstrahepatični tok, manje od 1cm. D. choledochus nastavlja tok d. hepaticus communis-a nakon ulivanja d. cysticusa, dužine oko 7cm. Na njemu se mogu razlikovati proksimalni (hilarni i supraduodenalni) i distalni (pankreatični) deo. U nivou papilla major duodeni sa d. pancreaticus major Wirsungi formira ampulla-u hepatopancreatica Vateri.<sup>1,2,3,4</sup>

D. hepaticus communis i d. choledochus se obično u hirurgiji i hirurškoj anatomiji nazivaju zajednički ili glavni žučni vod.<sup>3,4</sup> Sporedne ekstrahepatične žučne vodove čine d. cysticus i vesica fellea. Na njoj se razlikuju: fundus, corpus, collum uz recessus Hartmani. Canales Luschka su mali akcesorni kanali koji se direktno ulivaju u žučnu kesu iz jetre.<sup>3,4</sup>



**Slika 32. Bilijarni sistem.<sup>1</sup>**

Anomalije žučnih vodova mogu biti: A. uobičajen konfluens žučnih vodova (57%), B. trostruko ušće (levi hepatikus i prednji i zadnji desni sektorski vod, 12%), C. desni sektorski vod se uliva u zajednički hepatikus (24%), D. desni sektorski vod se uliva u levi hepatikus (7%), E. odsustvo konfluensa (4%), F. odsustvo desnog hepatikusa (2%).<sup>4</sup>

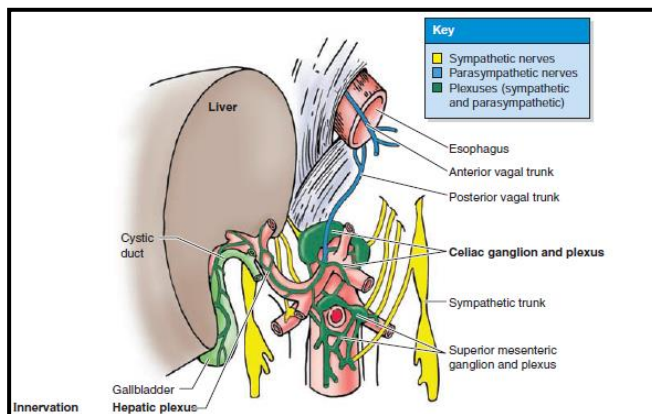
### 1.1.5. Inervacija jetre

Inervacija jetre potiče od hepatičnog pleksusa, koja potiče od celijačnog pleksusa i grana prednjeg i zadnjeg n.vagus-a. Hepatični pleksus sadrži simpatična i parasimpatička vlakna. Simpatička vlakna potiču od celijačnog pleksusa odnosno od simpatičkih gangliona od Th5-Th9, a parasimpatička vlakna od vagalnih vlakana i desnog freničnog nerva. Nervi hepatičnog pleksusa ulaze u predelu hilusa jetre prateći vaskularnu i bilijarnu distribuciju. On formira po dva manja pleksusa oko arterijskih grana i oko portnih i bilijarnih grana. Grane hepatičnog



pleksusa daju vazomotorna vlakna za inervaciju krvnih sudova i žučnih vodova u jetri, hepatocita i cistični pleksus za inervaciju žučne kese. Njegova vlakna inervišu mišićna vlakna zida žučne kese i žučnih vodova.<sup>3,4</sup>

Kapsula jetre je inervisana granama donjih interkostalnih nerava, koji inervišu parijetalni peritoneum, naročito gornju površinu jetre i predeo aree nude.<sup>3,4</sup>

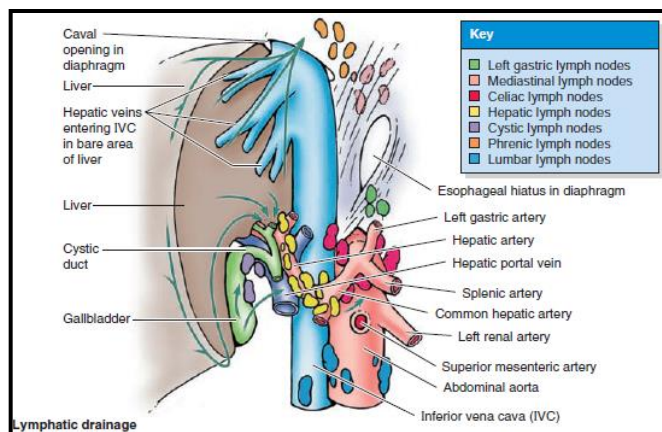


**Slika 33. Hepatični pleksus.**<sup>4</sup>

### 1.1.6. Limfni sistem jetre

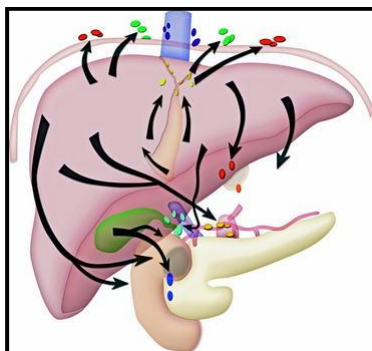
Jetra proizvodi veliku količinu limfe, odnosno 25-50% limfe koja teče kroz torakalni duktus. On se može podeliti na intrahepatični i ekstrahepatični limfni sistem. Limfni sistem jetre čine površni i duboki limfni sudovi i pripadajući limfni nodusi.<sup>3,4</sup> Limfni sudovi jetre polaze od presinusoidnih Disseovih prostora drenirajući limfu postepeno u sve veće limfne sudove i usmerivši je ka limfnim nodusima hilusa jetre, kao i celijačnog i kavalnog predela. Iz ovih limfnih nodusa limfa odlazi u cisternu hili i d. thoracicus.<sup>3,4</sup>

Limfa polazi iz jetrinih sinusoida, filtrira se u perisinusoidne Disseove prostore, vodi u perilobularni prostor (Molov prostor) i ulazi u intersticijski prostor portnog puta, sublobarne vene ili jetrinu kapsulu, slivajući se u formiranje površnih i dubokih limfnih sudova.<sup>1,2</sup> Shodno tome, intrahepatični limfni sudovi se dele zavisno od lokalizacije na: portne, sublobarne i površne.<sup>3,6,38</sup> Više od 80% limfe jetre drenira se u portne limfne sudove, a preostalo kroz sublobarne i površne sudove ka sistemu šuplje vene ili kroz falciformni ligament ka zadnjem medijastinalnom lancu.<sup>3,6,38</sup>



**Slika 34. Limfni sudovi i nodusi jetre.<sup>4</sup>**

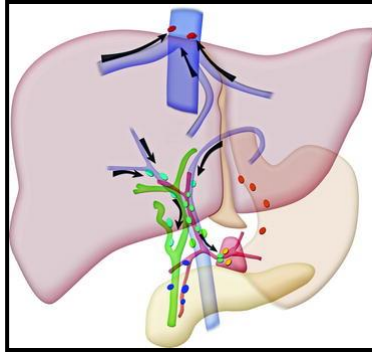
Površni limfni sudovi teku ispod visceralnog peritoneuma jetre i komuniciraju međusobno poprečnim anastomozama, praveći mrežu kapilara. Tri površna puta limfne drenaže nose limfu ka mediastinalnim, epigastričnim i unutrašnjim mamarnim nodusima.<sup>3,6,38,39,40</sup>



**Slika 35: Površni limfni sudovi jetre.**

([https://www.researchgate.net/figure/278706359\\_fig11\\_Figure-3-3-Superficial-pathways-of-lymphatic-drainage-for-the-liver-The-anterior](https://www.researchgate.net/figure/278706359_fig11_Figure-3-3-Superficial-pathways-of-lymphatic-drainage-for-the-liver-The-anterior))

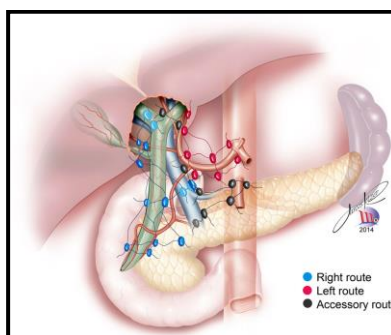
Duboki limfni sudovi nastaju duboko u jetrinom parenhimu slivajući se ka ušću hepatičnih vena i porti hepatis. Šest dubokih puteva limfne drenaže jetre nose limfu do nodusa donje šuplje vene i jukstafreničnih nodusa, hilarnih nodusa jetre i hepatoduodenalnog ligamenta, u celijačne noduse i cisternu hili.<sup>38,39,40</sup>



**Slika 36: Duboki limfni sudovi jetre.**

([https://www.researchgate.net/figure/278706359\\_fig34\\_Figure-6-6-Deep-pathways-of-lymphatic-drainage-for-the-liver-The-deep-pathways-follow](https://www.researchgate.net/figure/278706359_fig34_Figure-6-6-Deep-pathways-of-lymphatic-drainage-for-the-liver-The-deep-pathways-follow))

Prema Ito-voj klasifikaciji, unutar gastrohepatičnog omentuma, limfa odlazi preko 3 puta ka paraaortnim limfnim nodusima.<sup>41</sup> Prvi put, glavni i stalni, hepato-holecisto-retropankreatični, teče od desne limfatične grupe gastrohepatičnog omentuma ka zadnjoj strani pankreasa. On sadrži limfne noduse hilusa jetre, nodus žučne kese, omentalnog otvora, gornji retroduodenopankreatični nodus, retroportne, zadnje pankreatikoduodenalne i celijačne retropankreatične limfne noduse.<sup>41</sup> Drugi, pomoćni hepato-holecisto-celijačni put ide levo od gastrohepatičnog omentuma prateći zajedničku hepatičnu arteriju i celijačno stablo. Sastoji se od retroligamentnog nodusa, supra- i retropiloričnih nodusa, prednjih i zadnjih limfnih nodusa zajedničke hepatične arterije i celijačnih nodusa.<sup>41</sup> Treći, pomoćni hepato-holecisto-mezenterični put teče od prednje i leve strane portne vene ka ishodištu gornje mezenterične arterije.<sup>41</sup>



**Slika 37. Putevi limfne drenaže jetre.<sup>42</sup>**

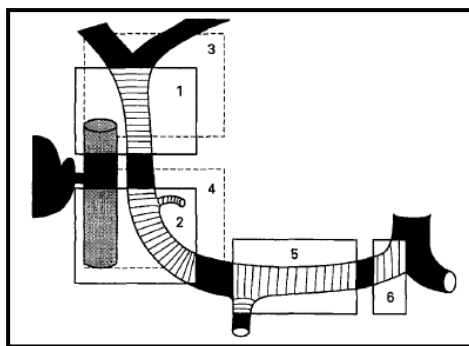
Svi limfni sudovi, na kraju se spajaju na hepatogastrokoloenteričnom stablu, formirajući intestinalno stablo, koje se vodi ka cisterni hili i torakalnom duktusu.<sup>39,40,41,42</sup>

Limfni sudovi dreniraju limfu iz dva ili tri susedna segmenta jetre.<sup>42</sup>

### 1.1.6.1. Klasifikacioni sistemi anatomije limfnih nodusa jetre

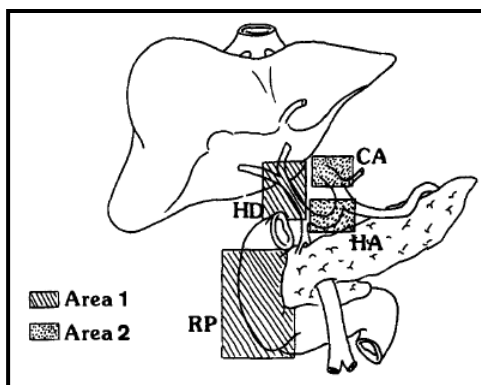
Ne postoji jasna veza između drenaže segmenata jetre i grupe limfnih nodusa hepatičnog sliva.

Elias i Jaeck klasifikuju limfne noduse na 6 grupa (Grupa 7 je u početku tretirana kao ostalo – limfni nodusi oko leve hepatične arterije unutar malog omentuma; kasnije se navodi samo 6 grupa): Grupa 1 (Prednjegornja), Grupa 2 (Prednjedonja), Grupa 3 (Zadnjegornja), Grupa 4 (Zadnjedonja), Grupa 5 (Oko poprečnog dela hepatične arterije), Grupa 6 (Na ishodištu hepatične arterije, oko celijačnog stabla).<sup>43,44</sup>



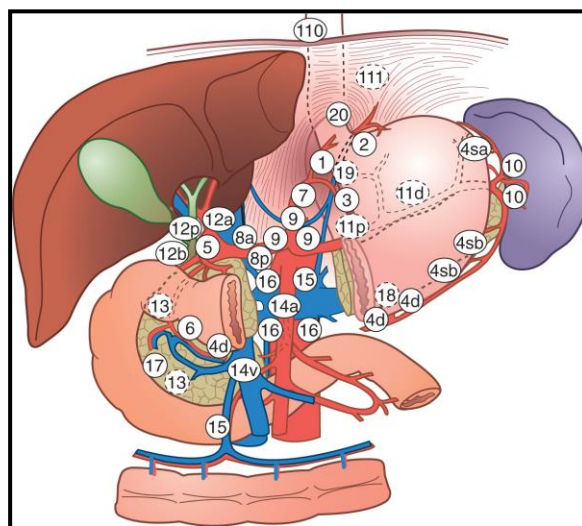
**Slika 38: Limfni nodusi hepatičnog pedikla u odnosu na ušće cistikusa u holedohus.**<sup>43</sup>

Jaeck i sar.naknadno (2002.) dele limfne noduse radi boljeg uvida u prognostički značaj limfnih nodusa hepatičnog sliva: Polje 1 (proksimalni deo, uključuje grupe 1-4) – limfni nodusi hepatoduodenalnog ligament i retropankreatičnog dela, Polje 2 (distalni deo, uključuje grupe 5-6) – limfni nodusi oko zajedničke hepatične arterije i celijačnog stabla.<sup>44</sup>



**Slika 39: Limfni nodusi hepatičnog pedikla u 2 grupe: polje 1 i 2.<sup>44</sup>**

Oslanjajući se na Japansku klasifikaciju karcinoma želuca<sup>45</sup> i Opšta pravila za hirurške i patološke studije karcinoma bilijarnog trakta, Kokudo (1999.) se drži navedene klasifikacije grupa limfnih nodusa na 7 grupa pod navedenim brojevima: 12h – hilusa jetre, 12a – duž a.hepatika proprija, 12b – duž hepatikoholedohusa, 12p – iza portne vene, 8a – prednjegornja grupa duž zajedničke hepatične arterije, 8p – zadnja grupa duž zajedničke hepatične arterije, 13 – iza glave pankreasa.<sup>46</sup>



**Slika 40: Brojevi limfnih nodusa prema japanskoj klasifikaciji kod karcinoma želuca. (JGCA).** (<http://slideplayer.com/slide/8663094/>)

## 1.2. Ekstrahepatična metastatska bolest (EHB)

Ekstrahepatična bolest podrazumeva prisustvo metastatske bolesti kolorektalnog karcinoma u plućima, peritoneumu, limfnim nodusima, udaljenim organima.<sup>47</sup> EHB predstavlja lošu prognozu bolesti i znatno kraće preživljavanje, ali u određenim slučajevima, to nije apsolutna kontraindikacija za operativno lečenje. <sup>47,48</sup>

Kolorektalni karcinom najčešće daje udaljene metastaze u jetru i u pluća. Pluća daju duži period preživljavanja, zbog dobrog efekta HT, za razliku od peritoneuma i limfadenopatije. <sup>49</sup>

## 1.3. Metastatska bolest jetre

Kod većine bolesnika sa kolorektalnim karcinomom razviće se tokom bolesti metastatske promene u jetri.<sup>50-51</sup> Jetra je najčešće mesto za pojavu udaljenih metastaza u 35% slučajeva.<sup>52-53</sup> Približno 15-25% metastaza u jetri se registruju - sinhrono, a oko 50% se razviju nakon operacije kolorektalnog CA - metahrono.<sup>54-57</sup> Metastaziranje u jetru je češće kod tumora kod kojih je prisutna intravaskularna invazija.<sup>58-59</sup>

Metastaze poreklom kolorektalnog karcinoma su danas najčešća indikacija za operativno lečenje jetre. Resekcija jetre je zlatni standard u lečenju obolelih od metastaza kolorektalnog karcinoma, obezbeđujući duže preživljavanje bolesnika od 36-58%<sup>60-70</sup> i mogućnost izlečenja. <sup>55,71</sup> Ona je u funkciji tehničke izvodljivosti željene operacije i prognostičkog faktora. Potpuno uklanjanje metastaza iz jetre moguće je sve dok preostaje dovoljno jetrinog parenhima nakon operacije.<sup>72</sup>

Ukoliko su prisutne metastaze u jetri, potrebno je proveriti njihovu operabilnost. Operabilne metastaze se javljaju u oko 20 do 25 % slučajeva i njihovom resekcijom se postiže petogodišnje preživljavanje u 16-30%<sup>66,73-77</sup> (po nekima i do 58%) i desetogodišnje preživljavanje od 23-36%.<sup>78</sup> Bolesnici sa resektabilnim metastazama u jetri koji se ne leče imaju period preživljavanja 6-12 meseci, retko više od 2 godine.<sup>79</sup> Bolesnici nakon R0 resekcije jetre imaju petogodišnje preživljavanje približno 40% i desetogodišnje preživljavanje oko 25%<sup>52,60,70,80-81</sup>

Recidiv u jetri nakon njene resekcije javlja se 40,4-73,5%<sup>82-83</sup> Recidiv se može javiti u plućima, peritoneumu, lokoregionalno.<sup>83</sup>

Reresekcije jetre zbog recidiva imaju takođe veliki značaj u lečenju.<sup>84-85</sup> Reresekcija jetre kod jedne trećine bolesnika obezbedi petogodišnje preživljavanje od 26-41%.<sup>86</sup>

Međutim, uprkos napretku dijagnostičkih procedura i hirurških principa, 60-70% bolesnika će razviti recidiv bolesti nakon R0 resekcije.<sup>87-88</sup>

Kriterijumi za resektabilnost metastaza jetre kolorektalnog karcinoma su se vremenom menjali i nastavljaju da se proširuju. Bolja dijagnostika, usavršavanje hirurških tehnika, nova HT i biološka sredstva, dovela su do većeg broja operisanih bolesnika. Multidisciplinarni pristup, uključujući hirurge, onkologe, interventne radiologe, od ključnog je značaja za lečenje metastaza kolorektalnog karcinoma.<sup>73,85,89-98</sup>

Tehnološki napredak i preoperativna HT povećali su stopu resektabilnosti i omogućili proširenje indikacija poput velikih, multiplih, bilobarnih metastaza, prisustva jasno ograničene EHB, kod visokoselektovanih bolesnika, sa omogućavanjem značajnog preživljavanja nakon R0 resekcije.<sup>73,85,89-98</sup> sa niskim postoperativnim morbiditetom (Mb) i mortalitetom (Mt).<sup>95-96</sup> Postupci koji su proširili indikacije za resekciju jetre su: portovenska embolizacija (PVE), transarterijska embolizacija (TACE), resekcija jetre u dve faze, ablacije, neoadjuvantna HT, lokoregionalna HT.<sup>99-103</sup>

Klinički i patološki faktori za stopu preživljavanja nakon resekcije su: karakteristike primarnog tu poput pT i pN statusa, preoperativni nivo CEA, interval između dijagnoze primarnog tu i metastaza, karakteristike metastaza (broj, veličina, lokalizacija).<sup>104-106</sup>

Savremeno lečenje metastatske bolesti, zavisno od stepena metastatske bolesti u jetri i primarnog kolorektalnog karcinoma, danas može biti: a. hirurško, b. konzervativno, c. kombinovano.<sup>99-103</sup>

#### **1.4. Limfonodalna metastatska bolest**

Učestalost EHB u nivou limfnih nodusa varira u proseku 1-10%.<sup>43,48,107-109</sup> U okviru nekoliko značajnijih prognostički lošijih faktora preživljavanja (0 - 4,3%), zahvaćenost limfnih nodusa hepatičnog sliva se dešava oko 15% slučajeva (u rang od 3-33%).<sup>44,47,75,95,107-116</sup> Kod pozitivnog nalaza, stopa preživljavanja nakon resekcije jetre je slična bolesnicima sa neresektabilnim

metastazama kolorektalnog karcinoma podvrgnutih HT (5FU, LV, oksaliplatina, irinotekan) tj.20 meseci.<sup>101,117-119</sup>

Prisustvo mikrometastaza limfnih nodusa hepatičnog sliva (pozitivan limfonodalni status) se dugo smatralo kontraindikacijom operativnog lečenja metastatske bolesti jetre.<sup>44,59-61,63,68,120-121</sup> Prisustvo pozitivnih limfnih nodusa u regiji 1 nije kontraindikacija za resekciju jetre, posebno ako se ne verifikuje preoperativnim imaging metodama i intraoperativnim nalazom, nezavisno od primene i vrste limfadenektomije.<sup>44,122</sup> Opravdanost resekcije metastatske bolesti postoji, ali ne i limfadenektomije u regiji 2 (relativna kontraindikacija).<sup>44,122</sup> Ali stepen resekcije jetre i limfadenektomije je visoko selektovan. Makroskopski registrovana limfadenopatija (2-10%) i njena specifična lokalizacija (duž zajedničke hepatične arterije i celijačnog stabla, naročito paraaortna maligna limfadenopatija) idu u prilog neopravdane limfadenektomije i loše prognoze bolesti.<sup>122-123</sup> S obzirom na visok rizik od diseminacije bolesti, opšti princip lečenja bolesnika sa makroskopski izraženom limfadenopatijom svodi se na sistemsku HT, intenzivno praćenje i učestale kontrolne preglede. Ukoliko bolest progredira, treba promeniti HT. Ukoliko je bolest stabilna ili u regresiji, treba razmotriti operativno lečenje.<sup>47</sup> Ono zavisi od broja i veličine promene koja karakteriše EHB uz osvrt ka izvodljivosti hirurškog lečenja.<sup>49,122</sup>

Intrahepatično limfogeno i hematogeno širenje metastatskih karcinomskih ćelija u jetri poreklom kolorektalnog karcinoma u vezi je sa povišenim rizikom od recidiva, lošeg slobodnog intervala i perioda preživljavanja.<sup>124-128</sup> Intrahepatična propagacija metastatske bolesti u jetri nađena u 43,1% bolesnika odvija se na bazi invazije: portnih grana (23,1%), limfnih sudova (12,3-15,4%) i bilijarnih puteva (15,4%) i hepatičnih vena (4,6%).<sup>67,126</sup> Prognoza je lošija u slučaju kombinacije invazije više struktura.<sup>125</sup> Intrahepatična propagacija metastaza nije u vezi sa limfnom invazijom primarnog kolorektalnog karcinoma niti sa limfonodalnim N statusom kod primarnog tu.<sup>123</sup> Na pojavu metastaza u jetri i ekstrahepatične bolesti utiče pozitivan limfonodalni status i vaskularna invazija primarnog tumora, naročito nakon prve resekcije, dok je vaskularna invazija najbitniji činilac za pojavu drugog recidiva bolesti u jetri.<sup>62,129</sup>

Ekstrahepatična limfogena diseminacija predstavlja limfogenu propagaciju karcinomskih ćelija u jetri poreklom kolorektalnog karcinoma u limfne noduse hepatičnog sliva. Postoji veliki raspon u brojnim studijama, u prisustvu pozitivnih limfnih nodusa 5,4-50%, verovatno zbog razlike u



izboru bolesnika, ispravnosti preoperativnog ispitivanja, isključenju makroskopske limfadenopatije, broja ispitanih limfnih nodusa, broja uzoraka po nodusu, upotrebi različitih tehnika za identifikaciju mikrometastaza. U svakom slučaju, sve studije ukazuju da disekcija, sumnjivih ili ne, hilarnih limfnih nodusa pokazuje veću učestalost mikrometastaza limfnih nodusa, nego što se makroskopski i palpacijom može uočiti.<sup>43,75,78,107-109,113-114,130</sup>

Ukoliko je bolest stabilna ili u regresiji, treba razmotriti operativno lečenje. Ono zavisi od broja i veličine promene koja karakteriše EHB uz osvrt ka izvodljivosti hirurškog lečenja.<sup>49</sup>

Prisustvo tumora u regionalnom limfnom nodusu, nastalo limfogenim putem ili direktnom invazijom kroz kapsulu predstavlja regionalnu limfonodalnu metastazu.<sup>48,131-133</sup> Metastaze u udaljenim limfnim nodusima smatraju se udaljenim metastazama.<sup>131-133</sup> Metastaze u limfnim nodusima češće su kod slabo diferentovanih tumora sa izraženim infiltrativnim rastom.<sup>131</sup> Lokalizacija i broj zahvaćenih limfnih nodusa su važan prognostički parametar (veći broj zahvaćenih limfnih čvorova - lošija prognoza).<sup>134-135</sup>

Pozitivni limfni nodusi koji sadrže maligne ćelije predstavljaju limfogene metastaze jetrinih metastaza odnosno metastaze metastaza (takozvane remetastaze ili tercijarne metastaze).<sup>132-133</sup> Metastaze u limfnim nodusima perihepatične regije nastaju limfogenom diseminacijom bolesti iz metastaza u jetri.<sup>134</sup> Limfogeni put diseminacije se javlja samo u 6% slučajeva tzv.N3 statusa bolesti kada su zahvaćeni retroperitonealni limfni nodusi ili limfni nodusi duž gornje mezenterične arterije kod primarnog kolorektalnog karcinoma.<sup>107</sup>

Makroskopski limfni nodusi su oni limfni nodusi koji se detektuju radiološki (preoperativni, perioperativno), vizuelno ili palpatorno (intraoperativno). Mikroskopski limfni nodusi se detektuju nakon resekcije mikroskopskom analizom. Pozitivni limfni nodusi su oni kod kojih se makroskopski ili/i mikroskopski verifikuju metastatske ćelije. Negativni limfni nodusi su oni kod kojih nije verifikovano prisustvo metastatskih ćelija ni makroskopski ni mikroskopski. Makroskopski metastatski limfni nodusi se javljaju u 2-10% slučajeva, a mikroskopski 14-30%.<sup>43,106,130,133</sup> Samo patohistološka potvrda je verodostojna prisustva metastaza u limfnim nodusima.<sup>48,75</sup>

Pitanje je da li je uloga disekcije limfnih nodusa glavnog lanca bez kompletne disekcije hilusa i celijačnog stabla dovoljna i da li je neophodna potpuna disekcija hilusa i celijačnog stabla. Mikrometastaze se mogu naći u bilo kom limfnom nodusu hepatičnog sliva, jer se propagiraju diskontinuirano, na preskok.<sup>43</sup>

Za patohistološku verifikaciju koriste se standardna patohistološka (PH) analiza i imunohistohemijska (IH) analiza.<sup>134,136</sup> Najmanje 3-4 limfna nodusa moraju se uzeti za dijagnostiku.<sup>43,108,137-138</sup> Standardna PH analiza je utvrdila 11-28% negativnih i 14% pozitivnih mikrometastaza u limfnim nodusima, a IH analiza u još 24% bolesnika.<sup>112</sup> IH je specifičnija i senzitivnija, ali se uglavnom koristi ako je PH analiza negativna, kao dodatni visokospecifični postupak.<sup>134,138</sup>

U poređenju sa pozitivnim limfnim nodusima dobijenim standardnom PH analizom, pozitivni limfni nodusi dobijeni IH analizom, imaju bolje preživljavanje koji iako recidiviraju mogu se ponovo podvrgnuti resekciji.<sup>134,139</sup> Pozitivni limfni nodusi dobijeni IH analizom nemaju veze sa recidivom kod karcinoma kolona i dojke.<sup>140-141</sup> IH analiza ima prognostičku vrednost u pogledu vremena pojave mogućeg recidiva.<sup>139</sup> Rutinska IH omogućava preporuku za primenu postoperativne HT.<sup>134</sup> Imunohistohemijska analiza je danas od najveće koristi za verifikaciju mikrometastaza sa ciljem otkrivanja mikrometastaza kako bi se omogućilo bolje stadiranje bolesti i period preživljavanja povećao.<sup>142-143</sup>

MSCT abdomena verifikuje u 7-13% malignu limfadenopatiju.<sup>75,144</sup> MSCT senzitivnost za pozitivni nalaz je 31-70%<sup>145-147</sup> bez jasnog kriterijuma za razlikovanje normalnog od metastatskog limfnog nodusa.<sup>148</sup>

PET CT (Pozitronska Emisiona Tomografija) senzitivnost i specifičnost je po 90% prema 60,9% odnosno 91,1% kod MSCT -a.<sup>149-150</sup> Tako se može otkriti dodatnih 10-32% bolesnika sa EHB.<sup>151</sup>

No, makroskopski i standardna PH verifikacija nisu uvek dovoljne za utvrđivanje prisustva malignih ćelija, a radiološko ispitivanje je neadekvatno. Mikroskopskom analizom se došlo do značajnih rezultata.<sup>43,108,137</sup> No, nema specifične grupe limfnih nodusa koja odražava pravi limfonodalni status bolesnika sa metastazama kolorektalnog karcinoma u jetri.<sup>43</sup>

Patohistološki potvrđene mikrometastaze u limfnim nodusima bolesnika sa sinhronim resektabilnim odnosno neresektabilnim metastazama u jetri bili su u odnosu 11,5% : 28,6%.<sup>152</sup> Prisustvo mikrometastaza je negativan prognostički znak. Shodno tome, relevantno pitanje je da li je resekcija jetre, u tom slučaju, ispravna.<sup>47</sup> Međutim, efekat limfadenektomije i preživljavanje zavisi od lokalizacije maligno izmenjenih limfnih nodusa.<sup>44,152</sup> Pozitivni limfni nodusi u hilusu jetre i hepatoduodenalnom ligamentu daju bolje rezultate od limfnih nodusa duž hepatične arterije i celijačnog stabla.<sup>44,152</sup> Pozitivan limfonodalni status hepatičnog sliva je loš prognostički znak,<sup>48,52,63</sup> bez jasne korelacije sa recidivom maligne bolesti.<sup>153</sup>

### **1.5. Limfadenektomija - za i protiv**

Karakteristike tumora, prognoza i terapijski pristup su bazirani na zahvaćenosti limfnih nodusa koji dreniraju primarni tumor.<sup>107-110,154</sup> Stoga onkološka hirurgija većine karcinoma uključuje istovremenu limfadenektomiju.<sup>155</sup> Praćena je niskim morbiditetom i mortalitetom što joj i omogućava primenu.<sup>109,112,130,138</sup>

Limfadenektomija može imati ulogu u utvrđivanju stadiranja bolesti radi sprovođenja HT.<sup>137,156</sup> S obzirom na varijabilnost po pitanju senzitivnosti i specifičnosti imaging metoda, samo limfadenektomija može pružiti onkološko vrednovanje limfnih nodusa i utvrđivanje ekstrahepatične metastatske bolesti bez obzira na uticaj na preživljavanje.<sup>121,157</sup> Makroskopska limfadenopatija ne može se posmatrati kao kontraindikacija za operativno lečenje i siguran znak prisustva mikrometastaza u limfnim nodusima.<sup>121,157</sup>

Kombinovana resekcija jetre i limfadenektomija su pokazale dobre ali i dosta različite rezultate.<sup>44,110,55,109,113,152</sup> Pojedini hirurzi imaju agresivniji stav prema malignoj bolesti, pri čemu je svaka resekcija opravdana sa prihvatljivim operativnim rizikom.<sup>47</sup> Nema uvida u ispravnost rutinske i selektivne makroskopski vidljive limfadenektomije kod resekcije jetre.<sup>108,156</sup>

S obzirom da prisustvo pozitivnih limfnih nodusa nije problem, već lokalizacija, nameću se pitanja za svakog hirurga je: da li raditi rutinsku ili selektivnu limfadenektomiju, koji je prognostički značaj pozitivnih limfnih nodusa, koje su indikacije za resekciju jetre kod pozitivnog nalaza, uticaj obima limfadenektomije na prognozu bolesti, kako tretirati bolesnike sa pozitivnim nalazom.<sup>109,112,130,138</sup>

Rutinska limfadenektomija je ona koja se radi rutinski u prisustvu ili odsustvu pozitivnih limfnih nodusa sa ciljem da mikroskopski verifikovane limfne noduse ukloni i učini resekciju radikalnom.<sup>158</sup>

Selektivna limfadenektomija se radi u strogo određenim slučajevima (na osnovu prisutnih analiza postojeće bolesti).<sup>158</sup>

Nema uvida u korist u smislu preživljavanja od selektivne (makroskopski verifikovane) ili rutinske limfadenektomije.<sup>156</sup> Bolesnici sa pozitivnim nalazom imaju lošiju prognozu i period preživljavanja.<sup>156</sup> Bolesnici sa metastatskom bolesti jetre i pozitivnim limfonodalnim statusom mogu se razmotriti za operativno lečenje, naročito ako je prisutan odgovor na primenjenu HT.<sup>130</sup> U suštini, mikrometastatska zahvaćenost limfnih nodusa je loš prognostički faktor. Resekcija jetre sa limfadenektomijom hepatičnog sliva opravdana je ako je nakon preoperativne HT bolest stabilna i limfadenopatija odgovori na primenu HT, naročito kod mladih. Nasuprot tome, nije opravdana kod paraaortne i celijačne LN iako postoji odgovor bolesti na HT.<sup>44,149</sup> Ovo ide u prilog preoperativne adekvatne dijagnostike, HT i rutinske operacije jetre sa limfadenektomijom, koje daju dobre rezultate.<sup>149</sup>

Neki autori tvrde da ukoliko nije viđena limfadenopatija imaging metodama, nije potrebno raditi rutinsku limfadenektomiju.<sup>159</sup> Ipak, smatra se da rutinska limfadenektomija nije opravdana u regiji celijačnog stabla i paraaortne (retroperitonealne) zone 2,<sup>44,149</sup> odnosno ispod portokavalne regije.<sup>63,82,135,160</sup>

Uklanjanje makroskopski izmenjenih metastatskih limfnih nodusa predlaže 27% hirurga, a isto toliko radi rutinsku hilarnu limfadenektomiju.<sup>109</sup> Mali broj hirurga predlaže neophodnost uklanjanja limfnih nodusa hepatičnog sliva, ali bez jasne strategije limfadenektomije, u smislu jasno određenih parametara kada je treba raditi, uzorkovanja ili kompletnog čišćenja hepatoduodenalnog i -gastričnog ligamenta.<sup>109</sup> Što se tiče stepena limfadenektomije, neki hirurzi uzimaju limfne noduse samo duž hepatoduodenalnog ligamenta, drugi pak duž zajedničke hepatične arterije, celijačnog stabla i retropankreatične regije. Odnos zahvaćenosti limfnih nodusa je 5% : 5,6%.<sup>44</sup>

Protivnici limfadenektomije kod resekcija jetre zbog metastatske bolesti kolorektalnog karcinoma (metastaze na preskok u limfnim nodusima) smatraju da bilo koji limfni nodus hilarne regije reflektuje ekstrahepatično stanje bolesti.<sup>43</sup> Rutinska regionalna limfadenektomija neće uticati bitno na preživljavanje, nije izlečivog karaktera, ali može produžiti preživljavanje.<sup>109,138,158</sup> Limfadenektomija nije deo rutinske hirurške procedure, ali znatno smanjuje pojavu recidiva maligne bolesti. Istovremeno period petogodišnjeg preživljavanja bi se povećao iznad 30%.<sup>135</sup> Prognostički značaj limfadenektomije se objašnjava otkrivanjem pojave ranog recidiva bolesti, primenom adjuvantne hemioterapije i povećanjem perioda preživljavanja.<sup>109</sup>

Studija sa uzorkovanjem limfnih nodusa (nerutinska limfadenektomija), ukazuje na prisustvo mikrometastaza kod 23% bolesnika što je u vezi sa češćim recidivom i kraćim slobodnim intervalom.<sup>109</sup> Preživljavanje je značajno veće kod R0 resekcije jetre sa pozitivnim limfnim nodusima hepatičnog sliva nego sa restom metastaze i negativnim limfnim nodusima (17 meseci : 8 meseci).<sup>109</sup>

Neki bolesnici nemaju korist od na vreme učinjene resekcije jetre zbog izuzetno brze progresije bolesti. U 48% bolesnika je pronađena i u vezi je sa brojem pozitivnih limfnih nodusa, vremenom od pojave metastaza u jetri, brojem metastaza u jetri.<sup>131</sup> Broj pozitivnih limfnih nodusa, ekstrakapsularna invazija limfnih nodusa i primenjena adjuvantna HT su bili značajni prognostički faktori.<sup>156,158</sup> Preživljavanje je lošije kod pozitivnog nalaza u odnosu na negativni nalaz, nezavisno od makroskopskog ili mikroskopskog pregleda odnosno selektivne ili rutinske limfadenektomije.<sup>130,156</sup>

Limfadenektomiju treba raditi isključivo u visokospecijalizovanim centrima, uz multidisciplinarni pristup (hirurg, onkolog, radiolog, patolog) i potrebu za 5-godišnjom studijom.<sup>159,161</sup>

Pojedini autori (Elias 1996, Beckurts 1997, Jaeck 2002, Ishibashi 2006, Wakai 2009, Lupinacci 2011) daju jasne preporuke za izvođenje limfadenektomije hepatičnog sliva.<sup>43,44,109,139,149,162</sup>

Sve studije o svrsishodnosti limfadenektomije kod metastatske bolesti jetre poreklom kolorektalnog karcinoma imaju brojne nedostatke: heterogenost, pro-i retrospektivne, mali broj

visokoselektovanih ispitanika, hirurgija u visokospecijalizovanim centrima, lokalizacija i klasifikacija limfnih nodusa varijabilna, makroskopski ili mikro-pristup, primena ili ne i koje vrste i kad HT, prisustvo drugih EHB, stepen limfadenektomije... Strogo randomizirane studije o resekciji jetre sa i bez limfadenektomije odnosno sa rutinskom limfadenektomijom i metodom uzorkovanja ili selekcije, kod bolesnika sa pozitivnim limfonodalnim statusom hepatičnog sliva, mogle bi dati odgovor na sva navedena pitanja. <sup>112,130,134,138</sup>

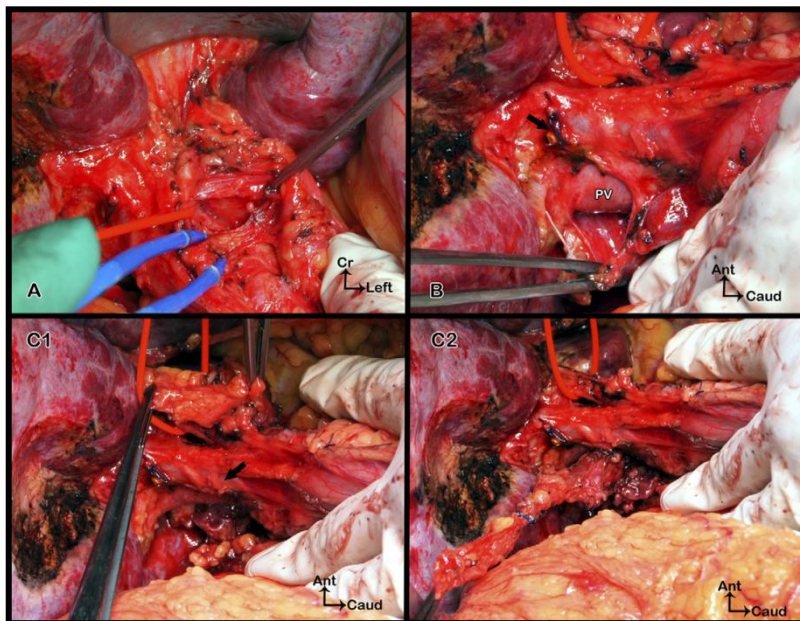
### **1.5.1. Hirurška tehnika limfadenektomije**

Limfadenektomija je standardizovana, regionalno ograničena, pediklarna limfadenektomija, nasuprot proširene limfadenektomije koja podrazumeva disekciju limfnih nodusa celijačnog stabla. Postupak se izvodi u smeru kazaljke na satu, u bloku supra- i retropiloričnih, prednjih i zadnjih hepatičnih, periholedohusnih (oko foramena Winslowi), retroligamentoznih, cističnog, glavnih retroportalnih, gornjih retroduodenopankreatičnih i retropankreatičnih limfnih nodusa. Postupak počinje holecistektomijom i u zamišljenoj liniji, poprečno u nivou gde se presečen cistikus odvaja od holedohusa, razdvajajući gornje i donje grupe limfnih nodusa hepatoduodenalnog ligamenta. Kanulacija hepatikoholedohusa kroz cistikus tokom procedure može olakšati njihovu identifikaciju, čineći pristup sigurnijim u slučaju prethodne operacije na jetri ili lokalnog zapaljenja. Mora se voditi računa da se ne pretera sa disekcijom hepatikoholedohusa, kako se pri skidanju limfnih nodusa ne bi oštetila vaskularizacija. Limfostaza i hemostaza se postiže klipsevima i vaskularnim šavovima. Retropankreatični limfni nodusi, iza glave pankreasa, su odvojeni od zadnjedonje grupe limfnih nodusa. <sup>43,44</sup>

Položaj bolesnika nije drugačiji od drugih rutinskih operativnih procedura na jetri. Jetrinom hilusu se može prići kroz medijalnu, subkostalnu ili J inciziju zavisno od očekivane resekcije jetre i postojećeg ožiljnog tkiva u slučaju samo staging limfadenektomije. Po oslobađanju i presecanju teresa i falciformnog ligamenta, hilusu se prilazi bez dalje mobilizacije laganim podizanjem donje površine jetre. Asistent zatim lagano povlači pedikl naniže. Priraslice između zadnje strane jetrinog pedikla i kaudatusa ili donje šuplje vene, se oslobode da bi se olakšala kontrola jetrinog pedikla kroz epiploični otvor. <sup>40</sup>

Limfadenektomija počinje od pilorične regije čišćenjem suprapilorične grupe iznad leve gastrične vene, koja predstavlja medijalnu granicu ovog postupka. Limfni nodus se mobilize

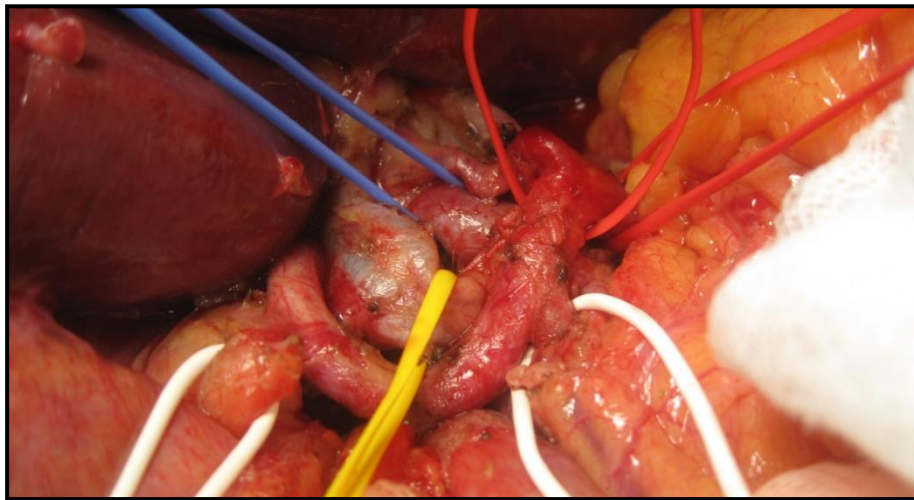
atraumatskim peanom i laganim povlačenjem. A.hepatica communis se identifikuje palpacijom. Disekcija se radi iznad gornje ivice pankreasa, prednje i zadnje strane hepatične arterije, naviše do leve gastrične arterije i nastanka lijenalne i leve gastrične arterije. Ako je potrebno, leva gastrična vena se može preseći. Disekcija se nastavlja duž leve strane a.hepatica propria ka donjoj strani jetre. Uklanjanjem retroligamentarnog limfnog nodusa, nailazi se na zadnju stranu leve grane hepatične arterije što predstavlja gornju granicu disekcije sa leve strane pedikla. Treba biti oprezan sa malim arterijskim kolateralama čime se izbegava pojava hematoma i eventualna pojava tromboze. A.hepatica propria je tad oslobođena i na svom središnjem deli zauzda se trakom (A). Povlačenjem trake se omogućava skidanje zadnje i desne lateralne strane a.hepatica propria uz identifikaciju sa leve strane portne vene. Anterolateralnim povlačenjem se omogućava disekcija periholedohalne grupe između zadnjeg zida hepatične arterije i leve strane portne vene i bilijarnog trakta.<sup>40</sup>



**Slika 41. Limfadenektomija hepatičnog sliva tipa uzorkovanja.<sup>40</sup>** *Disekcija počinje sa leve strane a.hepatica propria-e (A, zauzdana crvenom trakom) ka donjoj površini jetre. Povlačenjem uzorka iza portne vene ka duodenumu vodi završetku glavne retroportne limfonodalne disekcije (B, crnom strelicom ukazuje na hepatikoholedohus), kada se odvoje limfni nodusi sa leve strane.*

Limfadenektomija sa desne strane pedikla počinje uzimanjem limfnog nodusa cistikusa i nastavlja naviše do desne posterolateralne peritonealne refleksije na portnoj veni, čime se ukazuje limfni nodus sa leve strane (C1 i C2). Lagano i pažljivo povlačenje preparata naniže i iza portne vene do duodenuma vodi kraju glavne periportne disekcije limfnih nodusa (B). Limfadenektomija se nastavlja uklanjanjem gornjeg retroduodenopankreatičnog limfnog nodusa uz poseban osvrt na suprapilorični pedikl kada je zauzdan. Postupak se završava uklanjanjem retropankreatične grupe vodeći računa o retropankreatičnim malim pediklima i mogućoj disekciji desne hepatične arterije. Iako nije potrebno, može se učiniti Koherov manevar koji olakšava uklanjanje ove grupe limfnih nodusa.<sup>40,44</sup>

Limfonodalni status je jedan od najvažnijih prognostičkih faktora u onkološkoj hirurgiji. Međutim, uloga disekcije limfnih nodusa odnosno limfadenektomije i dalje ostaje nejasna.



**Slika 42. Rutinska limfadenektomija hepatičnog sliva (Prva hirurška klinika, VII odeljenje).**



## **2. CILJEVI RADA**

1. Analiza učestalosti i distribucije regionalnih mikrometastatskih limfnih nodusa i prognostički značaj rutinske regionalne limfadenektomije
2. Utvrditi stepen korelacije metastatskog širenja maligne bolesti i imunohistohemijske analize mikrometastaza u limfnim nodusima hepatičnog sliva nakon rutinske limfadenektomije kod resekcije metastaza kolorektalnog karcinoma u jetri
3. Utvrditi onkološke kliničke i hirurške parametre kod bolesnika sa učinjenom limfadenektomijom kod resekcije jetre zbog prisustva metastaza kolorektalnog karcinoma uz poseban osvrt na pojavu ranog recidiva metastatske bolesti
4. Ustanoviti kriterijume za izvođenje rutinske i selektivne limfadenektomije hepatičnog sliva kod metastatske bolesti jetre poreklom kolorektalnog karcinoma

### **3. MATERIJAL I METODE**

#### **3.1. Vreme i mesto istraživanja**

Prospektivna kohortna studija je obuhvatila bolesnike starije od 18 godina sa dijagnozom metastaza kolorektalnog karcinoma u jetri koji su prethodno operisani zbog kolorektalnog karcinoma na Prvoj hirurškoj klinici Kliničkog Centra Srbije u Beogradu i podvrgnuti operativnom lečenju metastaza u jetri.

#### **3.2. Ispitanici kao jedinice posmatranja**

Istraživanje je sprovedeno na uzorku od najmanje 50 bolesnika u vremenskom periodu od 01.01.2015. - 01.07.2016. godine, na Prvoj hirurškoj klinici, Kliničkog Centra Srbije u Beogradu, gde se godišnje obavi oko 150 ovakvih operacija. Baza podataka je završena nakon prikupljanja podataka dana 01.04.2017. godine.

Kriterijumi za uključivanje u ovu studiju bi bili sledeći:

- CT i NMR verifikacija operabilnih jetrinih metastaza kolorektalnog karcinoma
- kompletna resekcija svih metastaza bez obzira na broj, veličinu, lokalizaciju
- kompletna regionalna limfadenektomija

Kriterijum za isključivanje iz studije:

- pre- i intraoperativno nemoguća radikalna regionalna limfadenektomija zbog uznapredovale bolesti (ekstrahepatične i diseminovane bolesti)
- bolesnici koji su operisani od drugog karcinoma ili kod kojih su verifikovani drugi karcinomi
- bolesnici koji zahtevaju višestruke ili kombinovane resekcije drugih organa
- makroskopski prisutna maligna limfadenopatija hepatičnog sliva bez suspektne ili druge prisutne maligne limfadenopatije

Svi bolesnici koji su ispunili kriterijume i dali svoj pristanak su uključeni u studiju.

#### **3.3. Klinički parametri ispitivanja bolesnika**

Klinički parametri ispitivanja bolesnika sa metastatskom bolešću jetre poreklom kolorektalnog karcinoma uključili su pet grupa parametara:

## 1. Demografski faktori i komorbiditet

Na osnovu istorije bolesti obolelih od metastatske bolesti kolorektalnog karcinoma u jetri dostupni podaci su vezani za pol, starost, dijagnostičke parametre – hepatogram, krvnu sliku, tu markere – CEA, CA 19-9, pre kolorektalne i pre hepatalne operacije, preoperativni CT ili NMR nalaz (volumen cele jetre i metastatske bolesti jetre, limfadenopatija hepatičnog sliva, tip metastaza u jetri), prethodno hirurško lečenje (lokalizacija primarnog tumora, stepen histološkog maligniteta, stadijum bolesti – T i M i limfonodalni status, Dukes, Astler-Coller, mucinska produkcija tumora, rezidualni status, vrsta kolorektalne operacije, vreme od kolorektalne operacije do pojave metastaza u jetri), sprovedenu vrstu i broj ciklusa hemioterapije, prateće bolesti, ASA skor, MSCT ili NMR abdomena.

## 2. Operativni parametri u studiji

Operativni parametri u studiji: broj, veličina i lobarna i segmentna lokalizacija metastaza u jetri; broj zahvaćenih segmenata u jetri; rezidualni status; izbor hirurške procedure - resekcije jetre (anatomske i neanatomske, velike i male); dodatni operativni zahvat; broj drenova; vreme trajanja resekcije jetre, cele operacije i limfadenektomije.

## 3. Perioperativni parametri (broj i distribucija limfnih nodusa)

Resekcija jetre je rađena sa pratećom regionalnom limfadenektomijom što podrazumeva eksciziju limfnih nodusa oko pedikla u hepatoduodenalnom ligamentu (oko hilusa, cistikusa, holedohusa, porte, hepaticke), retropankreatično (zadnja loža pankreasa) i duž zajedničke hepaticne arterije (prema ishodištu u nivou celijačnog stabla). Učestalost i lokalizacija limfogenih mikrometastaza u pripadajućim limfnim nodusima je utvrđena u svim predloženim grupama, u odnosu na broj, veličinu i lokalizaciju metastaza u jetri. Izolacija limfnih nodusa vršena je manuelno preparativnim makazama i skalpelom u svežem stanju perioperativno u periodu od oko 60 minuta nakon detaljne palpacije resekovanog tkiva. Svi nodusi i nodularne formacije su stavljeni u 10% neutralni puferisani formalin, maksimalnog promera do 4mm, a veći nodulusi sa sečenjem na svakih 4mm debljine tkiva. Formalinska fiksacija bila je standardna (18-24h).<sup>136</sup>

## 4. Postoperativni parametri (morbiditet, mortalitet)

Postoperativni morbiditet je posmatran kao rani (neposredni) postoperativni morbiditet – sekvele i kasni postoperativni morbiditet (ishod, komplikacije, recidiv – vreme pojave i lokalizacija npr. jetra, pluća, kosti, mozak, trbušni zid) i njegovo lečenje. Operativni mortalitet je mortalitet unutar 30 dana od operacije, a pre otpusta iz bolnice je tzv. bolnički mortalitet. Registrovano je i sprovođenje vrste i broja ciklusa postoperativne HT, slobodni interval bolesti.

Kontrole i praćenje: prve godine na 3 meseca tu markeri i UZ; rentgenski snimak pluća dva puta godišnje; kolonoskopija jednom godišnje. CT ili NMR trbuha se radi nakon 6 meseci i kod sumnje na recidiv bolesti. Minimalno praćenje bolesnika bilo je na 10 meseci.

#### 5. Patohistološki parametri (PH i IH analiza)

Standardna patohistološka i imunohistohemijska analiza korištena je u verifikaciji limfonodalnog statusa. Tkivni preseki uzoraka limfnih nodusa fiksiranih u formalinu i ukalupljenih u parafin su tretirani na standardni način tkivne obrade u seriji rastućih koncentracija alkohola i ksilola. Serijski višestruki preseki tkiva izolovanih limfnih nodusa standardne debljine 4 mikrona su sečeni na svakih 200 mikrona i bojeni hematoksilinom i eozinom. Sukcesivno, na svakih 200 mikrona, po jedan presek je imunohistohemijski bojen monoklonskim antitelom AE1/AE3 za pancitokeratin antigene. Analiza je učinjena nezavisno od dva specijalista patologije. Rezultati ispitivanja su evaluirani kao mikrometastaze pN1 (mi) ukoliko se detektuju kao svetlosno-mikroskopske mikrometastaze (MM) manje od 2mm i veće od 200 mikrona; kao izolovane tumorske ćelije (ITC) ukoliko se detektuju kao ćelijske grupacije koje se vide svetlosnom mikroskopijom pN0 (mi+) promera ispod 200 mikrona; i kao imunohistohemijski detektovane MM ili ITC ukoliko se detektuju isključivo imunohistohemijskim putem pN0 (i+); i kao negativni limfni nodusi ukoliko se elementi tumora ne detektuju pN0.<sup>136</sup>

### 3.4. Statistička obrada

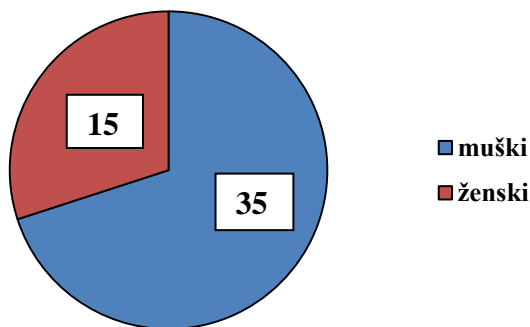
Ispitani su preoperativni status i postoperativni rezultate nakon 1, 3, 6, 9, 12, 15, 18 meseci koristeći anamnestičke, laboratorijske, dijagnostičke, operativne, postoperativne, patohistološke podatke iz istorija bolesti bolesnika i baze podataka zatvorene 1.4.2017. godine. Jednogodišnje preživljavanje i stopa recidiva su analizirani. Slobodni interval se određuje od dana operacije do smrti ili kontrolnog pregleda. Rezultati su predstavljeni tabelarno, grafički i shematski, pri čemu su korištene metode deskriptivne statistike (mere centralne tendencije - aritmetička sredina;

varijabiliteta - interval varijacije, standardna devijacija; relativni brojevi), i analitičke za procenu značajnosti razlike (parametarski - T test, analiza varijanse; neparametarski - X<sup>2</sup>, TSR), kao i testovi povezanosti u smislu Coxove regresione analize. Kriva preživljavanja je opisana KaplanMajerovim metodom. Sve p vrednosti koje su bile manje vrednosti od 0,05 su smatrane statistički značajnim.

## 4. REZULTATI ISTRAŽIVANJA

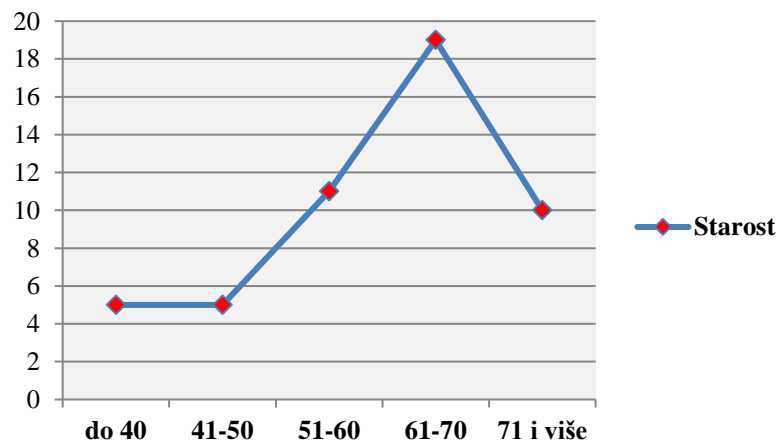
### 4.1. Deskripcija ispitivane populacije

U našoj studiji, od 01.01.2015. - 01.07.2016. godine, bilo je 50 bolesnika.



**Grafikon 1: Distribucija bolesnika po polu.**

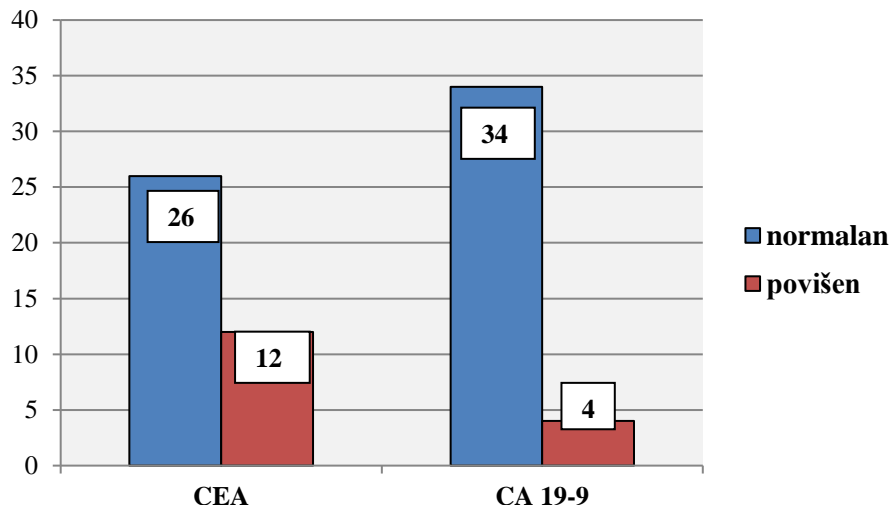
Bilo je 35 muškaraca (70%) i 15 žena (30%).



**Grafikon 2. Distribucija bolesnika po starosti.**

U našoj studiji najviše bolesnika 19 (38,0%) bilo je starosti od 61-70 godina, potom od 51-60 (22,0%), više od 71 godine (20,0%), do 40 i do 50 godina (po 10,0%). Prosečna starost bila je 60 godina. AS=60,10.

#### 4.2. Deskripcija kliničkih parametara u vezi sa primarnim tumorom



**Grafikon 3: Distribucija bolesnika prema vrednosti tumorskih markera CEA i CA 19-9 pre kolorektalne operacije.**

Od ukupno 38 bolesnika kod kojih je urađen tumor marker CEA pre kolorektalne operacije, kod 26 bolesnika (68,4%) bio je normalan, a kod 12 bolesnika povišen (31,6%). Tumor marker CA 19-9 bio je normalan kod 34 bolesnika (89,5%), a povišen kod 4 bolesnika (10,5%).

**Tabela 1. Distribucija bolesnika na osnovu lokalizacije primarnog tumora.**

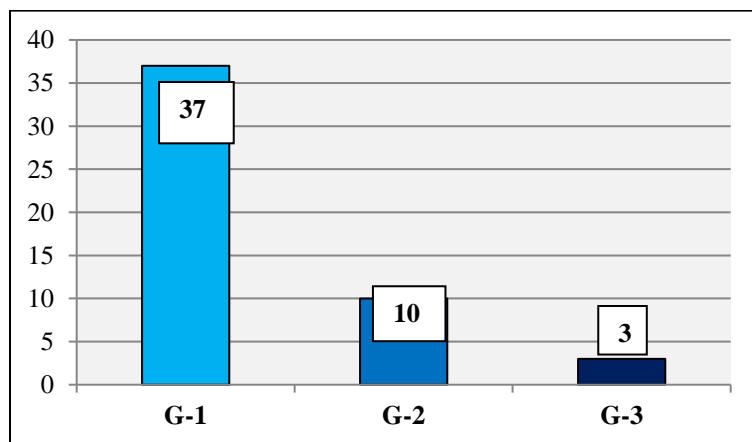
Primarni tumor	Broj bolesnika	%
Cekum	7	14,0
Hepatična fleksura kolona	3	6,0
Lijenalna fleksura kolona	5	10,0
Sigma	7	14,0
Rektum visoki	7	14,0
Rektum srednji	4	8,0
Rektum niski	17	34,0

U našoj studiji, primarni tumor je bio najčešće lokalizovan na rektumu - 28 bolesnika (56,0%), od čega: na niskom rektumu 34,0%, visokom rektumu 14,0%, srednjem rektumu 8,0%. Na cekumu i sigmi primarni tumor bio je lokalizovan kod 7 bolesnika (po 14,0%), na lijenalnoj fleksuri kolona kod 5 bolesnika (10,0%) i na hepatičnoj fleksuri kolona kod 3 bolesnika (6,0%).

**Tabela 2. Distribucija bolesnika na osnovu vrste kolorektalne operacije.**

Vrsta operacije primarnog tumora	Broj bolesnika	%
Amputacija rektuma - Miles	3	6,0
Subtotalna kolektomija	2	4,0
Totalna kolektomija	1	2,0
Desna hemikolektomija	9	18,0
Leva hemikolektomija	3	6,0
Prednje niska resekcija rektuma	20	40,0
Prednje visoka resekcija rektuma	7	14,0
Resekcija rektuma - Hartman	5	10,0

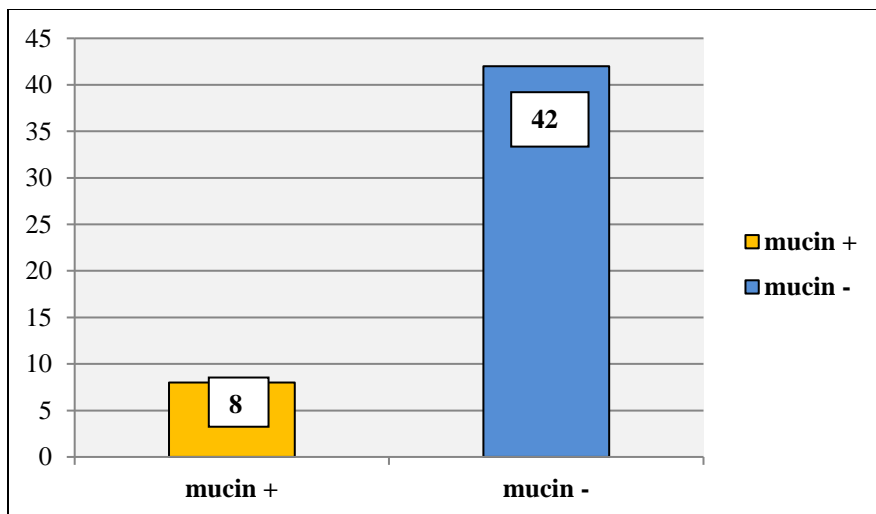
Najčešća operacija primarnog tumora bila je prednje niska resekcija rektuma kod 20 bolesnika (40,0%). Desna hemikolektomija učinjena je kod 9 bolesnika (18,0%), prednje visoka resekcija rektuma kod 7 bolesnika (14,0%), Hartmanova procedura kod 5 bolesnika (10,0%), Miles-ova operacija i leva hemikolektomija kod 3 bolesnika (6,0%), subtotalna kolektomija kod 2 bolesnika (4,0%) i totalna kolektomija kod jednog bolesnika (2,0%).



**Grafikon 4. Distribucija bolesnika na osnovu stepena histološkog maligniteta primarnog tumora.**

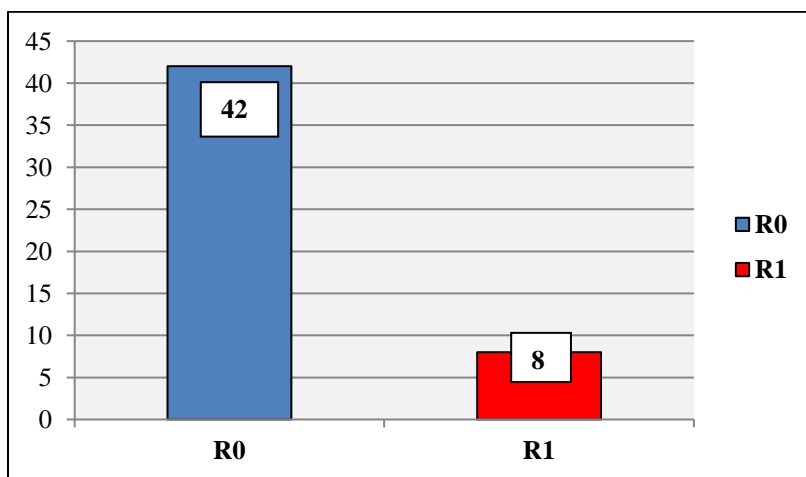
U našoj studiji primarni tumor bio je najčešće dobro diferentovani karcinom tj. lakog stepena histološkog maligniteta G-1 kod 37 bolesnika (74,0%), potom srednjeg stepena G-2 kod 10 bolesnika (20,0%) i teškog G-3 stepena 3 bolesnika (6,0%).





**Grafikon 5. Distribucija bolesnika na osnovu ekstracelularne mucinske produkcije primarnog tumora.**

Primarni karcinom bio je bez dominantne ekstracelularne mucinske produkcije kod 42 bolesnika (84,0%), dok je kod 8 bolesnika (16,0%) verifikovano prisustvo mucinske produkcije.



**Grafikon 6. Distribucija bolesnika na osnovu prisustva rezidualnog statusa kolorektalne operacije.**

Na osnovu prisustva rezidualnog statusa kolorektalne operacije, R0 resekcija bila je prisutna kod 42 bolesnika (84,0%), a R1 kod 8 bolesnika (16,0%).

**Tabela 3. Distribucija bolesnika na osnovu T stadijuma primarnog tumora.**

<b>T status</b>	<b>Broj bolesnika</b>	<b>%</b>
<b>T1</b>	0	0,0
<b>T2</b>	2	4,0
<b>T3</b>	40	80,0
<b>T4</b>	8	16,0

Primarni tumor je bio najčešće T3 stadijuma kod 40 bolesnika (80%) i to: T3c - 21 bolesnik 42%, T3b - 8 bolesnika 16,0%, T3d - 7 bolesnika 14,0%, T3a - 4 bolesnika 8,0%. Bolesnici sa primarnim tumorom T4 stadijuma zastupljeni su sa po 4 bolesnika (8,0%) u T4a i T4b podgrupi. T2 stadijum bio je prisutan kod 2 bolesnika (4,0%). U našoj studiji nije bilo bolesnika sa T1 stadijumom primarnog tumora.

**Tabela 4. Distribucija bolesnika na osnovu Dukes stadijuma tumorske bolesti.**

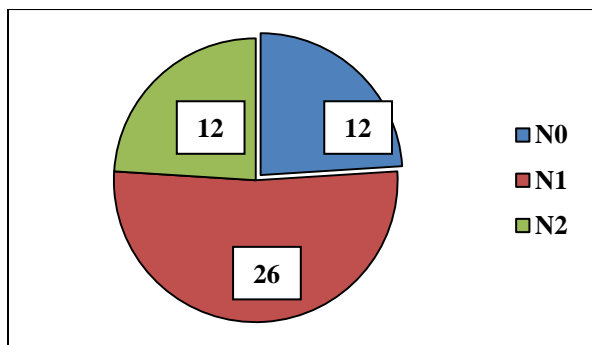
<b>Dukes</b>	<b>Broj bolesnika</b>	<b>%</b>
<b>A</b>	0	0,0
<b>B</b>	11	22,0
<b>C</b>	33	66,0
<b>D</b>	6	12,0

U našoj studiji bilo je najviše bolesnika Dukes C stadijuma tumorske bolesti - 33 (66,0%), potom Dukes B - 11 bolesnika (22,0%), Dukes D - 6 bolesnika (12,0%). U studiji nije bilo bolesnika Dukes A stadijuma tumorske bolesti.

**Tabela 5. Distribucija bolesnika prema Astler-Coller modifikaciji tumorske bolesti.**

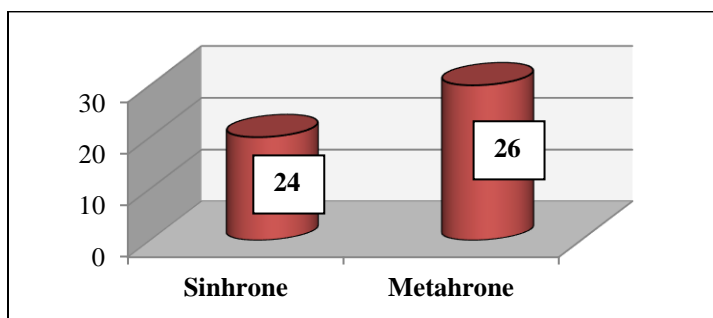
<b>Astler - Coller</b>	<b>Broj bolesnika</b>	<b>%</b>
<b>B1</b>	1	2,0
<b>B2</b>	10	20,0
<b>C1</b>	1	2,0
<b>C2</b>	32	64,0
<b>D</b>	6	12,0

Na osnovu Astler-Coller modifikacije tumorske bolesti, najviše bolesnika bilo je C2 tipa - 32 bolesnika (64,0%). Bolesnika B2 bilo je 10 (20,0%), D - 6 (12,0%), B1 i C1 bio je po jedan bolesnik (2,0%).



**Grafikon 7. Distribucija bolesnika na osnovu limfonodalnog statusa kolorektalnog karcinoma.**

Na osnovu limfonodalnog statusa kolorektalnog karcinoma, najviše bolesnika bilo je sa N1 nodalnom statusom - 26 bolesnika (52,0%), dok su N0 i N2 nodalni statusi bili podjednako zastupljeni - po 12 bolesnika (24,0%) u svakoj grupi. U okviru N1 nodalnog statusa, razlikuju se: N1a - 14 bolesnika (28,0%), N1b - 11 bolesnika (22,0%), N1c - 1 bolesnik (2,0%). U okviru N2 statusa, razlikuju se: N2a - 9 bolesnika (18,0%), N2b - 3 bolesnika (6,0%).



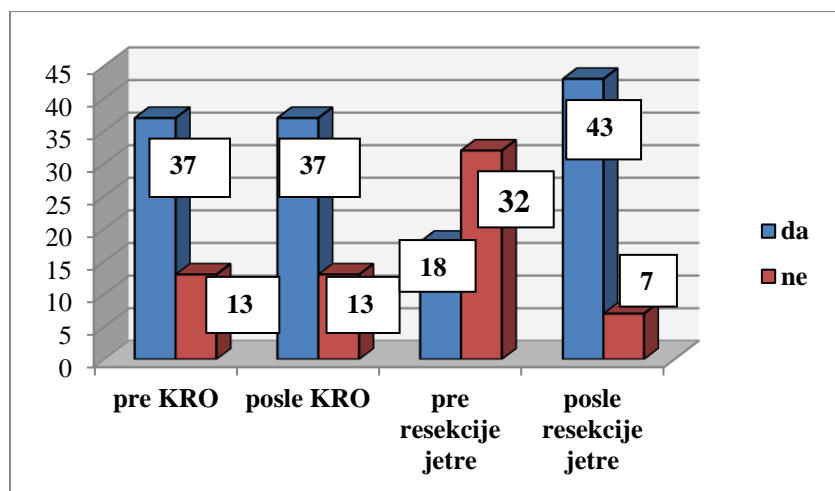
**Grafikon 8. Distribucija bolesnika na osnovu karaktera metastatske bolesti jetre u inicijalnom dijagnostičkom stadijumu (sinhrone ili metahrone metastaze).**

U našoj studiji bilo je više bolesnika sa metahronim metastazama u jetri - 26 bolesnika (52,0%) u odnosu na 24 bolesnika (48,0%) sa sinhronim metastazama u jetri.

**Tabela 6. Vreme od kolorektalne operacije do pojave metahronih metastaza u jetri.**

Vreme od kolorektalne operacije do pojave metahronih metastaza u jetri (meseci)	Broj bolesnika	%
7 - 12	6	23,08
13 -18	9	34,61
19 - 24	5	19,23
> 24	6	23,08

Prosečno vreme od kolorektalne operacije do pojave metastaza u jetri, bilo je AS=17,70 meseci.



**Grafikon 9: Distribucija bolesnika na osnovu primene HT.**

Hemoterapiju pre i posle kolorektalne operacije primalo je po 37 bolesnika (74%). Pre resekcije jetre, HT je primalo 18 bolesnika (36,0%), a 32 bolesnika (64,0%) nije primalo HT. Postoperativnu HT nakon resekcije jetre primalo je 43 bolesnika (86,0%), a 7 bolesnika (14,0%) nije bilo na HT.

**Tabela 7. Distribucija bolesnika na osnovu vrste primenjene HT posle operacije kolorektalnog karcinoma.**

Vrsta HT	Broj bolesnika	%
5 FU - LV	11	29,73
Folfox	9	24,32
Folfox + Avastin	7	18,92
Xeloda	10	27,03

Nakon operacije zbog kolorektalnog karcinoma, bolesnici su primili sledeću vrstu HT: 5 FU - LV, Xeloda, Folfox i Folfox + Avastin.

#### 4.3. Deskripcija kliničkih parametara u vezi sa metastatskom bolesti jetre

**Tabela 8. Distribucija bolesnika na osnovu vrste primenjene HT pre resekcije jetre.**

Vrsta HT	Broj bolesnika	%
Folfox	8	44,40
Folfox + Avastin	10	55,60

Pre operativnog lečenja metastatske bolesti u jetri, bolesnici su primali HT: Folfox i Folfox + Avastin.

**Tabela 9. Distribucija bolesnika na osnovu vrste primenjene HT posle resekcije jetre.**

Vrsta HT	Broj bolesnika	%
5 FU - LV	1	2,0
Gemcitabin	1	2,0
Xeloda	1	2,0
Folfox	34	68,0
Xelox	3	6,0
Folfiri	3	6,0

Postoperativna HT nakon resekcije jetre bila je: Folfox - 34 bolesnika (68,0%), Xelox i Folfiri po 3 bolesnika (6,0%), 5 FU - LV, Gemcitabin i Xeloda kod jednog bolesnika (2,0%).

**Tabela 10. Distribucija bolesnika prema komorbiditetu.**

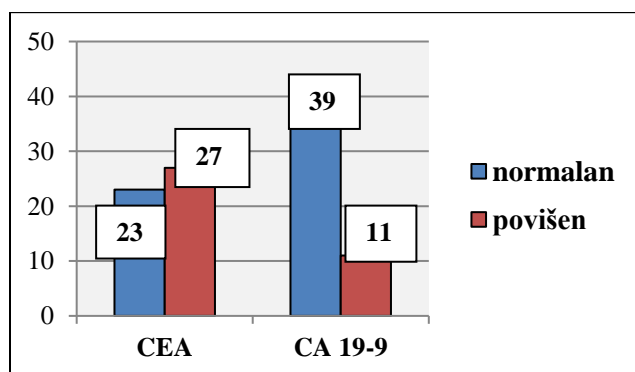
Komorbiditet	Broj bolesnika	%
Da	26	52,0
Ne	24	48,0

U našoj seriji, komorbiditet je bio prisutan kod 26 bolesnika (52,0%): hipertenzija - 19 bolesnika (73,07%), dijabetes - 6 bolesnika (23,08%), astma - 2 bolesnika (7,69%), po jedan bolesnik sa hiperplazijom prostate i anginom pektorisa (3,85%). Kod nekih bolesnika bilo je prisutno više pratećih bolesti.

**Tabela 11. Distribucija bolesnika prema ASA skoru.**

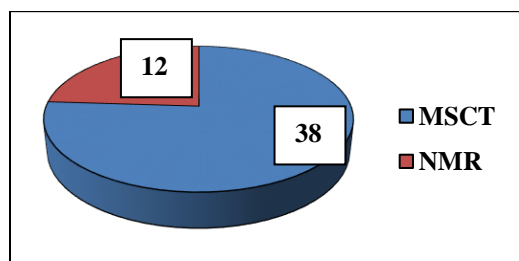
ASA skor	Broj bolesnika	%
<b>I</b>	10	20,0
<b>II</b>	28	56,0
<b>III</b>	12	24,0

Bolesnici su podeljeni u tri grupe na osnovu ASA skora: ASA I - 10 bolesnika (20,0%), ASA II - 28 bolesnika (56,0%) ASA III - 12 bolesnika (24,0%).



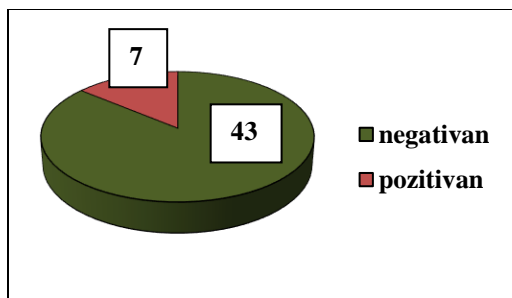
**Grafikon 10: Distribucija bolesnika prema vrednosti tumor markera CEA i CA 19-9 pre resekcije jetre.**

Vrednost tumor markera CEA pre resekcije jetre bila je kod 23 bolesnika (46,0%) normalna, a kod 27 bolesnika povišena (54,0%). Tumor marker CA 19-9 bio je normalan kod 39 bolesnika (78,0%), a povišen kod 11 bolesnika (22,0%).



**Grafikon 11. Distribucija bolesnika na osnovu učinjenog imaging-a za jetru.**

MSCT trbuha je primenjen u kod 38 bolesnika (76,0%) i NMR trbuha kod 12 bolesnika (24,0%).



**Grafikon 12. Distribucija bolesnika na osnovu dijagnostikovane limfadenopatije hepatičnog sliva na MSCT-u.**

MSCT trbuha dijagnostikovao je limfadenopatiju hepatičnog sliva kod 7 bolesnika (18,42%). Limfadenopatija nije vizualizovana kod 43 bolesnika (86,0%). MSCT trbuha ima pozitivnu prediktivnu vrednost (42,86%). NMR trbuha nije vizualizovao limfadenopatiju. NMR trbuha ima visoku negativnu prediktivnu vrednost (91,67% %).

**Tabela 12. Odnos volumena jetre u celini i volumena metastatske bolesti jetre.**

Volumen jetre u celini / volumen metastatske bolesti jetre (mL)	AS	SD	Median	Percentile 25	Percentile 75
Volumen cele jetre (mL)	1538,96	334,64	1463,00	1302,00	1656,00
Volumen metastatske bolesti jetre (mL)	79,86	50,49	67,00	44,00	106,00

Prosečna vrednost volumena jetre u celini bila je 1538,96 mL. Prosečna vrednost volumena metastatske bolesti jetre bila je 79,86 mL.

**Tabela 13. Distribucija bolesnika na osnovu broja metastaza u jetri.**

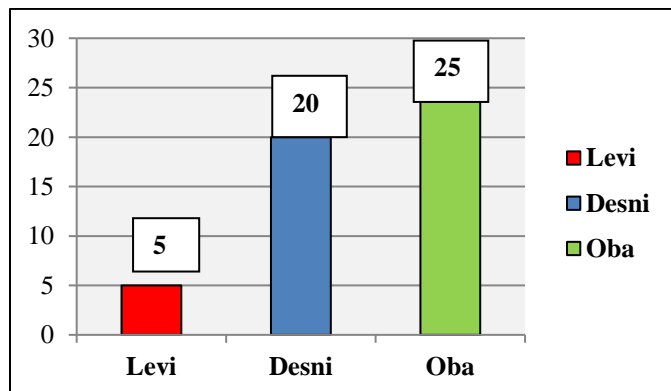
Broj metastaza u jetri	Broj bolesnika	%
Jedna	14	28,0
Dve	11	22,0
Tri	12	24,0
Četiri	2	4,0
Pet i više	11	22,0

Distribucija bolesnika u zavisnosti od broja metastaza u jetri bila je: jedna metastaza kod 14 bolesnika (28,0%), dve metastaze - 11 bolesnika (22,0%), tri metastaze - 12 bolesnika (24,0%), četiri metastaze - 2 bolesnika (4,0%), pet i više metastaza u jetri - 11 bolesnika (22,0%). Prosečan broj metastaza u jetri bio je AS=2,92.

**Tabela 14. Distribucija bolesnika na osnovu veličine najveće metastaze u jetri.**

Velicina najveće metastaze u jetri	Broj bolesnika	%
<=20 mm	12	24,0
21-30 mm	8	16,0
31-40 mm	10	20,0
41-50 mm	8	16,0
> 50 mm	12	24,0

Distribucija bolesnika prema veličini najveće metastaza u jetri: do 20mm - 12 bolesnika (24,0%), do 30 mm - 8 bolesnika (16,0%), do 40 mm - 10 bolesnika (20,0%), do 50 mm - 8 bolesnika (16,0%), preko 50 mm - 12 bolesnika (24,0%). Prosečna veličina najveće metastaze u jetri bila je 44,38 mm.



**Grafikon 13. Distribucija bolesnika na osnovu lobarne lokalizacije metastaza u jetri.**

U našoj seriji, metastaze kolorektalnog karcinoma bile su bilobarne kod 25 bolesnika (50,0%), u desnom lobusu kod 20 bolesnika (40,0%) i levom lobusu jetre kod 5 bolesnika (10,0%).



**Tabela 15. Distribucija bolesnika na osnovu segmentne lokalizacije metastaza u jetri.**

Zahvaćeni segment jetre	Broj bolesnika	%
1	2	1,48
2	12	8,89
3	20	14,82
4	25	18,52
5	15	11,11
6	16	11,85
7	27	20,00
8	18	13,33

U našoj seriji, najviše bolesnika imalo je lokalizovanu metastatsku bolest jetre u 7. segmentu jetre - 27 bolesnika (20,00%), 4. segmentu 25 bolesnika (18,52%) i 3. segmentu 20 bolesnika (14,82%). Preostali segmenti jetre bili su zahvaćeni u manjem broju: 8. segment - 18 bolesnika (13,33%), 6. segment - 16 bolesnika (11,85%), 5. segment - 15 bolesnika (11,11%), 2. segment - 12 bolesnika (8,89%), 1. segment - 2 bolesnika (1,48%).

**Tabela 16. Distribucija bolesnika na osnovu broja zahvaćenih segmenata u jetri metastatskom bolešću.**

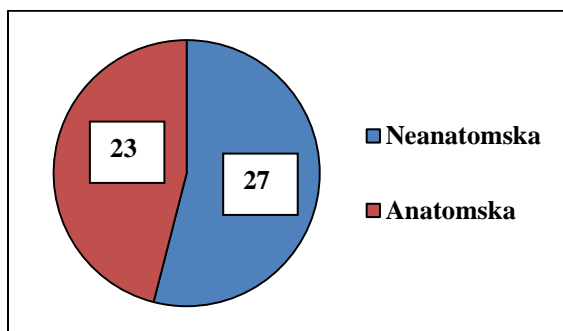
Broj zahvaćenih segmenata jetre metastatskom bolesti	Broj bolesnika	%
Jedan	7	14,0
Dva	18	36,0
Tri	13	26,0
Četiri	7	14,0
Pet i više	5	10,0

Distribucija bolesnika na osnovu broja zahvaćenih segmenata jetre metastatskom bolešću bila je: jedan segment kod 7 bolesnika (14,0%), dva segmenta - 18 bolesnika (36,0%), tri segmenta - 13 bolesnika (26,0%), četiri segmenta - 7 bolesnika (14,0%), pet i više segmenata - 5 bolesnika (10,0%). Prosečan broj zahvaćenih segmenata jetre metastatskom bolesti bio je AS=2,74.

**Tabela 17. Distribucija bolesnika na osnovu primenjenog dodatnog operativnog zahvata pri resekciji jetre.**

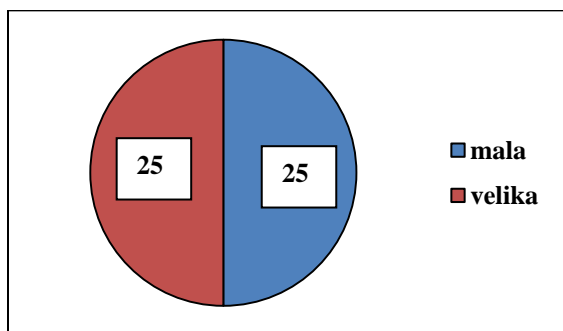
Dodatni operativni zahvat	Broj bolesnika	%
Holecistektomija	10	71,43
Sutura ileostome	3	21,43
Fenestracija proste ciste jetre	1	7,14

Kod 14 bolesnika urađen je dodatni operativni zahvat tokom resekcije jetre (28%): holecistektomija - 10 bolesnika (71,43%), zatvaranje ileostome - 3 bolesnika (21,43%) i fenestracija proste ciste jetre - 1 bolesnik (7,14%).



**Grafikon 14. Distribucija bolesnika na osnovu vrste resekcije jetre.**

U našoj studiji, bolesnici su operisani po tipu neanatomske resekcije jetre - 27 bolesnika (54,0%) i anatomske - 23 bolesnika (46,0%).



**Grafikon 15. Distribucija bolesnika na osnovu veličine resekcije jetre.**

Na osnovu veličine resekcije parenhima jetre, primetno je da su podjednako su zastupljene male (parcijalne resekcije) i velike (hepatektomija, segmentektomija) resekcije jetre, sa po 50,0%.

**Tabela 18. Distribucija bolesnika na osnovu broja drenova nakon resekcije jetre.**

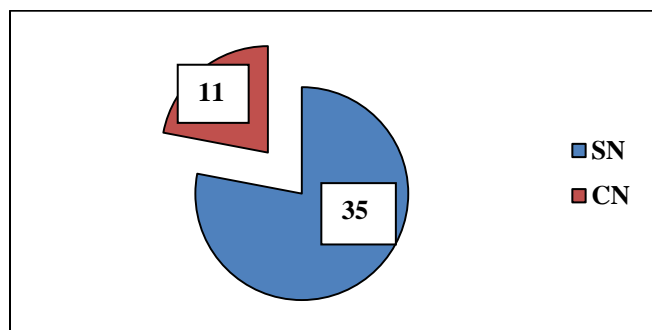
Broj drenova	Broj bolesnika	%
1	2	4,00
2	38	76,00
3	8	16,00
4	2	4,00

Po učinjenoj resekciji jetre zbog metastaza, najčešće su plasirana dva abdominalna drena (76,0%), tri drena kod 8 bolesnika (16,0%), jedan i četiri drena kod 2 bolesnika (po 4,0%). AS=2,2.

**Tabela 19. Distribucija bolesnika na osnovu trajanja drenaže posle resekcije jetre.**

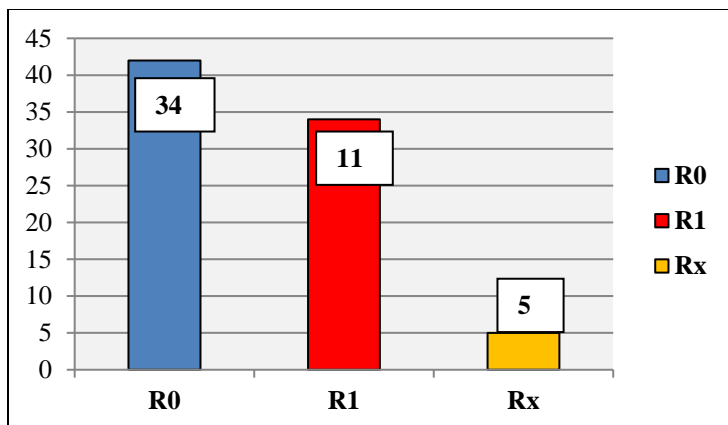
Trajanje drenaže	Broj bolesnika	%
Do 3 dana	4	8,00
Do 5 dana	27	54,00
Više od 5 dana	19	38,00

Drenaža trbuha trajala je do 3 dana kod 4 bolesnika (8,0%), kod 27 bolesnika (54,0%) do 5 dana, kod 19 bolesnika (38,0%) više od 5 dana. AS=6,44.



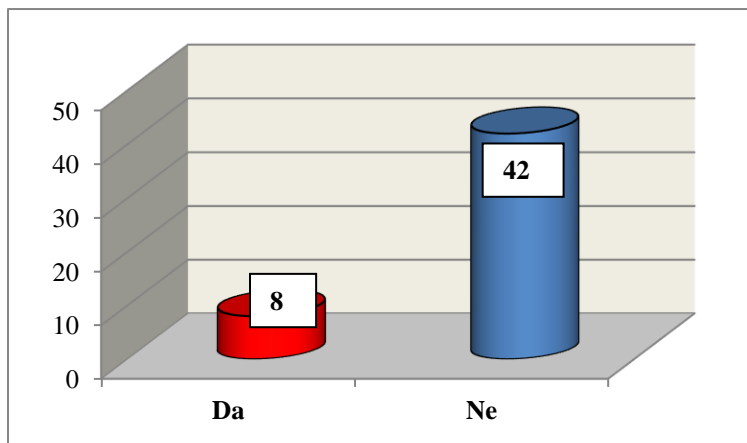
**Grafikon 16. Distribucija bolesnika na osnovu nodalnog metastaziranja u jetri.**

U našoj studiji, verifikovan je pojedinačni nodalni (SN) tip metastaziranja u jetri kod 35 bolesnika (78,0%) i sliveni nodalni (CN) tip kod 11 bolesnika (22,0%).



**Grafikon 17. Distribucija bolesnika na osnovu rezidualnog statusa posle resekcije jetre.**

Na osnovu prisustva rezidualnog statusa nakon resekcije jetre zbog metastatske bolesti, R1 resekcija bila je prisutna kod 34 bolesnika (68,0%), R0 kod 11 bolesnika (22,0%) i Rx kod 5 bolesnika (10,0%).



**Grafikon 18. Prikaz bolesnika sa postoperativnim komplikacijama posle resekcije jetre sa rutinskom limfadenektomijom.**

U našoj studiji, 8 bolesnika (16,0%) imalo je postoperativne komplikacije nespecifičnog tipa posle resekcije jetre sa pratećom rutinskom limfadenektomijom. Ostali bolesnici nisu imali postoperativne komplikacije nespecifičnog tipa (84,0%). U našoj seriji nije bilo postoperativnih komplikacija specifičnog tipa (u vezi sa pratećom rutinskom limfadenektomijom).

**Tabela 20. Prikaz postoperativnih komplikacija nespecifičnog tipa posle resekcije jetre sa pratećom rutinskom limfadenektomijom hepatičnog sliva kod metastatske bolesti jetre kolorektalnog karcinoma.**

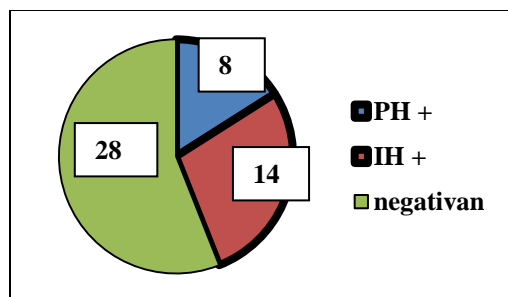
Vrsta postoperativne komplikacije	Broj bolesnika	%
Kolekcija	3	6,0
Apsces	2	4,0
Parcijalna tromboza desne grane portne vene	1	2,0
Bilijarna fistula	1	2,0
Infekcija rane	1	2,0

Postoperativne komplikacije nespecifičnog tipa bile su: kolekcija na mestu resekcije jetre - 3 bolesnika (6,0%), apsces na mestu resekcije - 2 bolesnika (4,0%), parcijalna tromboza portne vene, bilijarna fistula i infekcija operativne rane - po jedan bolesnika (po 2,0%).

**Tabela 21. Odnos vremena trajanja limfadenektomije, resekcije jetre i operacije u celini.**

Vreme trajanja (min)	AS	SD	Median	Percentile 25	Percentile 75
Limfadenektomija	32,20	6,56	30,00	30,00	35,00
Resekcija	131,40	55,40	120,00	100,00	180,00
Operacija	230,80	82,88	210,00	180,00	270,00

Prosečno vreme trajanja limfadenektomije bilo je 32,20 minuta. Prosečno vreme trajanja resekcije jetre bilo je 131,40 minuta. Prosečno vreme trajanja operacije u celini bilo je 230,80 minuta.



**Grafikon 19. Distribucija bolesnika na osnovu limfonodalnog statusa hepatičnog sliva posle resekcije jetre zbog metastatske bolesti.**

Prisustvo mikrometastaza u limfnim nodusima hepatičnog sliva utvrđeno je kod 14 bolesnika (28,0%). Pozitivan PH nalaz bio je kod 6 bolesnika (12,0%). IH nalaz bio je pozitivan kod 8 bolesnika (16,0%). Negativan PH nalaz bio je kod 36 bolesnika (72,0%).

**Tabela 22. Distribucija pozitivnih limfnih nodusa hepatičnog sliva nakon rutinske limfadenektomije zbog metastatske bolesti jetre kolorektalnog karcinoma na osnovu patohistološkog (PH) nalaza.**

Grupa limfnih nodusa	Broj pozitivnih limfnih nodusa	%	Ukupno
8a	7	46,67	112
8p	1	6,67	83
12a	1	6,67	21
12p	2	13,33	69
12b	2	13,33	20
12h	0	0,00	10
13	2	13,33	46
<b>Ukupno</b>	<b>15</b>	<b>100,00</b>	<b>361</b>

U našoj studiji ekstirpiran je 361 limfni nodus. Najviše limfnih nodusa po preparatu bio je 21. Svi limfni nodusi pregledani su standardnom PH analizom i potvrđen je pozitivan nalaz kod 15 limfnih nodusa (7 limfnih nodusa grupe 8a, po 2 limfna nodusa grupa 12p, 12b i 13, po jedna grupa 8p i 12a). PH nalaz je potvrdio prisustvo mikrometastaza kod 15 limfnih nodusa (57,70%).

**Tabela 23. Distribucija pozitivnih limfnih nodusa hepatičnog sliva nakon rutinske limfadenektomije zbog metastatske bolesti jetre kolorektalnog karcinoma na osnovu imunohistohemijskog (IH) nalaza.**

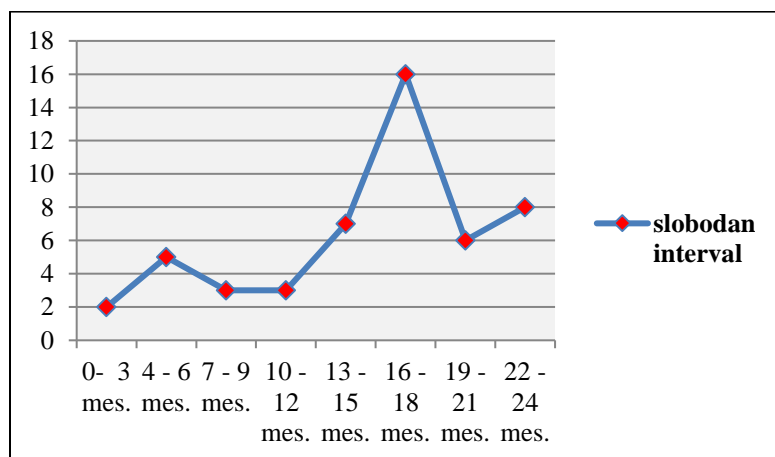
Grupa limfnih nodusa	Broj pozitivnih limfnih nodusa	%	Ukupno
8a	7	63,64	105
8p	4	36,36	82
12a	0	0,00	20
12p	0	0,00	67
12b	0	0,00	18
12h	0	0,00	10
13	0	0,00	44
<b>Ukupno</b>	<b>11</b>	<b>100,00</b>	<b>346</b>

IH analizom pregledano je preostalih 346 limfnih nodusa (negativan nalaz standardne PH analize). IH analiza je potvrdila još 11 pozitivnih limfnih nodusa (42,30%). Pozitivan nalaz u limfnim nodusima IH analizom nađen je kod 11 limfnih nodusa grupa 8a - 7 limfnih nodusa i grupa 8p - 4 limfna nodusa. U ostalim grupama IH nalaz bio je negativan.

**Tabela 24. Distribucija svih pozitivnih limfnih nodusa hepaticnog sliva nakon rutinske limfadenektomije zbog metastatske bolesti jetre kolorektalnog karcinoma nezavisno od vrste histološke analize.**

Grupa limfnih nodusa	Broj pozitivnih limfnih nodusa	%
8a	14	53,85
8p	5	19,23
12a	1	3,85
12p	2	7,69
12b	2	7,69
12h	0	0,00
13	2	7,69
<b>Ukupno</b>	<b>26</b>	<b>100,00</b>

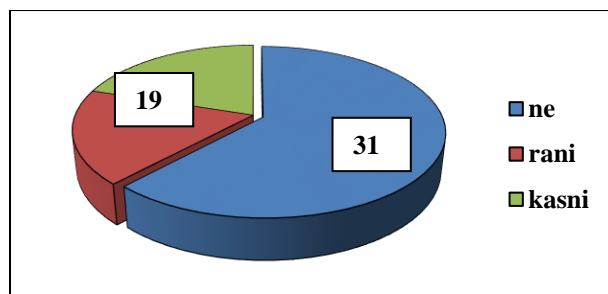
Statistički značajno najveći broj pozitivnih limfnih nodusa nađen je duž zajedničke hepaticne arterije (grupa 8a: ukupno 14 limfnih nodusa (53,84%) i grupa 8p: ukupno 5 limfnih nodusa (19,23%), PH i IH verifikovani - 73,07% duž zajedničke hepaticne arterije), dok u hilusu jetre nisu nađeni pozitivni limfni nodusi (grupa 12h).



**Grafikon 20. Distribucija bolesnika na osnovu vrednosti slobodnog intervala.**

U našoj studiji, slobodni interval kao vremenski period odsustva maligne bolesti nakon resekcije jetre zbog metastatske bolesti, prikazan je do perioda od 24 meseca. Praćenjem bolesnika na tri meseca primetan je porast slobodnog intervala od 13 - 18 meseci. Prosečna vrednost slobodnog intervala bila je 15 meseci (AS=14,96).

#### 4.4. Pojava ranog recidiva maligne bolesti nakon resekcije jetre zbog metastaza



**Grafikon 21. Prikaz bolesnika sa recidivom maligne bolesti.**

Recidiv maligne bolesti javio se kod 19 bolesnika (38,0%), od čega rani recidiv (do 12 meseci od resekcije jetre zbog metastatske bolesti) kod 10 bolesnika (52,63% od svih recidiva) i kasni recidiv (13 meseci i više od resekcije jetre zbog metastatske bolesti) kod 9 bolesnika (47,37% od svih recidiva). Recidiv amaligne bolesti nije bilo kod 31 bolesnika (62,0%).

**Tabela 25. Prikaz bolesnika na osnovu lokalizacije recidiva maligne bolesti.**

Lokalizacija recidiva maligne bolesti	Broj bolesnika	%
<b>Jetra</b>	10	52,6
<b>Pluća</b>	4	21,0
<b>Jetra + pluća</b>	3	15,8
<b>Kosti</b>	1	5,3
<b>Karlica (lokalni recidiv)</b>	1	5,3

U našoj seriji, recidiv maligne bolesti najčešće je bio lokalizovan u jetri - 10 bolesnika (52,6%), u plućima kod 4 bolesnika (21,0%), jetri i plućima 3 bolesnika (15,8%), dok se u kostima i u karlici javio kod jednog bolesnika (po 5,3%).



**Tabela 26. Prikaz bolesnika na osnovu vrste lečenja recidiva maligne bolesti.**

Vrsta lečenja recidiva maligne bolesti	Broj bolesnika	%
HT	11	57,9
HT + RT	1	5,3
operacija	5	26,3
TACE	2	10,5

Oboleli od recidiva maligne bolesti lečeni su: hemoterapijom - 11 bolesnika (57,9%), hemoradioterapijom - jedan bolesnik (5,3%), novim operativnim postupkom - 5 bolesnika (26,3%), TACE procedurom - 2 bolesnika (10,5%).

#### 4.5. Karakteristike limfonodalnog statusa hepatičnog sliva metastatske bolesti jetre

**Tabela 27. Distribucija bolesnika na osnovu pojave recidiva maligne bolesti u funkciji limfonodalnog statusa hepatičnog sliva.**

Limfonodalni status hepatičnog sliva	n	Recidivi
Negativan	36	13 (36,1%)
Pozitivan	14	6 (42,9%)
Ukupno	50	19 (38,0%)

U našoj studiji je kod 19 bolesnika (38,0%) sa recidivom maligne bolesti, prisutno 13 bolesnika sa negativnim (36,1% od ukupnog broja bolesnika negativnog LN statusa) i 6 bolesnika sa pozitivnim limfonodalnim statusom (42,9% od ukupnog broja bolesnika pozitivnog LN statusa).

**Tabela 28. Odnos limfonodalnog statusa hepatičnog sliva i pola.**

Limfonodalni status hepatičnog sliva		Pol		Ukupno
		muški	ženski	
neg.	n	26	10	36
	%	72,2	27,8	100,0
poz.	n	9	5	14
	%	64,3	35,7	100,0
Ukupno	n	35	15	50
	%	70,0	30,0	100,0

$X^2=0,302$ ;  $p=0,733$

Ne postoji statistički značajna razlika između bolesnika sa pozitivnim i negativnim limfonodalnim statusom hepatičnog sliva i pola ( $p>0,05$ ).

**Tabela 29. Odnos limfonodalnog statusa hepatičnog sliva i starosti bolesnika.**

Limfonodalni status hepatičnog sliva	n	AS	SD	Median	Min.	Maks.
negativan	36	60,22	10,981	62,00	37	82
pozitivan	14	59,79	11,689	62,50	36	73
<b>Ukupno</b>	50	60,10	11,064	62,00	36	82

$t=-0,124$ ;  $p=0,902$

Nema statistički značajne razlike između grupa bolesnika pozitivnog i negativnog limfonodalnog statusa hepatičnog sliva u funkciji starosti ( $p>0,05$ ).

**Tabela 30. Odnos limfonodalnog statusa hepatičnog sliva i vrednosti tu markera CEA pre kolorektalne (KR) operacije.**

Limfonodalni status hepatičnog sliva		CEA pre KR operacije		Ukupno
		normalan	povišen	
neg.	n	21	8	29
	%	72,4	27,6	100,0
poz.	n	5	4	9
	%	55,6	44,4	100,0
Ukupno	n	26	12	38
	%	68,4	31,6	100,0

$p=0,423$

Nema statistički značajne razlike između limfonodalnog statusa hepatičnog sliva i vrednosti tu markera CEA ( $p>0,05$ ).

**Tabela 31. Odnos limfonodalnog statusa hepaticnog sliva i vrednosti tu markera CA 19-9 pre kolorektalne (KR) operacije.**

		CA 19-9 pre KR operacije		Ukupno	
		normalan	povišen		
Limfonodalni status hepaticnog sliva	neg.	n	26	3	29
		%	89,7	10,3	100,0
	poz.	n	8	1	9
		%	88,9	11,1	100,0
	Ukupno	n	34	4	38
		%	89,5	10,5	100,0

p=1,000

Nema statistički značajne razlike između limfonodalnog statusa hepaticnog sliva i vrednosti tu markera CA 19-9 ( $p>0,05$ ).

**Tabela 32. Odnos limfonodalnog statusa hepaticnog sliva i primene HRT pre KR operacije.**

		HRT pre KR operacije		Ukupno	
		ne	da		
Limfonodalni status hepaticnog sliva	neg.	n	28	8	36
		%	77,8	22,2	100,0
	poz.	n	9	5	14
		%	64,3	35,7	100,0
	Ukupno	n	37	13	50
		%	74,0	26,0	100,0

p=0,474

Nema statistički značajne razlike između limfonodalnog statusa hepaticnog sliva i primene HRT pre KR operacije ( $p>0,05$ ).

**Tabela 33. Odnos limfonodalnog statusa hepatičnog sliva i lokalizacije primarnog tumora.**

Lokalizacija primarnog tumora									
Limfonod. status hepatičnog sliva	Cekum	Hepat. fleksura	Lijen. fleksura	Sigma	Niski rektum	Srednji rektum	Visoki rektum	Ukupno	
neg.	n	4	3	4	6	11	2	6	36
	%	11,1	8,3	11,1	16,7	30,6	5,6	16,7	100,0
poz.	n	3	0	1	1	6	2	1	14
	%	21,4	0,0	7,1	7,1	42,9	14,3	7,1	100,0
Ukupno	n	7	3	5	7	17	4	7	50
	%	14,0	6,0	10,0	14,0	34,0	8,0	14,0	100,0

$X^2=2,983$ ;  $p=0,618$

Nema statistički značajne razlike između limfonodalnog statusa hepatičnog sliva i lokalizacije primarnog tumora ( $p>0,05$ ).

**Tabela 34. Odnos limfonodalnog statusa hepatičnog sliva i stepena histološkog maligniteta primarnog tumora.**

Limfonodalni status hepatičnog sliva		Stepen histološkog maligniteta			Ukupno
		G1	G2	G3	
		neg.	n	30	5
%	83,3		13,9	2,8	100,0
poz.	n	7	5	2	14
	%	50,0	35,7	14,3	100,0
Ukupno	n	37	10	3	50
	%	74,0	20,0	6,0	100,0

$p=0,019$

Bolesnici operisani zbog primarnog tumora lakog stepena histološkog maligniteta su češće imali pozitivan limfonodalni status hepatičnog sliva ( $p<0,05$ ).

**Tabela 35. Odnos limfonodalnog statusa hepatičnog sliva i mucinske produkcije primarnog tumora.**

Limfonodalni status hepatičnog sliva		Mucinska produkcija		Ukupno
		ne	da	
neg.	<b>n</b>	29	7	36
	<b>%</b>	80,6	19,4	100,0
poz.	<b>n</b>	13	1	14
	<b>%</b>	92,9	7,1	100,0
Ukupno	<b>n</b>	42	8	50
	<b>%</b>	84,0	16,0	100,0

p=0,414

Nema statistički značajne razlike između limfonodalnog statusa hepatičnog sliva i ekstracelularne mucinske produkcije ( $p>0,05$ ).

**Tabela 36. Odnos limfonodalnog statusa hepatičnog sliva i rezidualnog statusa posle kolorektalne operacije.**

Limfonodalni status hepatičnog sliva		Rezidualni status		Ukupno
		R0	R1	
neg.	<b>n</b>	31	5	36
	<b>%</b>	86,1	13,9	100,0
poz.	<b>n</b>	11	3	14
	<b>%</b>	78,6	21,4	100,0
Ukupno	<b>n</b>	42	8	50
	<b>%</b>	84,0	16,0	100,0

p=0,670

Nema statistički značajne razlike između limfonodalnog statusa hepatičnog sliva i rezidualnog statusa posle kolorektalne operacije ( $p>0,05$ ).

**Tabela 37. Odnos limfonodalnog statusa hepatičnog sliva i T stadijuma primarnog tumora.**

		T stadijum			Ukupno	
		T1	T2	T3		
Limfonodalni status hepatičnog sliva	neg.	n	1	31	4	36
		%	2,8	86,1	11,1	100,0
	poz.	n	1	9	4	14
		%	7,1	64,3	28,6	100,0
	Ukupno	n	2	40	8	50
		%	4,0	80,0	16,0	100,0

p=0,469

Ne postoji statistički značajna razlika između limfonodalnog statusa hepatičnog sliva i T stadijuma primarnog tumora ( $p>0,05$ ).

**Tabela 38. Odnos limfonodalnog statusa hepatičnog sliva i stadijuma bolesti primarnog tumora po Dukes-u.**

		Dukes			Ukupno	
		B	C	D		
Limfonodalni status hepatičnog sliva	neg.	n	7	25	4	36
		%	19,4	69,4	11,1	100,0
	poz.	n	4	8	2	14
		%	28,6	57,1	14,3	100,0
	Ukupno	n	11	33	6	50
		%	22,0	66,0	12,0	100,0

p=0,792

Ne postoji statistički značajna razlika između limfonodalnog statusa hepatičnog sliva i stadijuma tumorske bolesti po Dukes-u ( $p>0,05$ ).

Identičan nalaz i rezultat odnosa limfonodalnog statusa hepatičnog sliva i stadijuma bolesti primarnog tumora po Dukes-u, prisutan je i kod odnosa limfonodalnog statusa hepatičnog sliva i modifikacije po Astler-Coller-u. ( $p>0,05$ ).

**Tabela 39. Odnos limfonodalnog statusa hepatičnog sliva i limfonodalnog statusa posle kolorektalne operacije.**

	N0			N1	N2	Ukupno
	<b>Limfonodalni status hepatičnog sliva</b>	<b>neg.</b>	<b>n</b>	8	19	9
<b>%</b>			22,2	52,8	25,0	100,0
<b>poz.</b>		<b>n</b>	4	7	3	14
		<b>%</b>	28,6	50,0	21,4	100,0
<b>Ukupno</b>		<b>n</b>	12	26	12	50
		<b>%</b>	24,0	52,0	24,0	100,0

p=0,823

Nema statistički značajne razlike između limfonodalnih statusa hepatičnog sliva i primarnog tumora (**p>0,05**).

**Tabela 40. Odnos limfonodalnog statusa hepatičnog sliva i primene HT posle kolorektalne operacije.**

	HT nakon KR operacije		Ukupno		
	ne	da			
<b>Limfonodalni status hepatičnog sliva</b>	<b>neg.</b>	<b>n</b>	12	24	36
		<b>%</b>	33,3	66,7	100,0
	<b>poz.</b>	<b>n</b>	1	13	14
		<b>%</b>	7,1	92,9	100,0
	<b>Ukupno</b>	<b>n</b>	13	37	50
		<b>%</b>	26,0	74,0	100,0

p=0,078

Nema statistički značajne razlike između limfonodalnog statusa hepatičnog sliva i primene HT posle KR operacije (**p>0,05**).

**Tabela 41. Odnos limfonodalnog statusa hepatičnog sliva i karaktera metastatske bolesti jetre u inicijalnom dijagnostičkom stadijumu (sinhrone ili metahrone metastaze).**

	Metastaze u jetri			Ukupno	
		sinhrone	metahrone		
<b>Limfonodalni status hepatičnog sliva</b>	<b>neg.</b>	<b>n</b>	14	22	36
		<b>%</b>	38,9	61,1	100,0
	<b>poz.</b>	<b>n</b>	6	8	14
		<b>%</b>	42,9	57,1	100,0
	<b>Ukupno</b>	<b>n</b>	20	30	50
		<b>%</b>	40,0	60,0	100,0

p=0,797

Nema statistički značajne razlike između limfonodalnog statusa hepatičnog sliva i karaktera metastatske bolesti jetre u inicijalnom dijagnostičkom stadijumu (sinhronih ili metahronih metastaza u jetri) ( $p>0,05$ ).

**Tabela 42. Odnos limfonodalnog statusa hepatičnog sliva i primene HT pre resekcije jetre zbog metastatske bolesti.**

	HT pre resekcije jetre			Ukupno	
		ne	da		
<b>Limfonodalni status hepatičnog sliva</b>	<b>neg.</b>	<b>n</b>	24	12	36
		<b>%</b>	66,7	33,3	100,0
	<b>poz.</b>	<b>n</b>	8	6	14
		<b>%</b>	57,1	42,9	100,0
	<b>Ukupno</b>	<b>n</b>	32	18	50
		<b>%</b>	64,0	36,0	100,0

p=0,529

Nema statistički značajne razlike između limfonodalnog statusa hepatičnog sliva i primene HT pre resekcije jetre zbog prisustva metastatske bolesti ( $p>0,05$ ).



**Tabela 43. Odnos limfonodalnog statusa hepaticnog sliva i vrednosti tu markera CEA pre resekcije jetre.**

	CEA pre resekcije jetre			Ukupno	
		normalan	povišen		
<b>Limfonodalni status hepaticnog sliva</b>	<b>neg.</b>	<b>n</b>	19	17	36
		<b>%</b>	52,8	47,2	100,0
	<b>poz.</b>	<b>n</b>	4	10	14
		<b>%</b>	28,6	71,4	100,0
	<b>Ukupno</b>	<b>n</b>	23	27	50
		<b>%</b>	46,0	54,0	100,0

p=0,123

Nema statistički značajne razlike između limfonodalnog statusa hepaticnog sliva i vrednosti tu markera CEA pre resekcije jetre ( $p > 0,05$ ).

**Tabela 44. Odnos limfonodalnog statusa hepaticnog sliva i vrednosti tu markera CA 19-9 pre resekcije jetre.**

	CA 19-9 pre resekcije jetre			Ukupno	
		normalan	povišen		
<b>Limfonodalni status hepaticnog sliva</b>	<b>neg.</b>	<b>n</b>	29	7	36
		<b>%</b>	80,6	19,4	100,0
	<b>poz.</b>	<b>n</b>	10	4	14
		<b>%</b>	71,4	28,6	100,0
	<b>Ukupno</b>	<b>n</b>	39	11	50
		<b>%</b>	78,0	22,0	100,0

p=0,705

Nema statistički značajne razlike između limfonodalnog statusa hepaticnog sliva i vrednosti tu markera CA 19-9 pre resekcije jetre ( $p > 0,05$ ).

**Tabela 45. Odnos limfonodalnog statusa hepatičnog sliva i vremena od kolorektalne operacije do pojave metastaza u jetri.**

Vreme od KR operacije do pojave metastaza		n	AS	SD	Median	Min.	Maks.
Limfonodalni status hepatičnog sliva	neg.	22	17,68	9,55	17,00	12,00	21,00
	poz.	8	17,75	7,13	18,00	13,00	24,00

Z=-0,376; p=0,707

Nema statistički značajne razlike između limfonodalnog statusa hepatičnog sliva i vremena od kolorektalne operacije do pojave metastaza u jetri ( $p>0,05$ ).

**Tabela 46. Odnos limfonodalnog statusa hepatičnog sliva i imaging verifikovane limfadenopatije hepatičnog sliva pre resekcije jetre.**

Limfonodalni status hepatičnog sliva		Imaging limfadenopatija		Ukupno
		ne	da	
neg.	n	34	2	36
	%	94,4	5,6	100,0
poz.	n	9	5	14
	%	64,3	35,7	100,0
Ukupno	n	43	7	50
	%	86,0	14,0	100,0

p=0,014

Prisutna je statistički značajna razlika između navedenih grupa. Imaging procedure su značajno ukazale na prisustvo limfadenopatije hepatičnog sliva ( $p<0,05$ ).

**Tabela 47. Odnos limfonodalnog statusa hepatičnog sliva i volumena metastatske bolesti jetre.**

Volumen metastatske bolesti jetre (mL)		n	AS	SD	Median	Min.	Maks.
Limfonodalni status hepatičnog sliva	neg.	36	75,50	52,45	62,00	33,00	104,00
	poz.	14	91,07	44,89	74,00	56,00	122,00

Z=-1,416; p=0,157

Nema statistički značajne razlike između limfonodalnog statusa hepatičnog sliva i volumena metastatske bolesti jetre ( $p>0,05$ ).

**Tabela 48. Odnos limfonodalnog statusa hepatičnog sliva i broja metastaza u jetri.**

Broj metastaza u jetri		n	AS	SD	Median	Min.	Maks.
Limfonodalni status hepatičnog sliva	neg.	36	2,64	1,69	2,00	1,00	3,00
	poz.	14	3,64	2,53	3,00	2,00	5,00

Z=-1,340; p=0,180

Nema statistički značajne razlike između limfonodalnog statusa hepatičnog sliva i broja metastaza u jetri ( $p>0,05$ ).

**Tabela 49. Odnos limfonodalnog statusa hepatičnog sliva i veličine najveće metastaze u jetri.**

Veličina najveće metastaze u jetri (mm)		n	AS	SD	Median	Min.	Maks.
Limfonodalni status hepatičnog sliva	neg.	36	44,47	30,30	37,50	20,00	50,00
	poz.	14	44,14	21,18	42,50	28,00	60,00

Z=-0,607; p=0,544

Nema statistički značajne razlike između limfonodalnog statusa hepatičnog sliva i veličine najveće metastaze u jetri ( $p>0,05$ ).

**Tabela 50. Odnos limfonodalnog statusa hepatičnog sliva i lobarne lokalizacije metastaza jetre.**

Limfonodalni status hepatičnog sliva	Lobarna lokalizacija metastaza u jetri				Ukupno
		levi	desni	oba	
neg.	n	4	16	16	36
	%	11,1	44,4	44,4	100,0
poz.	n	1	4	9	14
	%	7,1	28,6	64,3	100,0
Ukupno	n	5	20	25	50
	%	10,0	40,0	50,0	100,0

$p=0,530$

Nema statistički značajne razlike između limfonodalnog statusa hepatičnog sliva i lobarne lokalizacije metastaza u jetri ( $p>0,05$ ).

**Tabela 51. Odnos limfonodalnog statusa hepatičnog sliva i broja zahvaćenih segmenata jetre.**

Broj zahvaćenih segmenata jetre	n	AS	SD	Median	Min.	Maks.
Limfonodalni status hepatičnog sliva						
neg.	36	2,56	1,16	2,00	2,00	3,00
poz.	14	3,21	1,48	3,00	2,00	4,00

$Z=-1,602$ ;  $p=0,109$

Nema statistički značajne razlike između limfonodalnog statusa hepatičnog sliva i veličine najveće metastaze u jetri ( $p>0,05$ ).

**Tabela 52. Odnos limfonodalnog statusa hepatičnog sliva i nodalnog metastaziranja u jetri.**

		Tip metastaza		Ukupno	
		SN	CN		
<b>Limfonodalni status hepatičnog sliva</b>	<b>neg.</b>	<b>n</b>	28	8	36
		<b>%</b>	77,8	22,2	100,0
	<b>poz.</b>	<b>n</b>	11	3	14
		<b>%</b>	78,6	21,4	100,0
	<b>Ukupno</b>	<b>n</b>	39	11	50
		<b>%</b>	78,0	22,0	100,0

p=1,000

Nema statistički značajne razlike između limfonodalnog hepatičnog sliva i nodalnog metastaziranja u jetri ( $p>0,05$ ).

**Tabela 53. Odnos limfonodalnog statusa hepatičnog sliva i recidiva maligne bolesti.**

		Recidiv maligne bolesti			Ukupno	
		ne	rani	kasni		
<b>Limfonodalni status hepatičnog sliva</b>	<b>neg.</b>	<b>n</b>	21	8	7	36
		<b>%</b>	58,3	22,2	19,4	100,0
	<b>poz.</b>	<b>n</b>	8	3	3	14
		<b>%</b>	57,1	21,4	21,4	100,0
	<b>Ukupno</b>	<b>n</b>	29	11	10	50
		<b>%</b>	58,0	22,0	20,0	100,0

p=1,000

Nema statistički značajne razlike između limfonodalnog hepatičnog sliva i recidiva maligne bolesti ( $p>0,05$ ).

**Tabela 54. Odnos slobodnog intervala maligne bolesti i limfonodalnog statusa hepatičnog sliva.**

Slobodni interval bolesti		Aritmetička sredina	Medijana
Limfonodalni status hepatičnog sliva	neg.	18,71 (16,29-21,14)	22,85 (16,40-27,59)
	poz.	19,05 (15,39-22,72)	18,00 -----
	Ukupno	19,05 (16,93-21,17)	22,00 (16,09-27,90)

$X^2=0,136$ ;  $p=0,712$

Nema statistički značajne razlike između slobodnog intervala maligne bolesti i limfonodalnog hepatičnog sliva ( $p>0,05$ ).

#### 4.6. Slobodni interval maligne bolesti nakon resekcije jetre

**Tabela 55. Odnos slobodnog intervala maligne bolesti i tumorskog markera CEA pre kolorektalne operacije.**

Slobodni interval bolesti		Aritmetička sredina	Medijana
CEA pre KR operacije	normalan	19,81 (17,13-22,50)	22,00 (14,75-29,25)
	povišen	16,12 (12,91-19,33)	18,00 (11,85-24,15)
	Ukupno	18,99 (16,69-21,29)	22,00 (17,43-26,57)

$X^2=0,870$ ;  $p=0,351$

Nema statistički značajne razlike između slobodnog intervala maligne bolesti i tumorskog markera CEA pre kolorektalne operacije ( $p>0,05$ ).

**Tabela 56. Odnos slobodnog intervala maligne bolesti i tumorskog markera CA 19-9 pre kolorektalne operacije.**

Slobodni interval bolesti		Aritmetička sredina	Medijana
CA 19-9 pre KR operacije	normalan	19,33 (17,02-21,64)	22,00 (17,58-26,42)
	povišen	14,00 (7,00-20,99)	9,00 -----
	Ukupno	18,99 (16,69-21,29)	22,00 (17,43-26,57)

$X^2=0,294$ ;  $p=0,588$

Nema statistički značajne razlike između slobodnog intervala maligne bolesti i tumorskog markera CA 19-9 pre kolorektalne operacije ( $p>0,05$ ).

**Tabela 57. Odnos slobodnog intervala maligne bolesti i primene HRT pre kolorektalne operacije.**

Slobodni interval bolesti		Aritmetička sredina	Medijana
HRT pre KR operacije	ne	18,42 (15,83-21,01)	22,00 (17,58-26,42)
	da	19,52 (16,55-22,50)	22,00 (13,42-30,58)
	Ukupno	19,05 (16,93-21,17)	22,00 (16,09-27,91)

$X^2=0,498$ ;  $p=0,480$

Nema statistički značajne razlike između slobodnog intervala maligne bolesti i primene HRT pre kolorektalne operacije ( $p>0,05$ ).

**Tabela 58. Odnos slobodnog intervala maligne bolesti i stepena histološkog maligniteta primarnog tumora.**

Slobodni interval bolesti		Aritmetička sredina	Medijana
Stepen histološkog maligniteta	G1	20,19 (17,94-22,43)	22,00 -----
	G2	14,00 (9,60-18,40)	18,00 (3,25-32,75)
	G3	16,68 (12,02-21,32)	16,00 (9,60-22,40)
	Ukupno	19,05 (16,93-21,17)	22,00 (16,09-27,91)

$X^2=3,026$ ;  $p=0,220$

Znatno duži slobodni interval maligne bolesti prisutan je kod lakog stepena histološkog maligniteta (G1), ali statistički bez značajnosti ( $p>0,05$ ).

**Tabela 59. Odnos slobodnog intervala maligne bolesti i T stadijuma primarnog tumora.**

Slobodni interval bolesti		Aritmetička sredina
T stadijum	T2	21,00 (21,00-21,00)
	T3	21,16 (19,62-22,69)
	T4	10,36 (12,02-24,97)
	Ukupno	21,13 (19,33-22,92)

$X^2=1,698$ ;  $p=0,428$

Nema statistički značajne razlike između slobodnog intervala maligne bolesti i T stadijuma primarnog tumora ( $p>0,05$ ).

**Tabela 60. Odnos slobodnog intervala maligne bolesti i stadijuma primarnog tumora po Dukes-ovoj klasifikaciji.**

Slobodni interval bolesti		Aritmetička sredina	Medijana
Dukes	B	20,70 (17,28-24,12)	22,00 (3,78-40,22)
	C	18,52 (15,90-21,13)	22,00 (3,25-29,60)
	D	14,60 (8,56-20,64)	18,00 (9,60-35,16)
	Ukupno	19,05 (16,93-21,17)	22,00 (16,09-27,91)

$X^2=2,465$ ;  $p=0,292$

Nema statistički značajne razlike između slobodnog intervala maligne bolesti i Dukes stadijuma primarnog tumora ( $p>0,05$ ).

**Tabela 61. Odnos slobodnog intervala maligne bolesti i stadijuma primarnog tumora prema Astler-Coller modifikaciji.**

Slobodni interval bolesti		Aritmetička sredina
Astler-Coller	B	18,81 (16,17-21,45)
	C	21,83 (19,75-23,91)
	D	17,20 (11,66-22,74)
	Ukupno	21,13 (19,33-22,92)

$X^2=0,833$ ;  $p=0,660$

Nema statistički značajne razlike između slobodnog intervala maligne bolesti i stadijuma primarnog tumora prema Astler-Coller modifikaciji ( $p>0,05$ ).

**Tabela 62. Odnos slobodnog intervala maligne bolesti i ekstracelularne mucinske produkcije primarnog tumora.**

Slobodni interval bolesti		Aritmetička sredina	Medijana
Mucinska produkcija	ne	19,76 (17,63-21,89)	22,00 (16,48-27,52)
	da	14,08 (8,66-19,51)	14,00 (0,51-27,49)
	Ukupno	19,05 (16,93-21,17)	22,00 (16,09-27,91)

$X^2=2,088$ ;  $p=0,148$

Nema statistički značajne razlike između slobodnog intervala maligne bolesti i ekstracelularne mucinske produkcije tumorskih ćelija primarnog tumora ( $p>0,05$ ).



**Tabela 63. Odnos slobodnog intervala maligne bolesti i rezidualnog statusa posle kolorektalne operacije.**

Slobodni interval bolesti		Aritmetička sredina	Medijana
Rezidualni status posle KRO	<b>R0</b>	19,05 (16,72-21,37)	22,00 (16,48-27,52)
	<b>R1</b>	17,71 (13,67-21,87)	14,00 -----
	<b>Ukupno</b>	19,05 (16,93-21,17)	22,00 (16,09-27,91)

$X^2=0,001$ ;  $p=0,971$

Nema statistički značajne razlike između slobodnog intervala maligne bolesti i rezidualnog statusa nakon kolorektalne operacije ( $p>0,05$ ).

**Tabela 64. Odnos slobodnog intervala maligne bolesti i limfonodalnog N statusa kolorektalnog karcinoma.**

Slobodni interval bolesti		Aritmetička sredina	Medijana
N status kolorektalnog karcinoma	<b>N0</b>	20,82 (17,69-23,94)	-----
	<b>N1</b>	18,20 (15,37-21,04)	18,00 (13,38-22,62)
	<b>N2</b>	15,87 (11,71-20,02)	16,00 (4,20-27,80)
	<b>Ukupno</b>	19,05 (16,93-21,17)	22,00 (16,09-27,91)

$X^2=3,435$ ;  $p=0,180$

Nema statistički značajne razlike između slobodnog intervala maligne bolesti i rezidualnog statusa nakon kolorektalne operacije ( $p>0,05$ ).

**Tabela 65. Odnos slobodnog intervala maligne bolesti i primene HT posle kolorektalne operacije.**

Slobodni interval bolesti		Aritmetička sredina	Medijana
HT posle KR operacije	<b>ne</b>	18,00 (13,95-22,06)	22,00 (14,69-29,30)
	<b>da</b>	18,97 (16,50-21,43)	22,00 (14,61-29,39)
	<b>Ukupno</b>	19,05 (16,93-21,17)	22,00 (16,09-27,91)

$X^2=0,067$ ;  $p=0,796$

Nema statistički značajne razlike između slobodnog intervala maligne bolesti i primene HT posle kolorektalne operacije ( $p>0,05$ ).

**Tabela 66. Odnos slobodnog intervala maligne bolesti i primene HT pre resekcije jetre zbog metastatske bolesti.**

Slobodni interval bolesti		Aritmetička sredina	Medijana
HT pre resekcije jetre	ne	20,29 (17,99-22,59)	22,00 -----
	da	15,65 (12,27-19,03)	18,00 (15,59-20,41)
	Ukupno	19,05 (16,93-21,17)	22,00 (16,09-27,91)

$X^2=1,743$ ;  $p=0,187$

Nema statistički značajne razlike između slobodnog intervala maligne bolesti i primene HT posle resekcije jetre ( $p>0,05$ ).

**Tabela 67. Odnos slobodnog intervala maligne bolesti i tumorskog markera CEA pre resekcije jetre.**

Slobodni interval bolesti		Aritmetička sredina	Medijana
CEA pre resekcije jetre	normalan	19,85 (16,60-23,10)	-----
	povišen	18,11 (15,61-20,62)	18,00 (13,91-22,09)
	Ukupno	19,05 (16,93-21,17)	22,00 (16,09-27,91)

$X^2=0,903$ ;  $p=0,342$

Nema statistički značajne razlike između slobodnog intervala maligne bolesti i tumorskog markera CEA pre resekcije jetre ( $p>0,05$ ).

**Tabela 68. Odnos slobodnog intervala maligne bolesti i tumorskog markera CA 19-9 pre resekcije jetre.**

Slobodni interval bolesti		Aritmetička sredina	Medijana
CA 19-9 pre resekcije jetre	normalan	19,66 (17,42-21,89)	22,00 (17,58-26,42)
	povišen	15,09 (10,92-19,26)	-----
	Ukupno	19,05 (16,93-21,17)	22,00 (16,09-27,90)

$X^2=0,983$ ;  $p=0,322$

Nema statistički značajne razlike između slobodnog intervala maligne bolesti i tumorskog markera CA 19-9 pre resekcije jetre ( $p>0,05$ ).

**Tabela 69. Odnos slobodnog intervala maligne bolesti i komorbiditeta bolesnika.**

Slobodni interval bolesti		Aritmetička sredina	Medijana
Komorbiditet	ne	18,62 (15,20-22,04)	22,00 (17,58-26,42)
	da	18,84 (16,42-21,22)	-----
	Ukupno	19,05 (16,93-21,17)	22,00 (16,09-27,90)

$X^2=0,026$ ;  $p=0,872$

Nema statistički značajne razlike između slobodnog intervala maligne bolesti i komorbiditeta bolesnika ( $p>0,05$ ).

**Tabela 70. Odnos slobodnog intervala maligne bolesti i vrednosti ASA skora.**

Slobodni interval bolesti		Aritmetička sredina	Medijana
ASA skor	I	15,72 (11,52-19,93)	18,00 (8,45-27,55)
	II	18,89 (16,12-21,66)	-----
	III	20,72 (17,46-23,99)	22,00 (15,84-28,16)
	Ukupno	19,05 (16,93-21,17)	22,00 (16,09-27,91)

$X^2=1,718$ ;  $p=0,424$

Nema statistički značajne razlike između slobodnog intervala maligne bolesti i vrednosti ASA skora ( $p>0,05$ ).

**Tabela 71. Odnos slobodnog intervala maligne bolesti i tipa nodalnog metastaziranja.**

Slobodni interval bolesti		Aritmetička sredina	Medijana
SN / CN tip	SN	19,55 (17,21-21,89)	22,00 -----
	CN	15,88 (12,24-19,51)	18,00 (14,21-21,80)
	Ukupno	19,05 (16,93-21,17)	22,00 (16,09-27,90)

$X^2=0,775$ ;  $p=0,379$

Nema statistički značajne razlike između slobodnog intervala maligne bolesti i tipa nodalnog metastaziranja (SN/CN tip) ( $p>0,05$ ).

**Tabela 72. Odnos slobodnog intervala maligne bolesti i vrste resekcije jetre (neanatomska / anatomska).**

Slobodni interval bolesti		Aritmetička sredina	Medijana
Vrsta resekcije jetre	neanatomska	19,23 (16,68-21,78)	22,00 (15,94-28,06)
	anatomska	18,62 (15,38-21,86)	22,00 (13,49-30,51)
	Ukupno	19,05 (16,93-21,17)	22,00 (16,09-27,90)

$X^2=0,005$ ;  $p=0,942$

Nema statistički značajne razlike između slobodnog intervala maligne bolesti i vrste resekcije jetre (neanatomska/anatomska) ( $p>0,05$ ).

**Tabela 73. Odnos slobodnog intervala maligne bolesti i veličine resekcije jetre (mala / velika).**

Slobodni interval bolesti		Aritmetička sredina	Medijana
Veličina resekcije jetre	mala	20,57 (17,74-23,41)	-----
	velika	16,55 (13,85-19,24)	18,00 (13,30-22,70)
	Ukupno	19,05 (16,93-21,17)	22,00 (16,09-27,90)

$X^2=2,291$ ;  $p=0,130$

Nema statistički značajne razlike između slobodnog intervala maligne bolesti i veličine resekcije jetre (mala/velika) ( $p>0,05$ ).

**Tabela 74. Odnos slobodnog intervala maligne bolesti i volumena metastatske bolesti jetre .**

Varijabla	p	HR	95,0% CI for HR	
			Lower	Upper
Volumen metastatske bolesti jetre (mL)	0,006	1,011	1,003	1,018

$p<0,05$

Cox regresionom analizom utvrđeno je da postoji statistički značajan uticaj volumena metastatske bolesti jetre na pojavu recidiva maligne bolesti. (HR=1,011 (1,003-1,018);  $p=0,006$ ). Naime, veći volumen metastatske bolesti korelira sa većom šansom za recidiviranjem. ( $p<0,05$ )

**Tabela 75. Odnos slobodnog intervala maligne bolesti i broja metastaza u jetri.**

Varijabla	p	HR	95,0% CI for HR	
			Lower	Upper
Broj metastaza u jetri	0,004	1,267	1,080	1,487

p<0,05

Cox regresionom analizom utvrđeno je da postoji statistički značajan uticaj broja metastaza u jetri na pojavu recidiva maligne bolesti. (HR=1,267 (1,080-1,487); p=0,004). (**p<0,05**)

**Tabela 76. Odnos slobodnog intervala maligne bolesti i veličine metastaza u jetri.**

Varijabla	p	HR	95,0% CI for HR	
			Lower	Upper
Veličina najveće metastaza u jetri (mm)	0,302	1,008	0,993	1,024

p>0,05

Cox regresionom analizom utvrđeno je da ne postoji statistički značajan uticaj veličine najveće metastaze jetre na pojavu recidiva maligne bolesti. (HR=1,008 (0,993-1,024); p=0,302). (**p>0,05**)

**Tabela 77. Odnos slobodnog intervala maligne bolesti i lobarne lokalizacije metastaza.**

Slobodni interval bolesti		Aritmetička sredina
Lobarna lokalizacija metastaza u jetri	levi	20,00 (16,08-23,92)
	desni	22,19 (19,44-24,79)
	oba	15,47 (12,62-18,32)
	Ukupno	19,05 (16,93-21,17)

$X^2=8,246$ ; p=0,016

Nema statistički značajne razlike između slobodnog intervala maligne bolesti i lobarne lokalizacije metastaza u jetri (**p>0,05**).

**Tabela 78. Odnos slobodnog intervala maligne bolesti i broja zahvaćenih segmenata metastatskom bolesti jetre.**

Varijabla	p	HR	95,0% CI for HR	
			Lower	Upper
Broj zahvaćenih segmenata jetre	0,005	1,574	1,143	2,168

p<0,05

Cox regresionom analizom utvrđeno je da postoji statistički značajan uticaj broja zahvaćenih segmenata jetre metastatskom bolesti na pojavu recidiva maligne bolesti. (HR=1,574 (1,143-2,168); p=0,005). (p<0,05)

#### 4.7. Postoperativne komplikacije nakon resekcije jetre praćene rutinskom limfadenektomijom

**Tabela 79. Uticaj određenih parametara na pojavu postoperativnih komplikacija nakon rutinske limfadenektomije.**

		Postoperativne komplikacije				p
		ne		da		
		n	%	n	%	
Pol	muški	27	77.1%	8	22.9%	0.086
	ženski	15	100.0%	0	0.0%	
Primena HT pre resekcije jetre	ne	27	84.4%	5	15.6%	1.000
	da	15	83.3%	3	16.7%	
Komorbiditet	ne	18	75.0%	6	25.0%	0.132
	da	24	92.3%	2	7.7%	
ASA skor	1	7	70.0%	3	30.0%	0.567
	2	25	89.3%	3	10.7%	
	3	10	83.3%	2	16.7%	
Limfadenopatija na imaging-u	ne	37	86.0%	6	14.0%	0.580
	da	5	71.4%	2	28.6%	
Tip resekcije jetre	neanatomska	24	88.9%	3	11.1%	0.444
	anatomska	18	78.3%	5	21.7%	
Veličina resekcije	mala	19	76.0%	6	24.0%	0.247
	velika	23	92.0%	2	8.0%	
Lobarna lokalizacija metastaza u jetri	levi	5	100.0%	0	0.0%	0.668
	desni	16	80.0%	4	20.0%	
	oba	21	84.0%	4	16.0%	

\*korišten je Hi kvadrat test za sve analize

Volumen metastatske bolesti jetre, trajanje postoperativne drenaže, veličina najveće metastaze u jetri imaju uticaj na pojavu postoperativnih komplikacija nakon rutinske limfadenektomije hepatičnog sliva. Starost bolesnika, primena HT pre resekcije jetre, volumen cele jetre, broj drenova, zahvaćenih segmenata i metastaza u jetri su podjednako zastupljeni u obe grupe bolesnika sa i bez postoperativnih komplikacija.

**Tabela 80. Uticaj određenih parametara u funkciji njihove srednje vrednosti na pojavu postoperativnih komplikacija nakon rutinske limfadenektomije.**

		Postoperativne komplikacije			
		n	Prosečna vrednost	Standardna Devijacija	p vrednost
<b>Starost</b>	<b>ne</b>	42	60.64	11.25	0.344 <sup>a</sup>
	<b>da</b>	8	57.25	10.25	
<b>Primena HT pre resekcije jetre</b>	<b>ne</b>	15	5.20	2.11	0.933 <sup>b</sup>
	<b>da</b>	3	4.67	1.15	
<b>Volumen cele jetre (ml)</b>	<b>ne</b>	42	1,542.90	340.14	0.904 <sup>a</sup>
	<b>da</b>	8	1,518.25	325.07	
<b>Volumen metastatske bolesti jetre (mL)</b>	<b>ne</b>	42	71.69	45.31	0.019 <sup>b</sup>
	<b>da</b>	8	122.75	57.63	
<b>Broj drenova</b>	<b>ne</b>	42	2.14	.47	0.105 <sup>b</sup>
	<b>da</b>	8	2.50	.93	
<b>Trajanje postoperativne drenaže (dani)</b>	<b>ne</b>	42	5.52	2.76	0.015 <sup>b</sup>
	<b>da</b>	8	11.25	8.71	
<b>Broj zahvaćenih segmenata jetre</b>	<b>ne</b>	42	2.79	1.34	0.567 <sup>b</sup>
	<b>da</b>	8	2.50	.93	
<b>Broj metastaza u jetri</b>	<b>ne</b>	42	2.98	2.05	0.759 <sup>b</sup>
	<b>da</b>	8	2.63	1.69	
<b>Veličina najveće metastaze u jetri (mm)</b>	<b>ne</b>	42	39.40	22.59	0.031 <sup>b</sup>
	<b>da</b>	8	70.50	38.81	

<sup>a</sup> t test, <sup>b</sup>Mann-Whitney U test

Bolesnici sa postoperativnim komplikacijama imali su duže vreme trajanja resekcije jetre i operacije u celini. Svi bolesnici imali su slično vreme trajanja rutinske limfadenektomije.

**Tabela 81. Pojava postoperativnih komplikacija u funkciji vremena trajanja rutinske limfadenektomije, resekcije jetre i operacije u celini.**

	Postoperativne komplikacije							
	Valid	Standard		Percentile		Percentile		
	N	Mean	Deviation	Median	25	75		
<b>Trajanje limfadenektomije (min)</b>	<b>ne</b>	42	32.26	7.00	30.00	25.00	35.00	0.890
	<b>da</b>	8	31.88	3.72	30.00	30.00	32.50	
<b>Trajanje resekcije (min)</b>	<b>ne</b>	42	123.10	53.35	120.00	80.00	150.00	0.011
	<b>da</b>	8	175.00	47.21	180.00	140.00	210.00	
<b>Trajanje operacije (min)</b>	<b>ne</b>	42	213.57	76.63	200.00	180.00	240.00	<0.001
	<b>da</b>	8	321.25	50.55	315.00	285.00	360.00	

\**t test*

Bolesnici sa postoperativnim komplikacijama nespecifičnog tipa nisu pokazali vezu između trajanja limfadenektomije, resekcije jetre i operacije u celini.



## 5. DISKUSIJA

Istraživanje je sprovedeno na uzorku od najmanje 50 bolesnika u vremenskom periodu od 01.01.2015. - 01.07.2016. godine, na Prvoj hirurškoj klinici, Kliničkog Centra Srbije u Beogradu, gde se godišnje obavi oko 150 ovakvih operacija.

U našoj seriji bilo je 35 muškaraca (70%) i 15 žena (30%). Prosečna starost bolesnika bila je oko 60 godina. Najmlađi bolesnik imao je 36 godina. Najstariji bolesnik imao je 82 godine.

U našoj seriji od 50 bolesnika, za vremenski period od godinu i po dana, pozitivan limfonodalni status verifikovan je kod 14 bolesnika (28%). Pozitivan standardni H&E PH nalaz bio je kod 6 bolesnika (12,0%). Negativan PH nalaz bio je kod 28 bolesnika (72,0%). IH bio je pozitivan kod 8 bolesnika (16,0%) od preostalih bolesnika negativnog PH nalaza.

Ekstirpiran je 361 limfni nodus. Svi limfni nodusi pregledani su histološki i potvrđen je pozitivan nalaz kod 26 limfnih nodusa (7,20%). PH nalaz je potvrdio prisustvo mikrometastaza kod 15 limfnih nodusa (57,70%), a IH analiza kod još 11 limfnih nodusa (42,30%).

Najveći broj pozitivnih limfnih nodusa nađen je duž zajedničke hepatične arterije (grupa 8a: 14 limfnih nodusa (53,84%) i grupa 8p: 5 limfnih nodusa (19,23%). PH i IH verifikovano je 73,07% pozitivnih limfnih nodusa hepatičnog sliva duž zajedničke hepatične arterije. U hilusu jetre nisu nađeni pozitivni limfni nodusi (grupa 12h).

Postoji čak 16 studija, ali samo 6 studija daje širok i nepotpun opis limfonodalnog statusa (abdominalni, ekstrahepatični, regionalni) bez razvijanja dalje diskusije.<sup>63,66,112,115,136,163</sup>

Postoje brojne studije koje potvrđuju značajno prisustvo pozitivnih limfnih nodusa u metastatskoj bolesti jetre kolorektalnog karcinoma od 3-33%, bez konkretnih podataka o njihovoj zahvaćenosti i odnosu sa drugim preoperativnim i intraoperativnim parametrima,<sup>43,52,71,82,120,121,135,136,160</sup> ali postoje i studije koje pokazuju da je pozitivan limfonodalni status hepatičnog sliva vrlo značajan prognostički faktor.<sup>63</sup> U svetskim serijama, kompletnom disekcijom hepatičnog sliva, može se utvrditi 6-30% mikrometastatskih limfnih nodusa (Nakamura 1992, Elias 1996, Kokudo 1999, Jaeck 2002, Laurent 2004, Adam 2008,

Viana 2009, Christophi 2014, Brecht 2014).<sup>39,43-44,108-109,113,139,149</sup> Učestalost pozitivnog nalaza limfnih nodusa hepatičnog sliva pri metastatskoj bolesti jetre kolorektalnog karcinoma, bila je na 926 bolesnika iz 9 studija, odnosno 16,30%.<sup>130</sup>

Rosen (1992) nalazi kod 40 bolesnika nalazi 9 bolesnika (22,50%) pozitivnog limfonodalnog statusa u hepatičnom slivu kod metastatske bolesti jetre.<sup>82</sup>

Nakamura (1992) kod 22 bolesnika nalazi 6 bolesnika (27,27%) pozitivnog limfonodalnog statusa u hepatičnom slivu.<sup>39</sup>

Elias (1996) je u seriji od 100 bolesnika za vremenski period od godinu dana, verifikovao 14% bolesnika sa prisustvom mikrometastaza kolorektalnog karcinoma u limfnim nodusima hepatičnog sliva. U seriji nisu istraživani makroskopski uvećani limfni nodusi. Ukupno 26 limfnih nodusa hepatičnog sliva (21,31%) od 122 limfna nodusa, su imali mikrometastaze. Mikrometastaze nisu prisutne u svim grupama limfnih nodusa hepatičnog sliva istovremeno i u kontinuitetu. Limfni nodusi grupe 5 (duž poprečnog dela hepatične arterije) - 26,92% i grupe 4 (zadnjedonja pediklarna grupa) - 15,38%, bile su najčešće zastupljene. Elias tvrdi da se mikrometastaze limfnih nodusa hepatičnog sliva, limfogeno propagiraju u diskontinuitetu, tj. "na preskok".<sup>43</sup>

Beckurts (1997) registruje 28% slučajeva pozitivan limfonodalni status hepatičnog sliva kod metastaza u jetri.<sup>75</sup>

Kokudo (1999) je utvrdio da je prisustvo mikrometastaza u grupi 12b karakteristično za meta promene iz desne jetre, odnosno u grupi 8a za meta promene iz leve jetre. On potvrđuje kod 9 bolesnika (12%) od ukupno 44 bolesnika u seriji, prisustvo mikrometastaza u limfnim nodusima hepatičnog sliva. Limfni nodusi su dobijeni metodom uzorkovanja (na osnovu preoperativnog i intraoperativnog nalaza).<sup>109</sup>

Iwatsuki (1999) i saradnici otkrivaju pozitivan limfonodalni status u 3% bolesnika nakon resekcije jetre, bez poređenja sa drugim parametrima.<sup>63</sup>

Jaeck (2002) i saradnici su u prospektivnoj studiji sa planiranom rutinskom limfadenektomijom, utvrdili da je prisustvo pozitivnih limfnih nodusa hepatičnog sliva bilo prisutno kod 17 bolesnika (10,62%) od 160 bolesnika za petogodišnji vremenski period.<sup>44</sup>

Ercolani (2004) tvrdi da su ključni limfni nodusi za limfogenu propagaciju bolesti iz jetre lokalizovani duž zajedničke hepatične arterije i oko holedohusa.<sup>155</sup> Kod 14% bolesnika operativno lečenih zbog metastatske bolesti jetre verifikovan je pozitivan nalaz u limfnim nodusima hepatičnog sliva.<sup>155</sup>

Laurent (2004) i saradnici opisuju pozitivan nalaz limfnih nodusa hepatičnog sliva kod 17 bolesnika (16,5%), potvrđen standardnom PH analizom.<sup>108</sup>

Benett (2008) je sa saradnicima samo metodom uzorkovanja grupa limfnih nodusa hepatičnog sliva metastatske bolesti jetre, verifikovao prisustvo mikrometastaza kod 8 bolesnika PH analizom (13,56%) i 14 bolesnika IH analizom (23,73%) od 59 bolesnika u seriji.<sup>112</sup>

Adam (2011) u seriji od 763 bolesnika, kod 47 bolesnika (6%) verifikuje mikrometastaze u limfnim nodusima hepatičnog sliva.<sup>164</sup>

Liu (2014) sa saradnicima, u seriji od 73 bolesnika, starosti od 30-81, kod 12 bolesnika (16,4%) utvrdio je prisustvo mikrometastaza PH analizom.<sup>165</sup>

Nanji (2017) prikazuje studiju od 103 bolesnika koji su podvrgnuti resekciji jetre sa pratećom rutinskom limfadenektomijom. Pozitivan limfonodalni status bio je prisutan kod 30 bolesnika (29%).<sup>156</sup>

Imunohistohemijska analiza otkriva dodatnih 10,8% - 24% bolesnika sa mikrometastazama, od kojih su svi bili negativni standardnim metodama (Benett 2008, Viana 2011).<sup>112,137</sup>

Prisustvo mikrometastaza karcinomskih ćelija kolorektalnog karcinoma u limfnim nodusima hepatičnog sliva zavisi od broja metastaza (tri i više), stepena zahvaćenosti jetre (preko 15% parenhima jetre), vrednosti tumorskog markera CEA u serumu (visoko povišene vrednosti idu u prilog prisustva mikrometastaza u limfnim nodusima, preko 200nmol/L), lokalizacije metastaza u jetri (IV i V segment), stepena histološkog maligniteta karcinoma (slabo diferentovani), (Hughes 1986, Ekberg 1987, Fortner 1988, Elias 1996, Jaeck 2002).<sup>43-44,166-168</sup> Nekoliko novijih studija nije utvrdilo podgrupe sa visokim rizikom za mikrometastaze u limfnim nodusima hepatičnog sliva (Laurent 2004, Benett 2008, Viana 2009, Sakamoto 2017).<sup>35,108,112,142</sup> Neki

autori nisu našli povezanost grupe limfnih nodusa sa topografijom jetre (Elias 1996, Beckurts 1997, Jaeck 2002, Laurent 2004, Ercolani 2004, Ishibashi 2006).<sup>43-44,75,108,155,170</sup>

U našoj seriji, od ukupno 38 bolesnika kod kojih je urađen tumor marker CEA pre kolorektalne operacije, kod 26 bolesnika (68,4%) bio je normalan, a kod 12 bolesnika povišen (31,6%).

Tumor marker CA 19-9 bio je normalan kod 34 bolesnika (89,5%), a povišen kod 4 bolesnika (10,5%). Od ukupno 50 bolesnika kod kojih je urađen tumor marker CEA pre resekcije jetre zbog metastatske bolesti, kod 23 bolesnika (46,0%) bio je normalan, a kod 27 bolesnika povišen (54,0%). Tumor marker CA 19-9 bio je normalan kod 39 bolesnika (78,0%), a povišen kod 11 bolesnika (22,0%).

Hemoterapiju pre kolorektalne operacije primalo je 37 bolesnika (74%), isto toliko 74% nakon kolorektalne operacije. Pre resekcije jetre, neoadjuvantnu terapiju primilo je 18 bolesnika (36,0%).

Adam (2008) je ukazao da bolesnici koji su primili HT pre operativnog lečenja metastatske bolesti jetre, nemaju mikrometastaze u limfnim nodusima hepaticnog sliva, ne isključujući paraaortne (retroperitonealne) limfne noduse. "Imaging" metode su verifikovale preoperativno limfadenopatiju ili je limfadenopatija potvrđena intraoperativno tokom operacije kolorektalnog karcinoma. Po učinjenoj HT, "imaging" je potvrdio odsustvo limfadenopatije hepaticnog sliva, osim u nekoliko bolesnika u retroperitonealnoj grupi.<sup>149</sup>

Primena HT nezavisno od vrste i broja ciklusa, kao i vrednosti tumor markera CEA i CA 19-9 u našoj seriji, nisu ukazali na povezanost sa pozitivnim limfonodalnim statusom hepaticnog sliva.

U našoj studiji, primarni tumor je bio češće lokalizovan na rektumu - 28 bolesnika (56,0%). Najviše bolesnika bilo je primarnog tumora lakog i srednjeg stepena histološkog maligniteta 37 (74,0%) i 10 bolesnika (20,0%), teško diferentovanog stepena samo 3 bolesnika (6,0%).

Na osnovu prisustva mucinske produkcije preparata, 8 bolesnika (16,0%) imalo je pozitivan nalaz, dok je 42 bolesnika (84,0%) bilo negativnog nalaza. Na osnovu prisustva rezidualnog statusa kolorektalne operacije R1 resekcija bila je prisutna kod 8 bolesnika (16,0%), a R0 kod 42 bolesnika (84,0%). U našoj studiji nije bilo bolesnika sa T1 statusom primarnog tumora, dok je

najviše bolesnika bilo T3 statusa primarnog tumora (80%). Prema Dukes-ovoj klasifikaciji, najviše bolesnika bilo je Dukes C stadijuma - 33 (66,0%), potom Dukes B - 11 bolesnika (22,0%) i Dukes D - 6 bolesnika (12,0%). Prema Astler-Coller modifikaciji bilo je najviše C2 tipa - 32 bolesnika (64,0%). Na osnovu prisustva rezidualnog statusa kolorektalne operacije R1 resekcija bila je prisutna kod 34 bolesnika (68,0%), R0 kod 11 bolesnika (22,0%) i Rx kod 5 bolesnika (10,0%).

Kod primarnog kolorektalnog karcinoma u poređenju sa metastatskom bolesti jetre i limfonodalnim statusom hepatičnog sliva, rezultati su varijabilni.<sup>43-44,108,112</sup>

Lokalizacija primarnog tumora, u našoj seriji, bila je češće na levom kolonu i rektumu 25,6%. Dominantan je bio Dukes C i D stadijum primarne bolesti, kao i Astler-Coller modifikacija tipa C. Stepent histološkog maligniteta bio je dobro do srednje diferentovan, znatno manje slabo diferentovan.<sup>43-44,55,63,162</sup>

Prosečno vreme od kolorektalne operacije do pojave metastaza, u našoj seriji, bilo je 17,70 meseci. U svetskim serijama period od kolorektalne operacije do pojave metahronih metastaza u jetri bio je vrlo varijabilan od 16-26 meseci.<sup>44,63</sup>

Na osnovu limfonodalnog statusa kolorektalne operacije, najviše bolesnika bilo je sa N1 statusom - 26 bolesnika (52,0%), a N0 i N2 po 12 bolesnika (24,0%). Limfonodalni status pozitivan pri operaciji primarnog tumora, imalo je 50,5% bolesnika.<sup>43-44,63</sup> Kod 91,7% bolesnika sa N1 i N2 primarnog tumora, prisutan je pozitivan nalaz limfnih nodusa hepatičnog sliva. Kod bolesnika sa N0 - 55,7% bolesnika ima pozitivan limfonodalni status hepatičnog sliva.<sup>165</sup>

U našoj studiji bilo je 24 bolesnika (48,0%) sa sinhronim i 26 bolesnika (52,0%) sa metahronim metastazama u jetri.

U svetskim serijama, rezultati su varijabilni po pitanju prisustva metastaza u jetri pri inicijalnoj dijagnostici. Neki autori imaju u studiji više bolesnika sa sinhronim metastazama,<sup>165</sup> dok je kod drugih autora obratno.<sup>63</sup>

MSCT je primenjen u dijagnostičke svrhe kod 38 bolesnika (76,0%) i NMR - 12 bolesnika (24,0%).

Limfadenopatija hepatičnog sliva imaging-om, u našoj seriji, verifikovana je kod 7 bolesnika (14,0%), isključivo MSCT-om trbuha. Negativan limfonodalni status na MSCT abdomena bio je kod 43 bolesnika (86,0%). NMR trbuha nije verifikovao limfadenopatiju ni u jednom slučaju. MSCT trbuha ima pozitivnu prediktivnu vrednost (42,86%). NMR trbuha ima visoku negativnu prediktivnu vrednost (91,66%).

MSCT trbuha dijagnostikovao je limfadenopatiju hepatičnog sliva kod 7 bolesnika (18,42%). Limfadenopatija nije vizualizovana kod 43 bolesnika (86,0%). MSCT trbuha ima pozitivnu prediktivnu vrednost (42,86%). NMR trbuha nije vizualizovao limfadenopatiju. NMR trbuha ima visoku negativnu prediktivnu vrednost (91,67%).

U Adam-ovoj seriji, kod 19 bolesnika (40%) je verifikovana limfadenopatija preoperativnom dijagnostikom, kod 28 bolesnika (60%) intraoperativno.<sup>164</sup>

Jaeck navodi da nije bilo bolesnika sa pozitivnim limfonodalnim nalazom koji je bio sa viđenom limfadenopatijom hepatičnog sliva na MSCT.<sup>44</sup> Nasuprot Jaeck-u, Grobmyer je utvrdio da u 87% vizualizovana pozitivna limfadenopatija verifikovana na MSCT odgovara pozitivnom limfonodalnom statusu hepatičnog sliva.<sup>157</sup> Adam je utvrdio pozitivnu prediktivnu vrednost MSCT trbuha 66,67%<sup>149</sup>, Ercolani 46,10%.<sup>155</sup>

Senzitivnost za pozitivan nalaz na MSCT-u je od 31-70%<sup>145-147</sup> bez jasnog kriterijuma za razlikovanje normalnog od metastatskog limfnog nodusa.<sup>148</sup> Preoperativno, u nekim ispitivanjima, ni u jednom slučaju bolesnika sa pozitivnim limfnim nodusima, nije postavljena dijagnoza limfadenopatije.<sup>109</sup>

Klinička intraoperativna procena inspekcijom i palpacijom ima visoku negativnu prediktivnu vrednost (NPV) 99% i nisku pozitivnu prediktivnu vrednost (PPV) 39%. CT ima visoku negativnu prediktivnu vrednost (NPV) 95% i nisku pozitivnu prediktivnu vrednost (PPV) 30%.<sup>157</sup> Ako su CT i PET SCAN negativni, samo jedan od 48 bolesnika (2,1%) ima pozitivne limfne noduse.<sup>157</sup>

Rau i saradnici su na 76 bolesnika objavili drugačiji rezultat. MSCT ima visoku negativnu prediktivnu vrednost (NPV) 85% i pozitivnu prediktivnu vrednost (PPV) od 56%. No, intraoperativna klinička evaluacija ima visoku negativnu prediktivnu vrednost (NPV) 91% i

nisku pozitivnu prediktivnu vrednost (PPV) 43%. U ovoj seriji, 27% bolesnika sa PH dokazanim pozitivnim limfnim nodusima nije verifikovala peroperativna evaluacija (CT i intraoperativna evaluacija se nisu podudarili).<sup>121</sup>

Grobmyer smatra da je imaging (MSCT trbuha ili PET SCAN) uz makroskopsku palpabilnu intraoperativnu identifikaciju dovoljan postupak koji isključuje obaveznu limfadenektomiju (ukoliko ovi postupci ne idu u prilog izmenjenih limfnih nodusa).<sup>157</sup>

U našoj studiji, bolesnici su operisani po tipu neanatomske - 27 bolesnika (54,0%) i anatomske - 23 bolesnika (46,0%) resekcije jetre. Podjednako su zastupljene male (parcijalne resekcije) i velike (hepatektomija, segmentektomija) resekcije jetre, po 50,0%.

U serijama drugih autora, primetno je da se vremenom više primenjuju neanatomske i male resekcije nego anatomske i velike resekcije jetre.<sup>43-44,63,109,112,139</sup> Rezidualni status nakon resekcije jetre utvrđen je od 9,2-18%.<sup>43-44,149,164-165</sup>

U našoj seriji, metastaze kolorektalnog karcinoma bile su: bilobarne kod 25 bolesnika (50,0%), u desnom lobusu kod 20 bolesnika (40,0%) i levom lobusu jetre kod 5 bolesnika (10,0%). U našoj seriji, najviše bolesnika imalo je lokalizovanu metastatsku bolest jetre u 7. segmentu - 27 bolesnika (20,00%). Distribucija bolesnika na osnovu broja zahvaćenih segmenata jetre metastatskom bolešću bila je: dva segmenta - 18 bolesnika (36,0%) i tri segmenta - 13 bolesnika (26,0%). Distribucija bolesnika u zavisnosti od broja metastaza u jetri bila je: jedna metastaza kod 14 bolesnika (28,0%) i tri metastaze - 12 bolesnika (24,0%). Distribucija bolesnika prema veličini najveće metastaza u jetri: do 20mm - 12 bolesnika (24,0%) i preko 50 mm - 12 bolesnika (24,0%). Prosečna veličina najveće metastaze u jetri bila je 44,38 mm.

U brojnim studijama rezultati su još više varijabilni po pitanju broja i veličine metastaza u jetri, segmentne i lobarne lokalizacije, broja zahvaćenih segmenata.<sup>63,156,169,170</sup>

Nema povezanosti između lokalizacije i veličine tumora i grupe limfnih nodusa, dok je postojala veza između broja tumorskih promena u jetri i učestalosti mikrometastaza.<sup>155,170</sup>

Prosečna vrednost slobodnog intervala, u našoj seriji, bila je 15 meseci (AS=14,96).

Slobodni interval bio je 28 meseci kod bolesnika sa negativnim limfnim nodusima, 17 meseci kod bolesnika sa pozitivnim limfnim nodusima potvrđenim IH analizom i 12 meseci kod bolesnika sa pozitivnim limfnim nodusima potvrđenim standardnom PH analizom (Benett 2008).<sup>112</sup> Slobodni interval je duži kod bolesnika sa odsustvom mikrometastaza u limfnim nodusima hepatičnog sliva. <sup>44,137,140-141</sup>

Recidiv maligne bolesti javio se kod 19 bolesnika (38,0%), od čega rani recidiv (do 12 meseci od resekcije jetre zbog metastatske bolesti) kod 10 bolesnika (52,63% od svih recidiva) i kasni recidiv (13 meseci i više od resekcije jetre zbog metastatske bolesti) kod 9 bolesnika (47,37% od svih recidiva). U našoj seriji recidiv maligne bolesti najčešće je bio lokalizovan u jetri - 10 bolesnika (52,6%). U našoj studiji je kod 19 bolesnika (38,0%) sa recidivom maligne bolesti, prisutno 13 bolesnika sa negativnim (36,1% od ukupnog broja bolesnika negativnog LN statusa) i 6 bolesnika sa pozitivnim limfonodalnim statusom (42,9% od ukupnog broja bolesnika pozitivnog LN statusa).

Nasuprot našoj seriji, recidiv se javio u 55,2% u bolesnika sa pozitivnim limfonodalnim statusom. <sup>160</sup> Recidiv nakon resekcije jetre zbog metastatske bolesti nije se bitno smanjio za duži vremenski period, te se javlja i do 70% (Iwatsuki 1999, Viana 2011).<sup>63,137</sup>

Recidiv bolesti najčešće se javio u jetri (34,38%) od 32 bolesnika (Iwatsuki 1999), ali i u plućima, mozgu, preostalim limfnim nodusima van hepatičnog sliva. <sup>63,109</sup> Nijedan bolesnik kod koga je učinjena rutinska limfadenektomija, iz grupe sa negativnim limfonodalnim statusom nije razvio recidiv u hepatičnom slivu, što ne sprečava pojavu recidiva maligne bolesti na drugoj lokalizaciji.<sup>109</sup> Pojava recidiva nije dovođena u vezu sa načinom utvrđivanja mikrometastaza u limfnim nodusima (PH ili IH analiza). <sup>140-141</sup>

Klinički i patološki parametri pojave recidiva nakon resekcije jetre zbog kolorektalnih metastaza bili su: bilobarna bolest, povišen preoperativni nivo CEA. <sup>139</sup>

U našoj studiji, metastaze su bile SN tipa kod 35 bolesnika (78,0%) i CN tipa kod 11 bolesnika (22,0%).

Mikrometastaze u limfnim nodusima hepatičnog sliva su bile prisutne u 16,7% u CN i 10,3% u SN tipa.<sup>136</sup>



Prosečno vreme trajanja limfadenektomije bilo je 32,20 minuta u našoj studiji.

Primena rutinske limfadenektomije povećava operativno vreme je za  $20 \pm 12,5$  minuta, bez morbiditeta i mortaliteta.<sup>121</sup>

U našoj studiji, 8 bolesnika (16,0%) imalo je postoperativne komplikacije nespecifičnog tipa nakon resekcije jetre sa pratećom rutinskom limfadenektomijom. U našoj seriji nije bilo postoperativnih komplikacija specifičnog tipa (u vezi sa rutinskom limfadenektomijom).

Postoperativni tok je uobičajenog toka kod mnogih studija, bez ispoljavanja morbiditeta i mortaliteta.<sup>40,155,165</sup> Postoperativne komplikacije bile su vrlo retke i bezopasne.<sup>43-44</sup> Od 120 bolesnika samo jedan je imao postoperativno krvavljenje.<sup>155</sup> Morbiditet (Mb) je bio zastupljen kao: limforeja (7 bolesnika), bilijarna fistula (6), pleuralni izliv (5), ostalo (5). Mortalitet (Mt) nije bio prisutan.<sup>112</sup> Pojava limfe i stenoza hepatikoholedohusa javila se u studiju Kokudo-a kao posledica ekstenzivne limfadenektomije.<sup>109</sup> Samo jedna postoperativna komplikacija (krvavljenje) se pojavila u seriji.<sup>155</sup> Morbiditet je bio prisutan u 8,2% slučajeva: hiperbilirubinemija (16 bolesnika), subfrenični apsces (7), ascit ili pleuralni izliv (5), duboka venska tromboza - DVT (2), bilijarna fistula (2), kardiološki poremećaji (2), ulkus (1). Slobodni interval bio je 23%.<sup>44</sup>

Autori koji zastupaju mišljenje da je učestalost mikrometastaza manja od 20%, bez velike razlike između grupa limfnih nodusa u polju 1 i 2, rade limfadenektomiju ali nesistemskeg tipa već uzorkovanjem,<sup>71,91,95,113,169</sup> bez obzira što, između pozitivnih limfnih nodusa hepatičnog sliva i brojnih kliničko-patoloških parametara, ne nalaze statistički značajnu povezanost.<sup>170</sup>

S obzirom da samo uzorkovanje limfnih nodusa (ne rutinska limfadenektomija) ukazuje na oko 23% bolesnika sa prisustvom mikrometastaza u limfnim nodusima hepatičnog sliva pri metastatskoj bolesti jetre, što je loš prognostički znak u smislu kraćeg slobodnog intervala i bržeg javljanja recidiva maligne bolesti (identično restu tumora), to je dobar razlog za primenu rutinske limfadenektomije u sklopu resekcionih procedura jetre kod metastatske bolesti kolorektalnog karcinoma.<sup>75,112</sup>

## 6. ZAKLJUČCI

1. Mikrometastaze kolorektalnog karcinoma u limfnim nodusima hepaticnog sliva najčešće se javljaju kod primarne rektalne lokalizacije (56%), kod T3 stadijuma primarnog tumora (80,0%) i N1 (52%) nodalnog statusa, kao i kod Dukes C stadijuma tumorske bolesti (66,0%), odnosno prema Astler-Coller modifikaciji kod C2 stadijuma (64,0%) i kod dobro diferentovanog karcinoma (G1), tj. lakog stepena histološkog maligniteta (74%) i karcinoma bez dominantne ekstracelularne mucinske produkcije (84%).
2. Metastatska bolest jetre je češća kao metahrona (52,0%) nego kao sinhrona ili simultana pojava u inicijalnom dijagnostičkom stadijumu i znatno je češća kod pojedinačnog nodalnog (SN) tipa metastaziranja u jetri (78%) sa prosečnim intervalom pojave metastaza od 15 meseci. Pozitivni limfni nodusi hepaticnog sliva prisutni su kod 28% bolesnika sa metastatskom bolesti jetre kolorektalnog karcinoma što se smatra klinički relevantnim podatkom koji ima terapijske implikacije, ali nije mogao biti pokazan kao statistički značajan usled nedovoljnog uzorka, odnosno nedovoljnog broja ispitanih slučajeva ( $p>0,05$ ).
4. Standardna H&E patohistološka analiza verifikuje 12% pozitivnih limfnih nodusa hepaticnog sliva.
5. Imunohistohemijska analiza dodatno verifikuje još 16% pozitivnih limfnih nodusa hepaticnog sliva preostalih limfnih nodusa verifikovanih standarnom PH analizom.
6. Mikrometastaze limfnih nodusa hepaticnog sliva propagiraju se dominantno limfovaskularnim putem “na preskok”, ali se ne može isključiti i dodatni diskontinualni način širenja.
7. Limfni nodusi duž zajedničke hepaticne arterije (grupa 8a i 8p) najčešće sadrže mikrometastaze kolorektalnog karcinoma (53,84%, i 19,23%;  $p<0,05$ ).
8. MSCT trbuha je od koristi za preoperativnu dijagnostiku limfadenopatije (18,42%). MSCT trbuha ima pozitivnu prediktivnu vrednost (42,86%). NMR trbuha ima visoku negativnu prediktivnu vrednost (91,66%).

9. Recidiv maligne bolesti javio se kod 38,0% bolesnika, od čega rani recidiv kod 52,63% i kasni recidiv kod 47,37%. Nije nađena statistički značajna korelacija pojave recidivne bolesti kolorektalnog karcinoma i pojave limfonodalnih metastaza karcinoma u hepatičnom slivu ( $p>0,05$ ).

9. Volumen metastatske bolesti jetre meren CT/NMR pregledom je statistički značajan faktor predikcije pojave recidiva maligne bolesti ( $p<0,05$ ), kao i broj metastaza i zahvaćenih segmenata jetre ali bez korelacije sa pojavom limfonodalnih metastaza hepatičnog sliva ( $p>0,05$ ).

10. Broj, segmentalna i lobarna distribucija metastaza u jetri, veličina najveće metastaze, vrednosti serumskih tumorskih markera CEA i CA 19-9, primena prethodne hemoterapije, stadijum maligne bolesti (u funkciji TNM i Dukes klasifikacije, Astler-Coller modifikacije, rezidualnog statusa tumora), ekstracelularna mucinska produkcija, nodalni tip metastaziranja, sinhrono ili metahrono prisustvo metastaza, nisu pokazali statističku značajnost pojave mikrometastaziranja u limfnim nodusima hepatičnog sliva.

11. Rutinska limfadenektomija nije pokazala statistički značajnu korelaciju sa pojavom nespecifičnih i/ili specifičnih postoperativnih komplikacija nakon resekcije jetre.

12. Volumen metastatske bolesti jetre, veličina najveće metastaze i trajanje postoperativne drenaže su pokazali statističku značajnost pojave nespecifičnih postoperativnih komplikacija nakon rutinske limfadenektomije hepatičnog sliva ( $p<0,05$ ). Pol, starost bolesnika, primena HT pre resekcije jetre, volumen i resekcija jetre, broj drenova, broj zahvaćenih segmenata i broj metastaza u jetri, komorbiditet i ASA skor, nisu pokazali statističku značajnost u smislu pojave postoperativnih komplikacija.

Na osnovu naših rezultata smatramo da je rutinska limfadenektomija hepatičnog sliva bezbedna i preporučljiva procedura u prevenciji širenja kolorektalne metastatske bolesti, koja neznatno povećava vreme trajanja operacije u celini (prosečno 32 minuta) i koja se može smatrati opravdanom kod bolesnika sa verifikovanom limfadenopatijom.

## LITERATURA

1. Netter FH. Trbuh. Organi (jetra, pankreas i slezina). Atlas anatomije čoveka. 2003;4:269-81.
2. Standring S. Gray's Anatomy Elsevier. 2004;8(68):2133-70.
3. Karaliotas CC, Broelsch CE, Habib NA. Liver and Biliary Tract Surgery. Springer. 2006;2:17-33.
4. Skandalakis JE, Colborn GL, Weidman TA, Foster RSJr, Kingsnorth AN, Skandalakis LJ, Skandalakis PN, Mirilas PS. Skandalakis' Surgical Anatomy. The embryologic and anatomic basis of Modern Surgery. McGraw-Hill. 2004;19:1003-92.
5. Sibulesky L. Normal liver anatomy. Clinical Liver Disease. 2013;2:S1-S3.
6. Blumgart LH, Hann LE. Surgical and radiologic anatomy of the liver, biliary tract, and pancreas. Philadelphia, PA: Saunders Elsevier. 2007;1:3-29.
7. Rutkauskas T, Gedrimas V, Pundzius J, Barauskas G, Basevicius A. Clinical and anatomical basis for the classification of the structural parts of liver. Medicina (Kaunas) 2006;42(2):98-106.
8. Bilal AJO, Samah KH. Segmental Oriented Liver Surgery. Hepatic Surgery. InTech. 2013;9:223-56.
9. Bismuth H. Surgical anatomy and anatomical surgery of the liver. World J Surg 1982;6(1):3-9.
10. Fasel JHD, Schenk A. Concepts for Liver Segment Classification: Neither Old Ones nor New Ones, but a Comprehensive One. Journal of Clinical Imaging Science. 2013;3:48.
11. Nakamura S, Tsuzuki T. Surgical anatomy of the hepatic veins and the inferior vena cava. Surg Gynecol Obstet. 1981;152(1):43-50.
12. Gans H. Introduction to Hepatic Surgery. Elsevier;1955.
13. Hjortsjo CH. The topography of the intrahepatic duct systems. Acta Anat (Basel). 1951;11:599-615.

14. Healey JE, Jr, Schroy PC. Anatomy of the biliary ducts within the human liver; analysis of the prevailing pattern of branchings and the major variations of the biliary ducts. *AMA Arch Surg.* 1953;66:599-616.
15. Goldsmith NA, Woodburne RT. The surgical anatomy pertaining to liver resection. *Surg Gynecol Obstet* 1957;105(3):310-8.
16. Platzer W, Maurer H. On the segmental arrangement of the liver. *Acta Anat (Basel).* 1966;63:8-31.
17. Lee JH, Jin GY, Jin ZW, Yu HC, Cho BH. Ramification of Glisson's sheath peripheral branches and clinical implications in the era of local ablation therapy. *Surg Radiol Anat.* 2010;32:911-7.
18. Couinaud C. The Liver. Anatomical and surgical investigations. Le foie. Etudes anatomiques et chirurgicales. Masson. 1957.
19. Couinaud C. Liver Anatomy: Portal (and Suprahepatic) or Biliary Segmentation. *Dig Surg.* 1999;16:459-67.
20. Takayasu K, Moriyama N, Muramatsu Y, Shima Y, Goto H, Yamada T. Intrahepatic portal vein branches studied by percutaneous transhepatic portography. *Radiology.* 1985;154:31-6.
21. Chamberlain RS. Essential Functional Hepatic and Biliary Anatomy for the Surgeon. *Hepatic Surgery. InTech.* 2013;2:41-60.
22. Trinh Van Minh, Galizia G. Segmentation of the liver and anatomical variants of the portal system. *Ann Chir.* 1990;44:561-9.
23. Ryu M, Cho A. *New Liver Anatomy.* Springer. 2009.
24. Cho A, Okazumi S, Takayama W, Takeda A, Iwasaki K, Sasagawa S, et al. Anatomy of the right anterosuperior area (segment 8) of the liver: Evaluation with helical CT during arterial portography. *Radiology.* 2000;214:491-5.

25. Castorina S. Review of the nomenclature of the liver anatomical and functional areas by three-dimensional volume rendering 64-multislice computed tomography. Proposal for an update of the terminology. *Italian Journal of Anatomy and Embryology*. 2014;119(3):169-79.
26. *Terminologia anatomica: international anatomical terminology*. FC. Thieme. 1998.
27. Belghitti J, Clavien PA, Gadziev et al. The Brisbane 2000 terminology of liver anatomy and resections. *HPB*. 2000;2:333-9.
28. Strasberg SM, Philips C. Use and dissemination of the Brisbane 2000 nomenclature of liver anatomy and resections. *Ann Surg*. 2013;257(3):377-82.
29. Takasaki K. Glissonean pedicle transection method for hepatic resection: a new concept of liver segmentation. *J Hepatobiliary Pancreat Surg*. 1998;5:286-91.
30. Launois B, Jamieson G. The importance of Glisson's capsule and its sheaths in the intrahepatic approach to resection of the liver. *Surg Gynecol Obstet*. 1992;174:7-10.
31. Takasaki K. *Glissonean Pedicle Transection Method for Hepatic Resection*. Springer. 2007.
32. Galperin EI, Karagiulian SR. A new simplified method of selective exposure of hepatic pedicles for controlled hepatectomies. *HPB Surgery*. 1989;1:119-30.
33. Machado MA, Herman P, Machado MC. Intrahepatic Glissonian approach for pedicle control during anatomic mesohepatectomy. *Surgery*. 2007;141:533-7.
34. Machado MA, Herman P, Machado MC. Anatomical resection of left liver segments. *Arch Surg*. 2004;139:1346-9.
35. Sakamoto Y, Kokudo N, Kawaguchi Y, Akita K. Clinical Anatomy of the Liver Review of the 19th Meeting of the Japanese Research Society of Clinical Anatomy. *Liver Cancer*. 2017;6:146-60.
36. Abdalla EK, Vauthey JN, Couinaud C. The caudate lobe of the liver: Implications of embryology and anatomy for surgery. *Surg Oncol Clin N Am*. 2002;11:835-48.

37. Couinaud C. Errors in the topographic diagnosis of liver diseases. *Ann Chir.* 2002;127:418-30.
38. Harisinghani MG. *Atlas of Lymph Node Anatomy.* Springer. 2013;3:59-88.
39. Christophi C, Nguyen L, Muralidharan V, Nikfarjam M, Banting J. Lymphatics and colorectal liver metastases: the case for sentinel node mapping. *HPB.* 2014;16:124-30.
40. Moszkowicz D, Cauchy F, Dokmak S, Belghiti J. Routine pedicular lymphadenectomy for colorectal liver metastases. *J Am Coll Surg.* 2014;6:39-45.
41. Ito M, Mishima Y, Sato T. An anatomical study of the lymphatic drainage of the gallbladder. *Surg Radiol Anat.* 1991;13(2):89-104.
42. Lupinacci RM, Paye F, Coelho FF, Kruger JAP, Herman P. Lymphatic drainage of the liver and its implications in the management of colorectal cancer liver metastases. *Updates Surg.* 2014;66:239-45.
43. Elias D, Saric J, Jaeck D, Arnauds JP, Gayets B, Rivoire M, Lorimier G, Carles J, Lasser P. Prospective study of microscopic lymph node involvement of the hepatic pedicle during curative hepatectomy for colorectal metastases. *British Journal of Surgery.* 1996;83:942-5.
44. Jaeck D, Nakano H, Bachelier P, Inoue K, Weber JC, Oussoultzoglou E, Wolf P, Chenard-Neu MP. Significance of Hepatic Pedicle Lymph Node Involvement in Patients With Colorectal Liver Metastases: A Prospective Study. *Annals of Surgical Oncology.* 2002;9(5):430-8.
45. *Japanese Classification of Gastric Carcinoma - 2nd English Edition - Gastric Cancer.* 1998;1:10-24.
46. Kokudo N, Sato T, Seki M, Ohta H, Azekura K, Ueno M, Matsubara T, Yanagisawa A, Kato Y, Takahashi T. Resected Cases of Liver Metastases from Colorectal Cancer. *Dis Colon Rectum.* 1999;42:1285-91.
47. Hadden WJ, Reuver PR, Brown K, Mittal A, Samra JS, Hugh TJ. Resection of colorectal liver metastases and extra-hepatic disease: a systematic review and proportional metaanalysis of survival outcomes. *HPB.* 2016;18:209-20.

48. Bradatsch A, Kornprat P, Bacher H, Cerwenka H, Haybaeck J, Mischinger HJ. The Value of Lymph Node Dissection in the Surgery of Colorectal Cancer Liver Metastases. *Anticancer Res.* 2016;36(6):2993-7.
49. Johnston FM, Kneuert PJ, Pawlik TM. Resection of non-hepatic colorectal cancer metastasis. *JGO.* 2012;3(1):59-68.
50. Goldberg RM, Fleming TR, Tangen CM, Moertel CG, Macdonald JS, Haller DG, Laurie JA. Surgery for recurrent colon cancer: strategies for identifying resectable recurrence and success rates after resection. *Ann Intern Med.* 1998;129(1):27-35.
51. Tepper JE, O'Connell M, Hollis D, Niedzwiecki D, Cooke E, Mayer RJ. Analysis of surgical salvage after failure of primary therapy in rectal cancer: results from intergroup study 0114. *JCO.* 2003;21(19):3623-8.
52. Fong Y, Fortner J, Sun RL, Brennan MF, Blumgart LH. Clinical score for predicting recurrence after hepatic resection for metastatic colorectal cancer: analysis of 1001 consecutive cases. *Ann Surg.* 1999;230(3):309-21.
53. Choti MA, Sitzmann JV, Tiburi MF, Sumetchotimetha W, Rangsin R, Schulick RD, Lillemoe KD, Yeo CJ, Cameron JL. Trends in longterm survival following liver resection for hepatic colorectal metastases. *Ann Surg.* 2002;235(6):759-66.
54. Manfredi S, Lepage C, Hatem C, Coatmeur O, Faivre J, Bouvier AM. Epidemiology and management of liver metastases from colorectal cancer. *Ann Surg.* 2006;244:254-9.
55. Stangl R, Altendorf-Hofmann A, Charnley RM, Scheele J. Factors influencing the natural history of colorectal liver metastases. *Lancet.* 1994;343(8910):1405-10.
56. Mella J, Biffin A, Radcliffe AG, Stamatakis JD, Steele RJ. Population - based audit of colorectal cancer management in two UK health regions. Colorectal Cancer Working Group, Royal College of Surgeons of England Clinical Epidemiology and Audit Unit. *Br J Surg.* 1997;84(12):1731-6.



57. Kune GA, Kune S, Field B, White R, Brough W, Schellenberger R, Watson LF. Survival in patients with large-bowel cancer. A population-based investigation from the Melbourne Colorectal Cancer Study. *Dis Colon Rectum*. 1990;33(11):938-46.
58. Baxter NN, Morris AM, Rothenberger DA, Tepper JE. Impact of preoperative radiation for rectal cancer on subsequent lymph node evaluation: a population-based analysis. *Int J Radiat Oncol Biol Phys*. 2005;61(2):426-31.
59. Wong JH, Severino R, Honnebler MB, Paul T, Namiki TS. Number of nodes examined and staging accuracy in colorectal carcinoma. *J Clin Oncol*. 1999;17(9):2896-900.
60. Nordlinger B, Guiguet M, Vaillant JC, Balladur P, Boudjema K, Bachellier P, Jaeck D. Surgical resection of colorectal carcinoma metastases to the liver. A prognostic scoring system to improve case selection, based on 1568 patients. *Cancer*. 1996;77:1254-62.
61. Adam R, Pascal G, Azoulay D, Tanaka K, Castaing D, Bismuth H. Liver resection for colorectal metastases: The third hepatectomy. *Ann Surg*. 2003;238:871-83.
62. Fong Y, Cohen AM, Fortner JG, Enker WE, Turnbull AD, Coit DG, Marrero AM, Prasad M, Blumgarth LH, Brennan MF. Liver resection for colorectal metastases. *J Clin Oncol*. 1997;15:938-46.
63. Iwatsuki S, Dvorchik I, Madariaga JR, Marsh JW, Dodson F, Bonham AC, Geller DA, Gayowski TJ, Fung JJ, Starzl TE. Hepatic resection for metastatic colorectal adenocarcinoma: A proposal of a prognostic scoring system. *J Am Coll Surg*. 1999;189:291-9.
64. Scheele J, Stangl R, Altendorf-Hofmann A, Paul M. Resection of colorectal liver metastases. *World J Surg*. 1995;19(1):59-71.
65. Cummings LC, Payes JD, Cooper GS. Survival after hepatic resection in metastatic colorectal cancer: a population-based study. *Cancer*. 2007;109(4):718-26.
66. Rees M, Tekkis PP, Welsh FK, O'Rourke T, John TG. Evaluation of longterm survival after hepatic resection for metastatic colorectal cancer: a multifactorial model of 929 patients. *Ann Surg*. 2008;247(1):125-35.

67. Fernandez FG, Drebin JA, Linehan DC, Dehdashti F, Siegel BA, Strasberg SM. Five-year survival after resection of hepatic metastases from colorectal cancer in patients screened by positron emission tomography with F-18 fluorodeoxyglucose (FDG-PET). *Ann Surg.* 2004;240(3):438-47.
68. Pawlik TM, Scoggins CR, Zorzi D, Abdalla EK, Andres A, Eng C, Curley SA, Loyer EM, Muratore A, Mentha G, Capussotti L, Vauthey JN. Effect of surgical margin status on survival and site of recurrence after hepatic resection for colorectal metastases. *Ann Surg.* 2005;241(5):715-22.
69. Figueras J, Torras J, Valls C, Llado L, Ramos E, Marti-Rague J, Serrano T, Fabregat J. Surgical resection of colorectal liver metastases in patients with expanded indications: a single-center experience with 501 patients. *Dis Colon Rectum.* 2007;50(4):478-88.
70. Abdalla EK, Vauthey JN, Ellis LM, Pollock R, Broglio KR, Hess K, Curley SA. Recurrence and outcomes following hepatic resection, radiofrequency ablation, and combined resection/ablation for colorectal liver metastases. *Ann Surg.* 2004;239:818-25.
71. Nakamura S, Suzuki S, Konno H. Resection of hepatic metastases of colorectal carcinoma: 20 years' experience. *J Hepatobiliary Pancreat Surg.* 1999;6:16-22.
72. Altendorf-Hofmann A, Scheele J. A critical review of the major indicators of prognosis after resection of hepatic metastases from colorectal carcinoma. *Surg Oncol Clin N Am.* 2003;12:165-92.
73. Adam R, Delvart V, Pascal G, Valeanu A, Castaing D, Azoulay D, Giacchetti S, Paule B, Kunstlinger F, Ghemard O, Levi F, Bismuth H. Rescue surgery for unresectable colorectal liver metastases downstaged by chemotherapy: a model to predict long-term survival. *Ann Surg.* 2004;240(4):644-58.
74. Ambiru S, Miyazaki M, Isono T, Ito H, Nakagawa K, Shimizu H, Kusashio K, Furuya S, Nakajima N. Hepatic resection for colorectal metastases: analysis of prognostic factors. *Dis Colon Rectum.* 1999;42(5):632-9.

75. Beckurts KTE, Holscher AH, Thorban ST, Bollschweiler E, Siewert JR. Significance of lymph node involvement at the hepatic hilum in the resection of colorectal liver metastases. *Br J Surg.* 1997;84(8):1081-4.
76. Mutsaerts ELAR, Van Ruth S, Zoetmulder FAN, Rutgers EJT, Hart AAM, Van Coevorden F. Prognostic factors and evaluation of surgical management of hepatic metastases from colorectal origin: a 10-year single-institute experience. *J Gastrointest Surg.* 2005;9(2):178-86.
77. Vassiliou I, Arkadopoulos N, Theodosopoulos T, Fragulidis G, Marinis A, Kondi-Paphiti A, Samanides L, Polydorou A, Gennatas C, Voros D, Smyrniotis V. Surgical approaches of resectable synchronous colorectal liver metastases: timing considerations. *World J Gastroenterol.* 2007;13(9):1431-4.
78. Mann CD, Metcalfe MS, Leopardi LN, Maddern GJ. The clinical risk score: emerging as a reliable preoperative prognostic index in hepatectomy for colorectal metastases. *Arch Surg.* 2004;139(11):1168-72.
79. Wagner JS, Adson MA, Van Hardeen JA. The natural history of hepatic metastases from colorectal cancer. A comparison with resective treatment. *Ann Surg.* 1984;199(5):502-8.
80. Jonas S, Thelen A, Benckert C, Spinelli A, Sammain S, Neumann U, Rudolph B, Neuhaus P. Extended resections of liver metastases from colorectal cancer. *World J Surg.* 2007;31:511-21.
81. Shah SA, Bromberg R, Coates A, Rempel E, Simunovic M, Gallinger S. Survival after liver resection for metastatic colorectal carcinoma in a large population. *J Am Coll Surg.* 2007;205:676-83.
82. Rosen CB, Nagorney DM, Taswell HF, et al. Perioperative blood transfusion and determinants of survival after liver resection for metastatic colorectal carcinoma. *Ann Surg.* 1992;216:493-505.
83. Ueno H, Mochizuki H, Hashiguchi Y, Hatsuse K, Fujimoto H, Hase K. Predictors of extrahepatic recurrence after resection of colorectal liver metastases. *Br J Surg.* 2004;91(3):327-33.

84. Nordlinger B, Vaillant JC, Guiguet M, Balladur P, Paris F, Bachellier P, Jaeck D. Survival benefit of repeat liver resection for recurrent colorectal metastases: 143 cases. *J Clin Oncol.* 1994;12:1491-6.
85. Adam R, Bismuth H, Castaing D, Waechter F, Navarro F, Abascal A, Majno P, Engerran L. Repeat hepatectomy for colorectal liver metastasis. *Ann Surg.* 1997;225:51-62.
86. Shaw IM, Rees M, Welsh FK, Bygrave S, John TG. Repeat hepatic resection for recurrent colorectal liver metastases is associated with favourable long-term survival. *Br J Surg.* 2006;93(4):457-64.
87. Homayounfar K, Bleckmann A, Conradi LC, Sprenger T, Lorf T, Niessner M, Sahlmann CO, Meller J, Liersch T, Ghadimi BM. Metastatic recurrence after complete resection of colorectal liver metastases: impact of surgery and chemotherapy on survival. *Int J Colorectal Dis.* 2013;28(7):1009-17.
88. Butte JM, Gonen M, Ding P, Goodman KA, Allen PJ, Nash GM, Guillem J, Paty PB, Saltz LB, Kemeny NE, Dematteo RP, Fong Y, Jarnagin WR, Weiser MR, D'Angelica MI. Patterns of failure in patients with early onset (synchronous) resectable liver metastases from rectal cancer. *Cancer.* 2012;118(21):5414-23.
89. Hemming AW, Reed AI, Langham MR Jr, Fujita S, Howard RJ. Combined resection of the liver and inferior vena cava for hepatic malignancy. *Ann Surg.* 2004;239:712-9.
90. Ferrero A, Polastri R, Muratore A, Zorzi D, Capussotti L. Extensive resections for colorectal liver metastases. *J Hepatobiliary Pancreat Surg.* 2004;11:92-6.
91. Elias D, Sideris L, Pocard M, Ouellet JF, Boige V, Lasser P, Pignon JP, Ducreux M. Results of R0 resection for colorectal liver metastases associated with extrahepatic disease. *Ann Surg Oncol.* 2004;11:274-80.
92. Tanaka K, Nojiri K, Kumamoto T, Takeda K, Endo I. R1 resection for aggressive or advanced colorectal liver metastases is justified in combination with effective prehepatectomy chemotherapy. *Eur J Surg Oncol.* 2011;37:336-43.

93. Weber SM, Jarnagin WR, DeMatteo RP, Blumgarth LH, Fong Y. Survival after resection of multiple hepatic colorectal metastases. *Ann Surg Oncol*. 2000;7:643-50.
94. Imamura H, Seyama Y, Kokudo N, Maema A, Sugawara Y, Sano K, Takayama T, Makuuchi M. One thousand fiftysix hepatectomies without mortality in 8 years. *Arch Surg*. 2003;138:1198-206.
95. Elias D, Ouellet JF, Bellon N, Pignon JP, Pocard M, Lasser P. Extrahepatic disease does not contraindicate hepatectomy for colorectal liver metastases. *Br J Surg*. 2003;90:567-74.
96. Adam R, Laurent A, Azoulay D, Castaing D, Bismuth H. Two stage hepatectomy: A planned strategy to treat irresectable liver tumors. *Ann Surg*. 2000;232:777-85.
97. Azoulay D, Eshkenazy R, Andreani P, Castaing D, Adam R, Ichai P, Naili S, Vinet E, Saliba F, Lemoine A, Gillon MC, Bismuth H. In situ hypothermic perfusion of the liver versus standard total vascular exclusion for complex liver resection. *Ann Surg*. 2005;241:277-85.
98. Azoulay D, Andreani P, Maggi U, Salloum C, Perdigo F, Sebah M, Lemoine A, Adam R, Castaing D. Combined liver resection and reconstruction of the supra-renal vena cava: The Paul Brousse experience. *Ann Surg*. 2006;244:80-8.
99. Petrowsky H, Gonen M, Jarnagin W, Lorenz M, DeMatteo R, Heinrich S, Encke A, Blumgarth L, Fong Y. Second liver resections are safe and effective treatment for recurrent hepatic metastases from colorectal cancer: a Bi-institutional analysis. *Ann Surg*. 2002;235(6):863-71.
100. Mackay HJ, Billingsley K, Gallinger S, Berry S, Smith A, Yeung R, Pond GR, Croitoru M, Swanson PE, Krishnamurthi S, Siu LL. A multicenter phase II study of "adjuvant" irinotecan following resection of colorectal hepatic metastases. *Am J Clin Oncol*. 2005;28(6):547-54.
101. Kemeny N, Huang Y, Cohen AM, Shi W, Conti JA, Brennan JF, Bertino JR, Turnbull AD, Sullivan D, Stockman J, Blumgarth LH, Fong Y. Hepatic arterial infusion of chemotherapy after resection of hepatic metastases from colorectal cancer. *N Engl J Med*. 1999;341(27):2039-48.

102. Tanaka K, Adam R, Shimada H, Azoulay D, Levi F, Bismuth H. Role of neoadjuvant chemotherapy in the treatment of multiple colorectal metastases to the liver. *Br J Surg*. 2003;90(8):963-9.
103. Abbas S, Lam V, Hollands M. Ten-Year Survival after Liver Resection for Colorectal Metastases: Systematic Review and Meta-Analysis. *ISRN Oncology*. 2011;1-11.
104. Homayounfar K, Bleckmann A, Conradi LC, Sprenger T, Beissbarth T, Lorf T, Niessner M, Sahlmann CO, Meller J, Becker H, Liersch T, Ghadimi BM. Bilobar spreading of colorectal liver metastases does not significantly affect survival after R0 resection in the era of interdisciplinary multimodal treatment. *Int J Colorectal Dis*. 2012;27(10):1359-67.
105. Sasaki A, Iwashita Y, Shibata K, Matsumoto T, Ohta M, Kitano S. Analysis of preoperative prognostic factors for long-term survival after hepatic resection of liver metastasis of colorectal carcinoma. *J Gastrointest Surg* 2005;9:374-80.
106. Scheele J, Stangl R, Altendorf-Hofmann A, Gall FP. Indicators of prognosis after hepatic resection for colorectal secondaries. *Surgery*. 1991;110:13-29.
107. Gibbs JF, Weber TK, Rodriguez-Bigas MA, Driscoll DL, Petrelli NJ. Intraoperative determinants of unresectability for patients with colorectal hepatic metastases. *Cancer*. 1998;82:1244-9.
108. Laurent C, Sa Cunha A, Rullier E, Smith D, Rullier A, Saric J. Impact of microscopic hepatic lymph node involvement on survival after resection of colorectal liver metastasis. *J Am Coll Surg*. 2004;198:884-91.
109. Kokudo N, Sato T, Seki M, Ohta K, Azekura K, Ueno M, Matsubara T, Yanagisawa A, Kato Y, Takahashi T. Hepatic lymph node involvement in resected cases of liver metastases from colorectal cancer. *Dis Colon Rectum*. 1999;42:1285-90.
110. Carpizo DR, D'Angelica M. Liver resection for metastatic colorectal cancer in the presence of extrahepatic disease. *Ann Surg Oncol*. 2009;16:2411-21.
111. Elias DM, Ouellet JF. Incidence, distribution, and significance of hilar lymph node metastases in hepatic colorectal metastases. *Surg Oncol Clin North Am*. 2003;12:221-9.

112. Benett JJ, Schmidt CR, Klimstra DS, Grobmyer SR, Ishill NM, D'Angelica M, DeMatteo RP, Fong Y, Blumgart LH, Jarnagin WR. Perihepatic Lymph Node Micrometastases Impact Outcome after Partial Hepatectomy for Colorectal Metastases. *Ann Surg Oncol*. 2008;15(4):1130-6.
113. Nakamura S, Yokoi Y, Suzuki S, Baba S, Muro H. Results of extensive surgery for liver metastases in colorectal carcinoma. *Br J Surg*. 1992;79:35-8.
114. Rodgers MS, McCall JL. Surgery for colorectal liver metastases with hepatic lymph node involvement: a systematic review. *Br J Surg*. 2000;87:1142-55.
115. Minagawa M, Makuuchi M, Torzilli G, Takayama T, Kawasaki S, Kosuge T, Yamamoto J, Imamura H. Extension of the frontiers of surgical indications in the treatment of liver metastases from colorectal cancer: long-term results. *Ann Surg*. 2000;231:487-99.
116. Abdalla EK, Adam R, Bilchik AJ, Jaeck D, Vauthey JN, Mahvi D. Improving resectability of hepatic colorectal metastases: expert consensus statement. *Ann Surg Oncol*. 2006;13(10):1271-80.
117. Kemeny N, Jarnagin W, Paty P, Gonen M, Schwartz L, Morse M, Leonard G, D'Angelica M, DeMatteo R, Blumgarth L, Fong Y. Phase I trial of systemic oxaliplatin combination chemotherapy with hepatic arterial infusion in patients with unresectable liver metastases from colorectal cancer. *J Clin Oncol*. 2005;23(22):4888-96.
118. Bennett JJ, Cao D, Posner MC. Determinants of unresectability and outcome of patients with occult colorectal hepatic metastases. *J Surg Oncol*. 2005;92(1):64-9.
119. Falcone A, Ricci S, Brunetti I, Pfanner E, Allegrini G, Barbara C, Crino L, Benedetti G, Evangelista W, Fanchini L, Cortesi E, Picone V, Vitello S, Chiara S, Granetto C, Porcile G, Fioretto L, Orlandini C, Andreuccetti M, Masi G. Phase III trial of infusional fluorouracil, leucovorin, oxaliplatin, and irinotecan (FOLFOXIRI) compared with infusional fluorouracil, leucovorin, and irinotecan (FOLFIRI) as first-line treatment for metastatic colorectal cancer: the Gruppo Oncologico Nord Ovest. *J Clin Oncol*. 2007;25(13):1670-6.

120. Nordlinger B, Jaeck D, Guiguet M, Vaillant JC, Balladur P, Schaal JC. Surgical resection of hepatic metastases. Multicentric retrospective study by the French Association of Surgery. In: Nordlinger B, Jaeck D, eds. *Treatment of Hepatic Metastases of Colorectal Cancer*. Paris: Springer-Verlag, 1992:129-46.
121. Rau C, Blanc B, Ronot M, Dokmak S, Aussilhou B, Faivre S, Vilgrain V, Paradis V, Belghiti J. Neither preoperative computed tomography nor intraoperative examination can predict metastatic lymph node in the hepatic pedicle in patients with colorectal liver metastasis. *Ann Surg Oncol*. 2012;19(1):163-8.
122. Adam R, Avisar E, Ariche A, Giachetti S, Azoulay D, Castaing D, Kunstlinger F, Levi F, Bismuth F. Five-year survival following hepatic resection after neoadjuvant therapy for nonresectable colorectal [liver] metastases. *Ann Surg Oncol*. 2001;8(4):347-53.
123. Adam R, de Haas RJ, Wicherts DA, Vibert E, Salloum C, Azoulay D, Castaing D. Concomitant extrahepatic disease in patients with colorectal liver metastases: when is there a place for surgery? *Ann Surg*. 2011;253:349-59.
124. Sasaki A, Aramaki M, Kawano K, Yasuda K, Inomata M, Kitano S. Prognostic Significance of Intrahepatic Lymphatic Invasion in Patients with Hepatic Resection due to Metastases from Colorectal Carcinoma. *Cancer*. 2002;95(1):105-11.
125. De Ridder JAM, Knijn N, Wiering B, De Wilt JHW, Nagtegaal ID. Lymphatic Invasion is an Independent Adverse Prognostic Factor in Patients with Colorectal Liver Metastasis. *Ann Surg Oncol*. 2015;22:638-45.
126. Korita PV, Wakai T, Shirai Y, Sakata J, Takizawa K, Cruz PV, Ajioka Y, Hatakeyama K. Intrahepatic lymphatic invasion independently predicts poor survival and recurrences after hepatectomy in patients with colorectal carcinoma liver metastases. *Ann Surg Oncol*. 2007;14(12):3472-80.
127. Bockhorn M, Sotiropoulos G, Neuhaus J, Sgourakis G, Sheu SY, Molmenti E, Fingas C, Trarbach T, Frilling A, Broelsch CE. Prognostic impact of intrahepatic lymphatic and microvascular involvement in cases of colorectal liver metastases. *Int J Colorectal Dis*. 2009;24(7):845-50.



128. Yokoyama N, Shirai Y, Ajioka Y, Nagakura S, Suda T, Hatakeyama K. Immunohistochemically detected hepatic micrometastases predict a high risk of intrahepatic recurrence after resection of colorectal carcinoma liver metastases. *Cancer*. 2002;94(6):1642-7.
129. Yamada H, Kondo S, Okushiba S, Morikawa T, Katoh H. Analysis of predictive factors for recurrence after hepatectomy for colorectal liver metastases. *World J Surg*. 2001;25(9):1129-33.
130. Gurusamy KS, Imber C, Davidson BR. Management of the Hepatic Lymph Nodes during Resection of Liver Metastases from Colorectal Cancer. A Systematic Review. *HPB Surg*. 2008;1-10.
131. Suzuki H, Fujii T, Asao T, Tsutsumi S, Wada S, Araki K, Kubo N, Watanabe A, Tsukagoshi M, Kuwano H. Extracapsular lymph node involvement is associated with colorectal liver metastases and impact outcome after hepatectomy for colorectal metastases. *World J Surg*. 2014;38(8):2079-88.
132. August DA, Sugarbaker PH, Schneider PD. Lymphatic dissemination of hepatic metastases. Implications for the follow-up and treatment of patients with colorectal cancer. *Cancer*. 1985;55:1490-4.
133. Lefor AT, Hughes KS, Shiloni E, Steinberg SM, Vetto JT, Papa MZ, Sugarbaker PH, Chang AE. Intra-abdominal extrahepatic disease in patients with colorectal hepatic metastases. *Dis Colon Rectum*. 1988;31:100-3.
134. Bosman FT, Carniero F, Hruban RH, Theise ND. WHO Classification of Tumours of the Digestive System (4th Edition), IARC; Lyon 2010.132-46.
135. Ekberg H, Tranberg KG, Andersson R, Lundstedt C, Hagerstrand I, Ranstam J, Bengmark S. Determinants of survival in liver resection for colorectal secondaries. *Br J Surg*. 1986;73:727-31.
136. Yasui K, Hirai T, Kato T, Torii A, Uesaka K, Morimoto T, Kodera Y, Yamamura Y, Kito T, Hamajima N. A new macroscopic classification predicts prognosis for patient with liver metastases from colorectal cancer. *Ann Surg*. 1997;226:582-6.

137. Viana EF, Herman P, Coelho FF, Taka TA, D'Albuquerque LAC, Ceconello I. The Role Of Hilar Lymphadenectomy In Patients Subjected To Hepatectomy due to Colorectal Metastasis. *Arq Gastroenterol.* 2011;48(3):217-9.
138. Lupinacci RM, Coelho FF, Kruger J, Perini MV, Herman P. Hilar Lymph Node Involvement in Colorectal Cancer Liver Metastases – An Overview. *J Gastrointest Dig Syst.* 2011;6(2):1-3.
139. Bredt LC, Rachid AF. Predictors of recurrence after a first hepatectomy for colorectal cancer liver metastases: a retrospective analysis. *World J Surg Oncol.* 2014;12:391.
140. Tschmelitsch J, Klimstra DS, Cohen AM. Lymph node micrometastases do not predict relapse in stage II colon cancer. *Ann Surg Oncol.* 2000;7:601-8.
141. Calhoun KE, Hansen NM, Turner RR, Giuliano AE. Nonsentinel node metastases in breast cancer patients with isolated tumor cells in the sentinel node: implications for completion axillary node dissection. *Am J Surg.* 2005;190:588-91.
142. Viana EF, Herman P, Siqueira SC, Taka T, Carvalho P, Coelho FF, Pugliese V, Saad WA, D'Albuquerque LA. Lymphadenectomy in colorectal cancer liver metastases resection: incidence of hilar lymph nodes micrometastasis. *J Surg Oncol.* 2009;100:534-7.
143. Lupinacci RM, Herman P, Coelho FC, Viana EF, D'Albuquerque LA, Ceconello I. Diagnosis and impact of hilar lymph node micrometastases on the outcome of resected colorectal liver metastasis. *Hepatogastroenterology.* 2013;60(122):333-6.
144. Iddings D, Ahmad A, Elashoff D, Bilchik A. The Prognostic Effect of Micrometastases in Previously Staged Lymph Node Negative (N0) Colorectal Carcinoma: A Meta-analysis. *Ann Surg Oncol.* 2006;13(11):1386-92.
145. Dighe S, Blake H, Koh MD, Swift I, Arnaout A, Temple L, Barbachano Y, Brown G. Accuracy of multidetector computed tomography in identifying poor prognostic factors in colonic cancer. *Br J Surg.* 2010;97(9):1407-15.

146. Bellomi M, Bonomo G, Landoni F, Villa G, Leon ME, Bocciolone L, Maggioni A, Viale G. Accuracy of computed tomography and magnetic resonance imaging in the detection of lymph node involvement in cervix carcinoma. *Eur Radiol.* 2005;15(12):2469-74.
147. Kato H, Kuwano H, Nakajima M, Miyazaki T, Yoshikawa M, Ojima H, Tsukada K, Oriuchi N, Inoue T, Endo K. Comparison between positron emission tomography and computed tomography in the use of the assessment of esophageal carcinoma. *Cancer.* 2002;94(4):921-8.
148. Koh DM, Hughes M, Husband JE. Cross-sectional imaging of nodal metastases in the abdomen and pelvis. *Abdom Imaging.* 2006;31(6):632-43.
149. Adam R, de Haas RJ, Wicherts DA, Aloia TA, Delvart V, Azoulay D, Bismuth H, Castaing D. Is hepatic resection justified after chemotherapy in patients with colorectal liver metastases and lymph node involvement? *J Clin Oncol.* 2008;26:3672-80.
150. Wiering B, Krabbe PF, Jager GJ, Oyen WJ, Ruers TJ. The impact of fluor-18-deoxyglucose-positron emission tomography in the management of colorectal liver metastases. *Cancer.* 2005;104:2658-70.
151. Yang YY, Fleshman JW, Strasberg SM. Detection and management of extrahepatic colorectal cancer in patients with resectable liver metastases. *J Gastrointest Surg.* 2007;11:929-944.
152. Ishibashi K, Ishida H, Ohsawa T, Okada N, Kumamoto K, Haga N. Impact of hepatic lymph node metastasis on survival of patients with synchronous resectable or unresectable liver metastases of colorectal cancer. *Techniques in Coloproctology.* 2013;17(1):51-57.
153. Lupinacci RM, Paye F, Coelho FF, Kruger JAP, Herman P. Lymphatic drainage of the liver and its implications in the management of colorectal cancer liver metastases. *Updates Surg.* 2014;66:239-45.
154. Witte MH, Dellinger MT, McDonald DM, Nathanson SD, Boccardo FM, Campisi CC, Sleeman JP, Gershenwald JE. Lymphangiogenesis and hemangiogenesis: potential targets for therapy. *J Surg Oncol.* 2011;103(6):489-500.

155. Ercolani G, Grazi GL, Ravaioli M, Grigioni WF, Cescon M, Gardini A, Del Gaudio M, Cavallari A. The role of lymphadenectomy for liver tumors: further considerations on the appropriateness of treatment strategy. *Ann Surg.* 2004;239:202-9.
156. Nanji S, Tsang ME, Wei X, Booth CM. Regional lymph node involvement in patients undergoing liver resection for colorectal cancer metastases. *Eur J Surg Oncol.* 2017;43(2):322-9.
157. Grobmyer SR, Wang L, Gonen M, Fong Y, Klimstra D, D'Angelica M, DeMatteo RP, Schwartz L, Blumgarth LH, Jarnagin WR. Perihepatic lymph node assessment in patients undergoing partial hepatectomy for malignancy. *Ann Surg.* 2006;244:260-4.
158. Koti RS, Simillis C, Gurusamy KS, Jacovides M, Davidson BR. Management of the Hepatic Lymph Nodes During Resection of Liver Metastases from Colorectal Cancer: A Systematic Review. *Curr Colorectal Cancer Rep.* 2013;9:203-12.
159. Gallinger S, Biagi JJ, Fletcher GG, Nhan, C, Ruo L, McLeod RS; Expert G. The role of liver resection in colorectal cancer metastases. Toronto (ON): Cancer Care Ontario; Program in Evidence-based Care Evidence-based. 2012;17-7.
160. Chang AE, Schneider PD, Sugarbaker PH, Simpson C, Culnane M, Steinberg SM. A prospective randomized trial of regional versus systemic continuous 5-fluorodeoxyuridine chemotherapy in the treatment of colorectal liver metastases. *Ann Surg.* 1987;206(6):685-93.
161. Quan D, Gallinger S, Nhan C, Auer RA, Biagi JJ, Fletcher GG, Law CHL, Moulton CAE, Ruo L, Wei AC, McLeod RS. The role of liver resection for colorectal cancer metastases in an era of multimodality treatment: A systematic review. *Surg.* 2012;151:860-70.
162. Aoki T, Umekita N, Tanaka S, Noda K, Warabi M, Kitamura M. Prognostic value of concomitant resection of extrahepatic disease in patients with liver metastases of colorectal origin. *Surgery* 2008;143(6):706-14.
163. Jamison RL, Donohue JH, Nagorney DM, Rosen CB, Harmsen WS, Ilstrup DM. Hepatic resection for metastatic colorectal cancer results in cure for some patients. *Arch Surg.* 1997;132:505-10.

164. Adam R, Hoti E, Brecht LC. Oncosurgical strategies for metastatic liver cancer. *CIR ESP*. 2011;89(1):10-9.
165. Liu W, Yan XL, Wang K, Bao Q, Sun Y, Xing BC. The outcome of liver resection and lymphadenectomy for hilar lymph node involvement in colorectal cancer liver metastases. *Int J Colorectal Dis*. 2014;29:737-45.
166. Fortner JG. Recurrence of colorectal cancer after hepatic resection. *Am J Surg*. 1988;155(3):378-82.
167. Ekberg H, Tranberg KG, Andersson R, Lundstedt C, Hagerstrand I, Ranstam J, Bengmark S. Pattern of recurrence in liver resection for colorectal secondaries. *World J Surg*. 1987;11(4):541-7.
168. Hughes KS, Simon R, Songhorabodi S, Adson MA, Ilstrup DM, Fortner JG, Maclean BJ, Foster JH, Daly JM, Fitzherbert D. Resection of the liver for colorectal carcinoma metastases: a multi-institutional study of patterns of recurrence. *Surgery*. 1986;100(2):278-84.
169. Oussoultzoglou E, Romain B, Panaro F, Rosso E, Pessaux P, Bachellier, Jaeck D. Long-term survival after liver resection for colorectal liver metastases in patients with hepatic pedicle lymph nodes involvement in the era of new chemotherapy regimens. *Ann Surg*. 2009;249(6):879-86.
170. Ishibashi K, Ohsawa T, Yokohama M, Ishizuka N, Miyazaki T, Nakada H, Gonda T, Ishida H. Hepatic lymph node involvement in patients with synchronous multiple liver metastases of colorectal cancer. *Gan To Kagaku Pyoho*. 2006;33:1834-7.

## **SPISAK SKRAĆENICA**

**VCI** - vena cava inferior

**a.** - arteria

**v.** - vena

**lig.** - ligamentum

**VMS** - vena mesenterica superior

**VMI** - vena mesenterica inferior

**VL** - vena lienalis

**VP** - vena portae

**d.** - ductus

**n.** - nervus

**MSCT** - multislajsna kompjuterizovana tomografija

**NMR** - nuklearna magnetna rezonanca

**PET** - pozitronska emisiona tomografija

**EHB** - ekstrahepatična bolest

**HT** - hemoterapija

**RT** - radioterapija

**HRT** - hemoradioterapija

**CA** - karcinom

**tu** - tumor

**Mb** - morbiditet

**Mt** - mortalitet

**TACE** - transarterijska hemoembolizacija

**PVE** - portovenska embolizacija

**PH** - patohistološki

**IH** - imunohistochemijski

**MM** - mikrometastaze

**LN** - limfonodalni

**KRO** - kolorektalna operacija

**PPV** - pozitivna prediktivna vrednost

**NPV** - negativna prediktivna vrednost

**SN** - pojedinačni nodalni (simple nodular)

**CN** - sliveni nodalni (confluent nodular)

## **BIOGRAFIJA**

Dr Dragan Basarić rođen je u Sarajevu 07. 04. 1972. godine. Osnovnu školu završio je na Novom Beogradu sa odličnim uspehom. Srednju medicinsku školu završio je u Zemunu (odličan uspeh).

Medicinski fakultet u Beogradu upisao je 1991. godine, a diplomirao 05. 11. 1997. godine sa srednjom ocenom 9,72. Opšti lekarski staž obavio je u Kliničkom Centru Srbije u trajanu od godinu dana. Vojni rok je odslužio u sanitetskoj službi Škole Rezervnih Oficira Vojske Jugoslavije 1999/2000. godine.

Specijalizaciju iz opšte hirurgije je upisao 1998. godine, a specijalistički ispit je položio 11.11.2005. godine sa odličnom ocenom.

Poslediplomske studije iz oblasti hirurške anatomije upisao je 1997. godine. Zvanje magistra medicinskih nauka stekao je 27. 11. 2007. godine odbranom magistarskog rada pod nazivom „Analiza faktora rizika i rezultati hirurškog lečenja ehinokokne bolesti jetre“.

Subspecijalističke studije iz oblasti hirurgije digestivnog sistema upisao je 2007. godine. Rad uže specijalizacije pod nazivom „Prednost ambulantnog u odnosu na bolničko lečenje preponskih kila Lichtenstein „Tension-free“ tehnikom“ odbranio je dana 11. 03. 2010. godine i time stekao stručni naziv Specijaliste hirurgije digestivnog sistema.

Izabran je u zvanje Kliničkog asistenta Medicinskog fakulteta Univerziteta u Beogradu, za užu naučnu oblast Hirurgija sa anesteziologijom (opšta hirurgija).

Koautor je brojnih stručnih radova objavljenih u referentnim domaćim i stranim časopisima. U okviru kontinuirane medicinske edukacije pohađao je i predavao na više kurseva i seminara iz oblasti herniologije, laparoskopske i hepatobiliopankreatične hirurgije. Učestvovao je u projektu transplantacije jetre u Kliničkom Centru Srbije. Bio je učesnik i predavač na više kongresa i simpozijuma.

Od 1. oktobra 2000. godine zaposlen je na Prvoj hirurškoj klinici Kliničkog Centra Srbije u Beogradu. Član je Srpskog lekarskog društva, Udruženja herniologa Srbije i Udruženja endoskopskih hirurga Srbije (UEHS). Redovni član je Konzilijuma za bolesti digestivnog



sistema iz oblasti hepatobiliopankreatične hirurgije. Aktivno se služi francuskim i engleskim jezikom.

Prilog 1.

## Izjava o autorstvu

Potpisani-a Dragan Basarić

broj upisa \_\_\_\_\_

### Izjavljujem

da je doktorska disertacija pod naslovom

**Analiza mikrometastatske limfogene propagacije karcinomskih ćelija jetre kolorektalnog porekla** \_\_\_\_\_

- rezultat sopstvenog istraživačkog rada,
- da predložena disertacija u celini ni u delovima nije bila predložena za dobijanje bilo koje diplome prema studijskim programima drugih visokoškolskih ustanova,
- da su rezultati korektno navedeni i
- da nisam kršio/la autorska prava i koristio intelektualnu svojinu drugih lica.

**Potpis doktoranda**

U Beogradu, 14.11.2017.



\_\_\_\_\_

Prilog 2.

## Izjava o istovetnosti štampane i elektronske verzije doktorskog rada

Ime i prezime autora Dragan Basarić

Broj upisa \_\_\_\_\_

Studijski program Hirurgija

Naslov rada Analiza mikrometastatske limfogene propagacije karcinomskih ćelija jetre kolorektalnog porekla

Mentor Prof. dr Aleksandar Karamarković

Potpisani Dragan Basarić

izjavljujem da je štampana verzija mog doktorskog rada istovetna elektronskoj verziji koju sam predao/la za objavljivanje na portalu **Digitalnog repozitorijuma Univerziteta u Beogradu**.

Dozvoljavam da se objave moji lični podaci vezani za dobijanje akademskog zvanja doktora nauka, kao što su ime i prezime, godina i mesto rođenja i datum odbrane rada.

Ovi lični podaci mogu se objaviti na mrežnim stranicama digitalne biblioteke, u elektronskom katalogu i u publikacijama Univerziteta u Beogradu.

**Potpis doktoranda**

U Beogradu, 14.11.2017.



Prilog 3.

## Izjava o korišćenju

Ovlašćujem Univerzitetsku biblioteku „Svetozar Marković“ da u Digitalni repozitorijum Univerziteta u Beogradu unese moju doktorsku disertaciju pod naslovom:

**Analiza mikrometastatske limfogene propagacije karcinomskih ćelija jetre kolorektalnog porekla**

koja je moje autorsko delo.

Disertaciju sa svim prilogima predao/la sam u elektronskom formatu pogodnom za trajno arhiviranje.

Moju doktorsku disertaciju pohranjenu u Digitalni repozitorijum Univerziteta u Beogradu mogu da koriste svi koji poštuju odredbe sadržane u odabranom tipu licence Kreativne zajednice (Creative Commons) za koju sam se odlučio/la.

1. Autorstvo

2. Autorstvo - nekomercijalno

3. Autorstvo – nekomercijalno – bez prerade

4. Autorstvo – nekomercijalno – deliti pod istim uslovima

5. Autorstvo – bez prerade

6. Autorstvo – deliti pod istim uslovima

(Molimo da zaokružite samo jednu od šest ponuđenih licenci, kratak opis licenci dat je na poleđini lista).

**Potpis doktoranda**

U Beogradu, 14.11.2017.

